

DOI:10.33617/2522-9680-2019-2-13
УДК 617.721:616:1/.9]-07-053.2

ИРИДОДИАГНОСТИКА В ПЕДИАТРИИ

- С. В. Потоцкая, врач народ. и нетрадиц. мед.
- ДП «Киевская городская курортная бальнеолечебница профсоюзов Украины»

Радужную оболочку глаза в древности рассматривали как подробную и точную медицинскую карту всей жизни человека, заложенную ещё в самом раннем детстве, со всеми настоящими и будущими проблемами. Досконально зная такую карту, человек способен организовать свою жизнь и управлять здоровьем.

Иридология, как область медицины, изучающая анатомию и физиологию радужной оболочки глаза, её наследственные особенности, структурные и хроматические адаптационно-трофические изменения при различных заболеваниях, получает в последние годы всё большее признание.

История иридодиагностики уходит корнями в глубокую древность. В Индии более трёх тысяч лет назад большое внимание уделяли диагностике по изменениям глаза. В Японии и Китае несколько тысячелетий назад определяли болезни органов по состоянию всей глазной области. При этом, осматривая радужку, выделяли в ней отдельные зоны, хотя и без их топографического соотношения. Сохранились описания метода иридодиагностики на папирусах периода египетского фараона Тутанхамона. Автору этого труда жрецу Эл

Аксу принадлежит первый опыт цветной иридофотографии на специальные металлические пластины по утраченной ныне рецептуре. В 16-17 веках иридодиагностика получила дальнейшее развитие в странах Европы. Основоположителем иридодиагностики считают венгерского врача I. Peczely. Он впервые применил топографический подход, провёл систематизацию иридологических тестов, обосновал метод иридодиагностики.

В детстве у ребёнка часто бывают ОРЗ (насморки, синуситы, бронхиты), отиты, тонзиллиты. Иридология в этот период жизни может помочь определить их происхождение, а также нарушения, которые находятся ещё в начальной стадии. Также поможет увидеть нарушения органов желудочно-кишечного тракта, почек, нервной системы и других.

Иридодиагностика является важным диагностическим фактором в педиатрии благодаря:

1. Информативности (возможности увидеть в одном поле зрения состояние всего организма).
2. Доступности (для проведения иридологического осмотра достаточно иметь обычный фотоаппарат

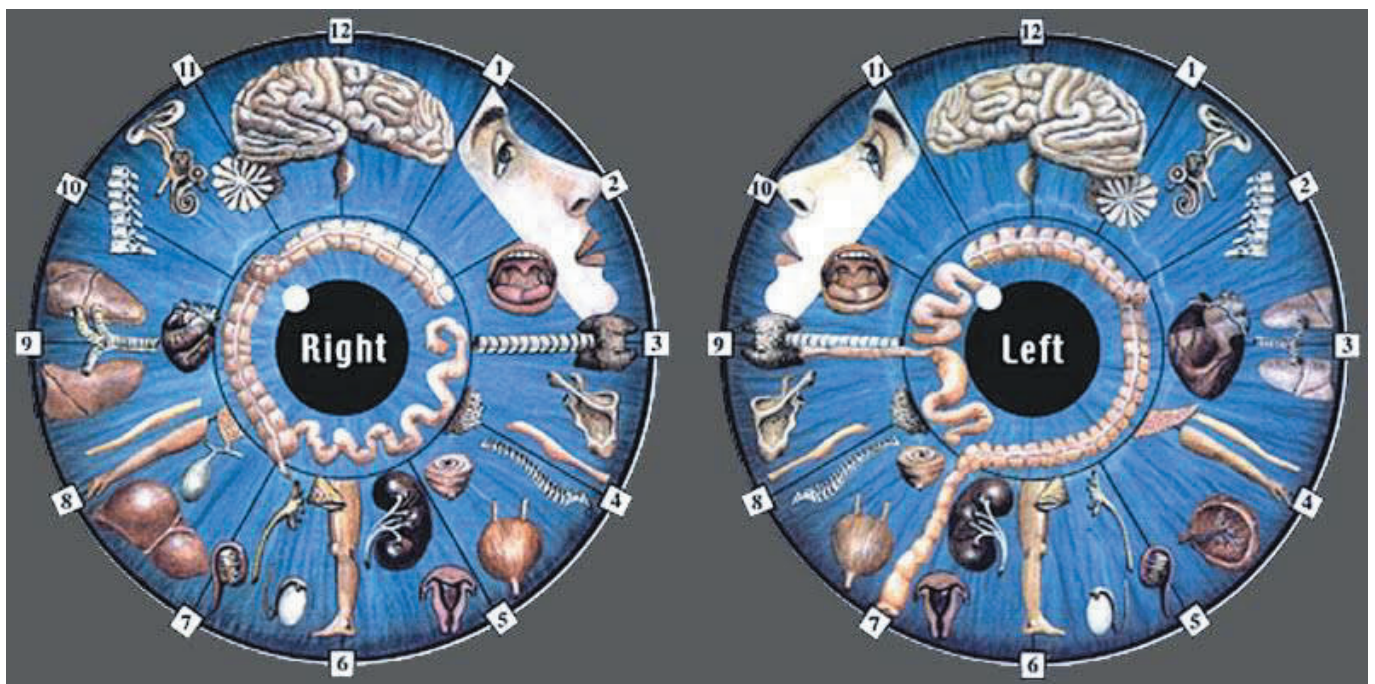


Рис. 1. Соматотопические карты радужки

или лупу. Врач может провести осмотр, имея щелевую лампу или иридоскоп).

3. Абсолютной безопасности метода.

4. Возможности оценить состояние всего организма, определить причинно-следственную связь симптомов поражения, а также определить наследственную предрасположенность, что особенно важно и чётко прослеживается у детей.

Радужная оболочка рассматривается как выдвинутый вперёд экран дизэнцефального мозга, воспринимающий и реформирующий световой поток извне и импульсный поток изнутри организма. Разработана оценка состояния систем ассимиляции и диссимиляции, скрининг диагностика различных заболеваний (гастритов, холециститов, доклинической стадии язвенной болезни желудка и 12-ти перстной кишки, гепатитов, желчно-каменной болезни, цирроза печени, ишемии мозга и других патологических состояний).

Сущность иридодиагностики заключается в анализе наследственных и адаптационно-трофических особенностей и изменений в структуре, рельефе, окраске радужки, а также сопоставление этих изменений с топографической проекцией органов на радужке.

Схемы проекции органов и различных частей тела на радужке составлены эмпирически и называются соматотопическими картами. Они позволяют соотносить изменения в определённых местах радужки с изменениями рефлекторно связанных с этими местами органов (рис. 1).

В иридодиагностике при осмотре радужной оболочки необходимо обращать внимание на такие признаки как цвет глаз, тип радужки, форму зрачка, толщину пигментной каймы, зашлакованность, токсические пятна, токсические лучи и другие изменения на радужке (рис. 2).

Цвет глаз зависит от количества и распределения клеток хроматофоров, которые вырабатывают мелатонин. Глаза могут быть от серо-голубого до синего, зеленого

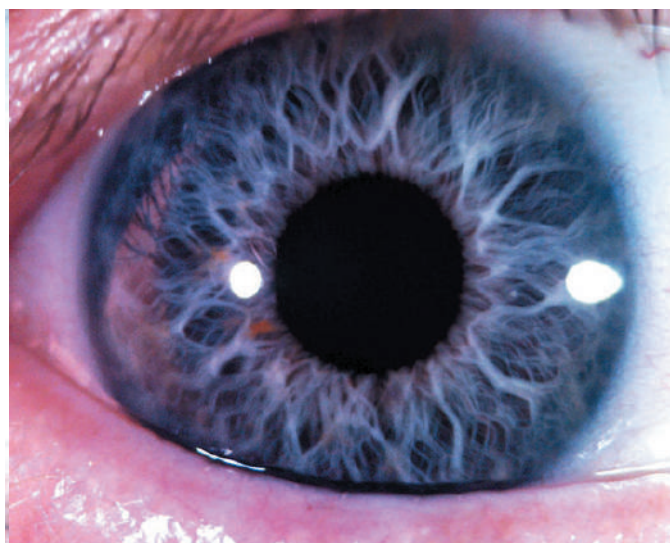
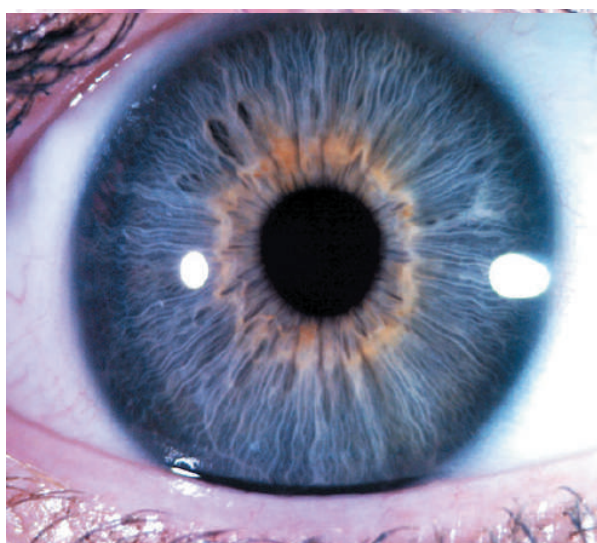
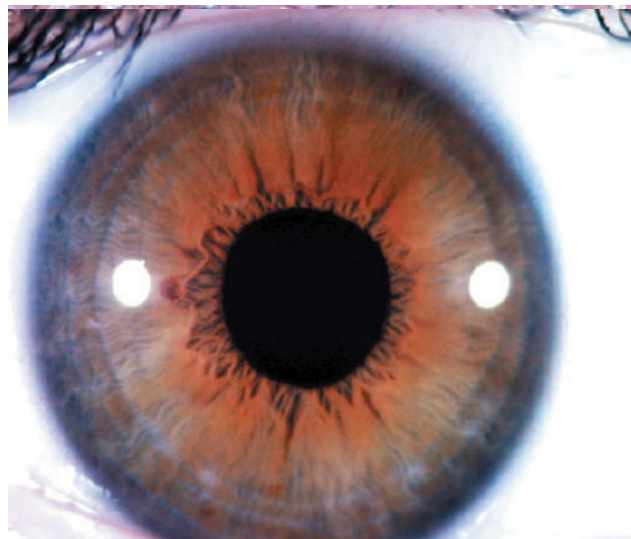
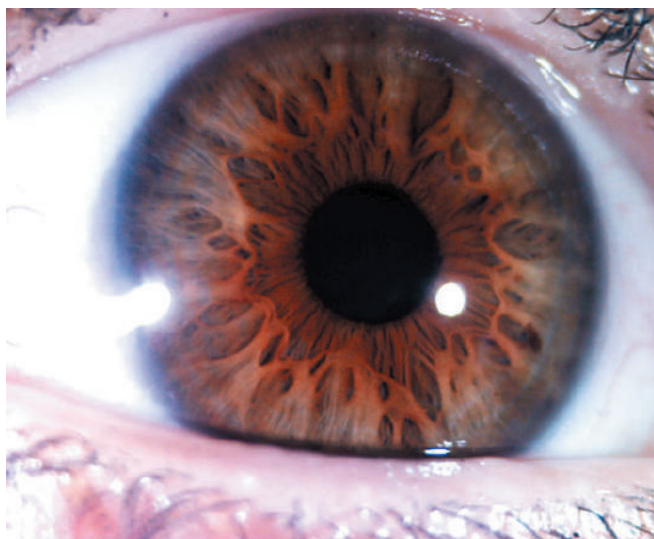


Рис. 2. Ключевые диагностические критерии на радужке

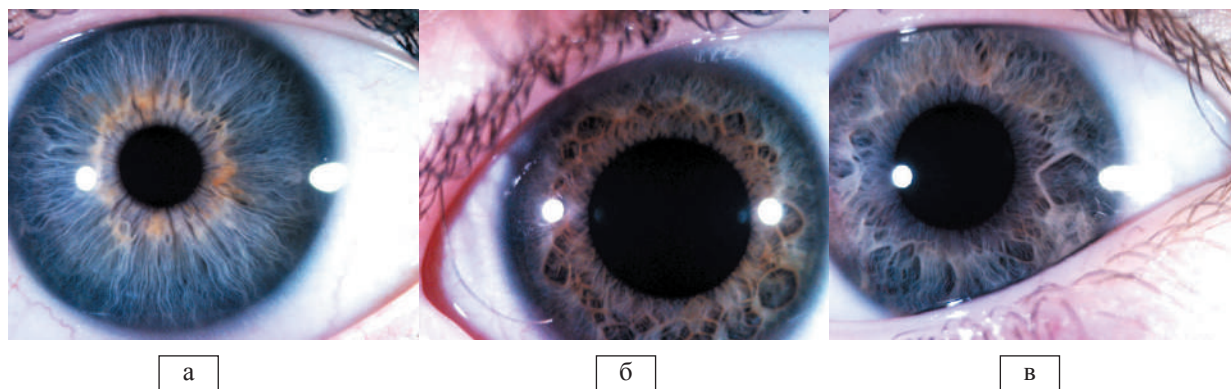


Рис. 3. Классификация конституциональных типов по В. Jensen – 6 степеней плотности радужки: а) 1-2 степень плотности (фото 1), б) 3-4 степень плотности (фото 2), в) 5-6 степень плотности (фото 3)

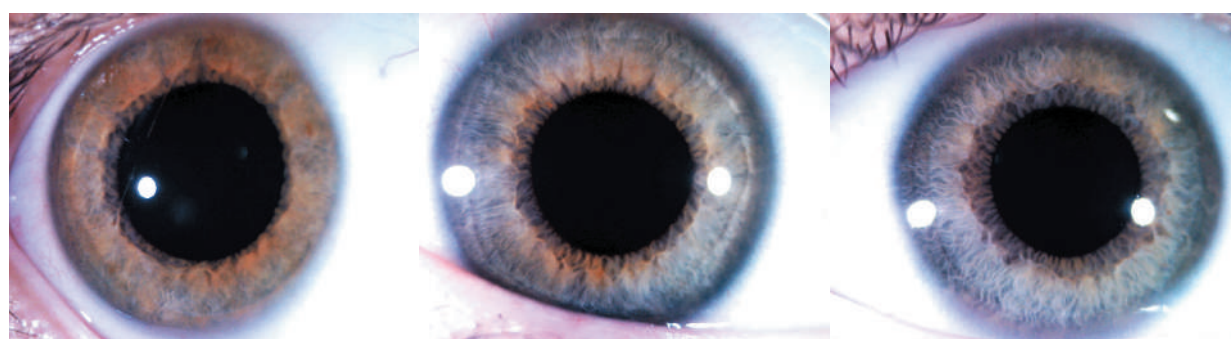


Фото 4

Фото 5

Фото 6

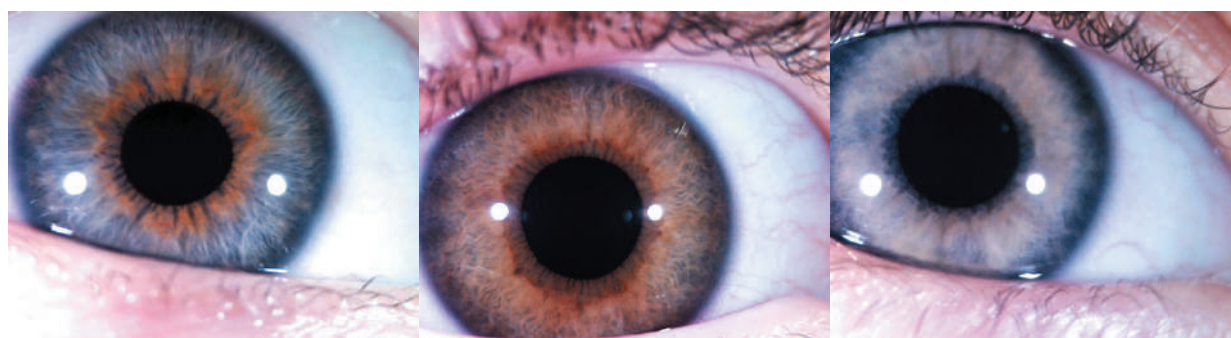


Фото 7

Фото 8

Фото 9

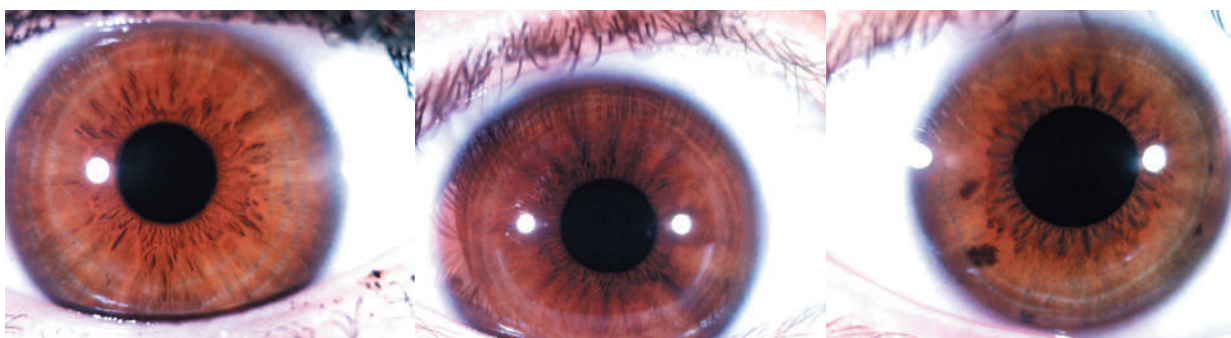


Фото 10

Фото 11

Фото 12

и различных оттенков коричневого цвета, вплоть до черного. Доказано, что светлоглазые люди более чувствительны к воздействию солнечных лучей и радиации. Они более эмоциональны. Предрасположены к заболеваниям дыхательных путей. У них часто бывает дискинезия желчевыводящих путей, а также признаки дисбактериоза кишечника. У темноглазых людей более развита тактильная чувствительность. Они предрасположены к заболеваниям печени, почек, поджелудочной железы, болезням крови, нарушениям минерального обмена.

Радужка отражает врождённые недостатки, закреплённые в генотипе. Считается, что она несёт информацию о дефектах до 4-го поколения включительно. По результатам многочисленных исследований В. Bourdiol выявил, что правый глаз мужчин несёт отцовский генотип, а левый – материнский. У женщин – наоборот.

В иридологии наследственность характеризует врождённую степень жизнеспособности, сопротивляемости, адаптивные и регенеративные возможности организма (Е.С. Вельховер, В. Jensen). Показателем, определяющим наследственность в иридологии, является плотность радужки. По классификации В. Jensen, выделено 6 степеней плотности, которые объединены в 3 типа конституции (рис. 3). При первой степени плотности строма радужки очень плотная, поверхность гомогенно-гладкая. При второй степени плотности строма радужки плотная, но в ней видны трабекулы. Её обладатели имеют хорошую наследственность и устойчивость к заболеваниям и условиям внешней среды. Такой радужкой обладают люди сильного типа конституции. Средний тип конституции обусловлен радужкой 3 и 4 степени плотности. При этом трабекулы извиты, растянуты, между ними имеются щели. У облада-

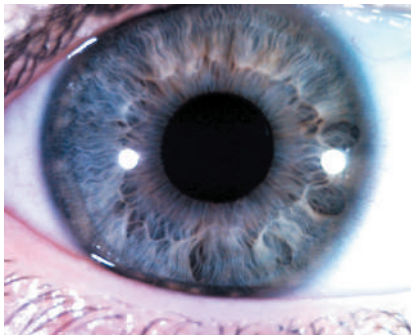


Фото 13

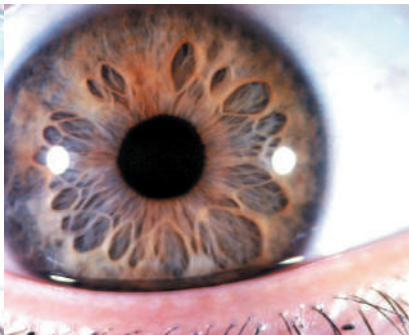

Фото 14

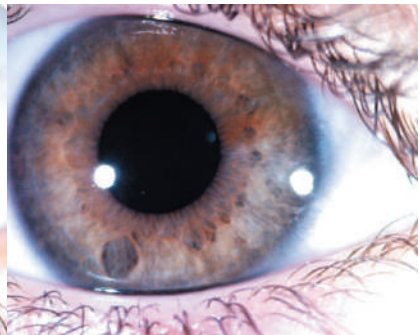


Фото 15

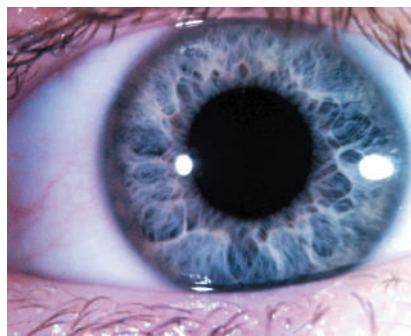


Фото 16

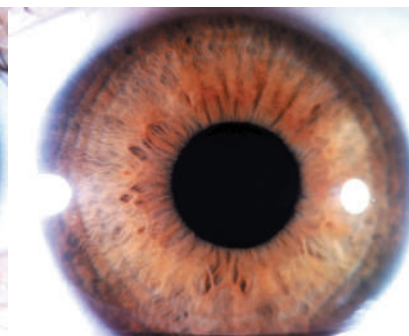


Фото 17

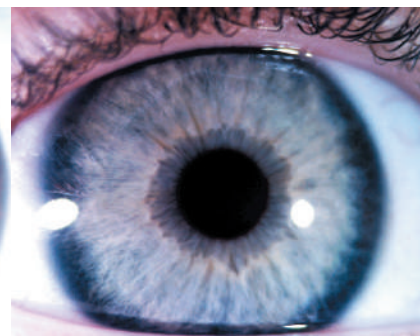


Фото 18

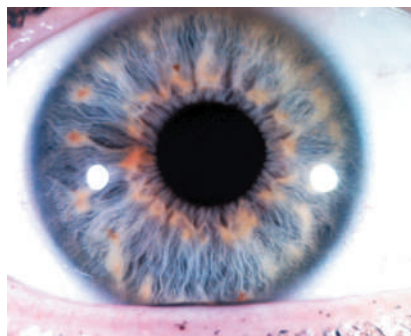


Фото 19

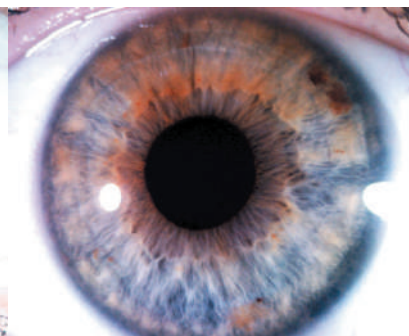

Фото 20

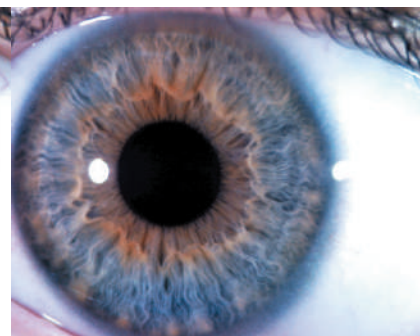


Фото 21

телей такой радужки острые заболевания часто переходят в хронические. Слабый тип конституции встречается при

5 и 6 степенях плотности. Обладатели радужки с множеством углублений и ямок, часто напоминающих большие

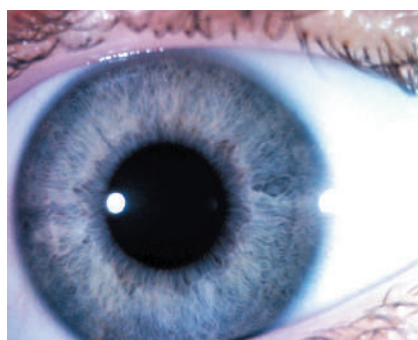


Фото 22

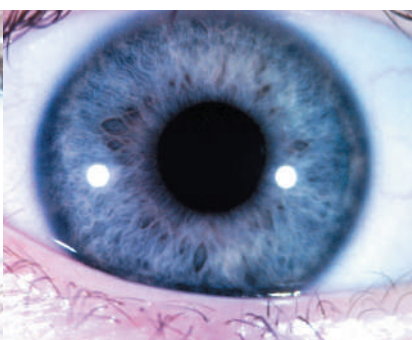


Фото 23

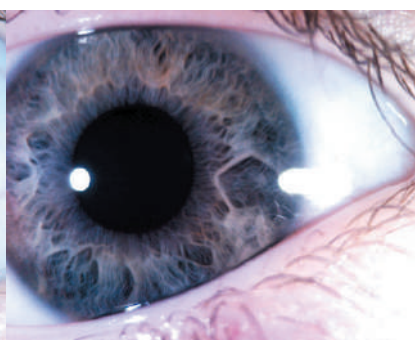


Фото 24

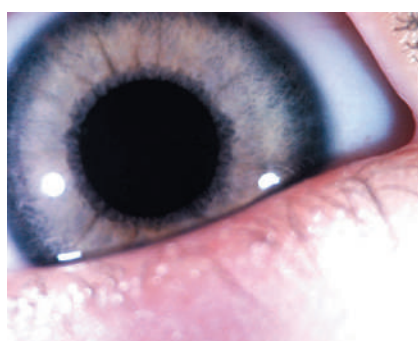


Фото 25

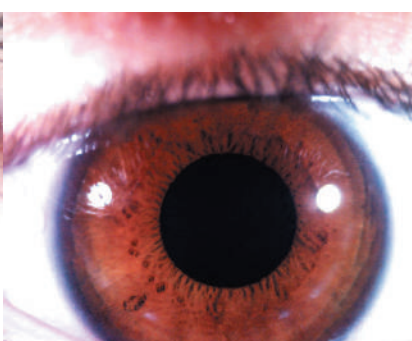


Фото 26

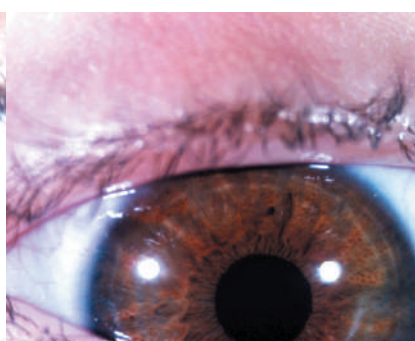


Фото 27

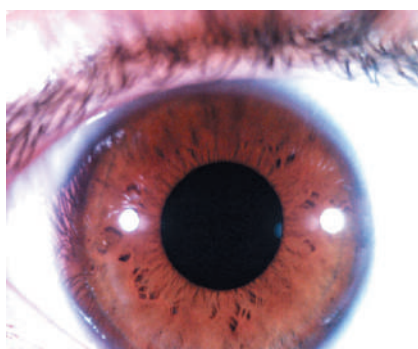


Фото 28

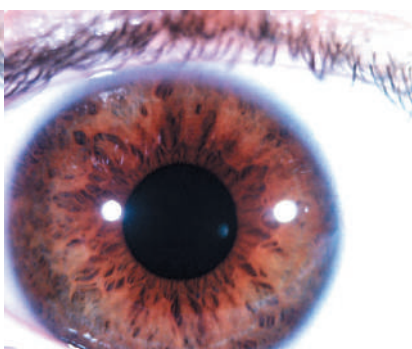


Фото 29

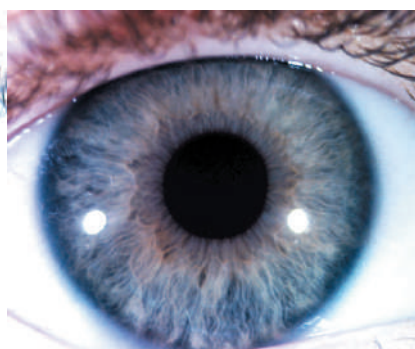


Фото 30

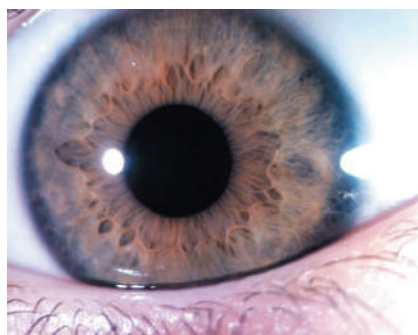


Фото 31

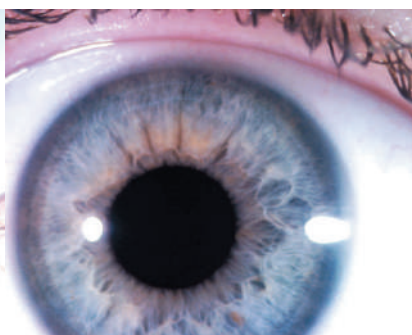

Фото 32

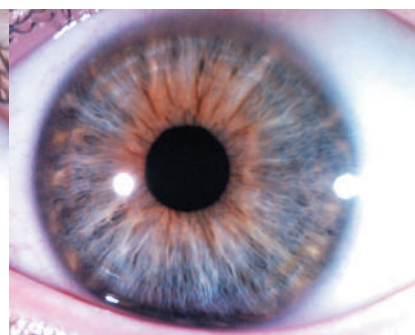


Фото 33

лакуны часто имеют плохую наследственность, они трудно адаптируются к неблагоприятным условиям жизни, острые заболевания у них переходят в хронические. Прогноз неблагоприятный.

У детей бывают радужки всех трёх типов конституции, что помогает во время иридологического осмотра определить состояние жизненной силы ребёнка, его иммунных функций, а также составить прогноз и наметить план дальнейшего лечения.

На фото изображены радужки детей с сильным, средним и слабым типом конституции (фото 4-6).

При проведении иридодиагностики обращают внимание на зрачок, который отражает состояние нервной системы и внутренних органов, реактивность организма и уровень болезненных ощущений. У перевозбуждённых детей часто встречаем широкие зрачки, практически не реагирующие на свет при осмотре.

Автономное кольцо – зона, разделяющая зрачковый и цилиарный пояса радужки, является индикатором всех висцеральных систем, определяет состояние симпатической и парасимпатической нервной системы. Его втяжение или выбухание указывают на наличие патологии органа, расположенного в этом секторе. Нарушение формы автономного кольца происходит при возникновении патологии в органе за счёт усиленного потока импульсов, действующих на часть радужки и выявляющего дисгармонию симпатических и парасимпатических мышц глаза. С автономным кольцом связано и понятие «зашлакованность организма», что свидетельствует о трофических нарушениях в данной зоне радужки, дисфункции автономной нервной системы, особенно её симпатического отдела (фото 7-9).

Специфическим термином является название «нервные кольца и дуги». Они представляют собой дугообразные или кольцеобразные углубления в строме радужки. Образуются при возбуждении или спазме в органе, в состоянии психического возбуждения, при воспалении, медикаментозной перегрузке, нарушении метаболических процессов (В. Jensen 1970). Нервные кольца встречаются у здоровых людей [1-3], но наличие 4-6 и более характерно для упадка защитных сил и тяжелого состояния организма (фото 10-12).

Большое значение в иридодиагностике играют лакуны. Они указывают на органические поражения органа, в зоне которого находятся, определённую стадию воспалительного процесса или степень тяжести наследственного дефекта. Клиническое значение их различно в зависимости от локализации, размеров, формы, цвета. По изменениям, происходящим в лакуне, можно судить о динамике патологического процесса в органе (фото 13-15).

Образование токсических пятен на радужке происходит при аутоинтоксикации в связи с избытком или плохим выделением из организма токсических веществ. У детей токсические пятна встречаются крайне редко.

Дистрофический ободок располагается у корня радуж-

ки. Он так же, как и токсические пятна возникает при накоплении в организме продуктов распада шлаков (Абрамович 1996). При тяжёлом токсическом состоянии ободок темнеет, расширяется. Возникновение этого знака часто сопровождается кожную патологию. П. Димков указывает на наличие врождённого дистрофического ободка. Такие дети имеют пониженную сопротивляемость организма и обычно у них в первые годы жизни проявляются кожные заболевания. У детей дистрофический ободок часто присутствует при аллергических реакциях, гельминтозе, лямблиозе, нарушении функции желудочно-кишечного тракта (фото 16-18).

Лимфатическая система проецируется на радужке в ресничном поясе внутрь от зоны кожи. Даже малейшие изменения функции лимфатической системы вызывают на радужке образование лимфатического розария (фото 19-21).

При осмотре детей с заболеваниями органов дыхания на радужке видим лимфатический розарий, лакуны в области проекции органов дыхания (миндалин, носа, горла, бронхов или лёгких), втяжение или выпячивание автономного кольца (в зависимости от степени выраженности процесса), а также дистрофический ободок в этой зоне или на всём протяжении радужки (фото 22-24).

При глистной инвазии у детей на радужке выражены признаки лимфатического розария, что говорит о зашлакованности лимфатической системы. Дистрофический ободок насыщенного серого цвета. Большое количество адаптационных колец свидетельствует о слабости нервной системы, клинически выражающейся в раздражительности, наличии истерических реакций, энуреза. Также у такого ребёнка беспокойный сон (фото 25-27).

При наличии у ребёнка дискинезии желчевыводящих путей и нарушения функции поджелудочной железы обязательно появятся лакуны в зоне проекции этих органов, зашлакованность автономного кольца и области проекции печени. Появление нервных колец в этой зоне свидетельствует о спастических реакциях.

Зашлакованность автономного кольца говорит о выраженных проблемах с кишечником, сопровождающихся чаще запорами. Часто этот симптом сочетается с наличием токсических лучей в области проекции головного мозга, что свидетельствует о выраженной интоксикации всего организма (фото 28-30).

Довольно часто встречаются лакуны в области проекции почек и щитовидной железы. Они свидетельствуют о конституциональной слабости этих органов.

В последнее время у детей часто встречаются патологические иридологические знаки в области проекции головного мозга: токсические лучи, адаптационные кольца или дуги (5-6-7), скопление мелких лакун или наличие единичных крупных лакун, признаки сосудистой слабости, а также выпячивание автономного кольца в виде рога. «Симптом рога» в области

проекції головного мозгу в іридології являється признаком скритої або проявленої шизофренії. Іридологічні ознаки, свідчать про зниження кровообігу в області великих півкуль головного мозгу, часто зустрічаються у підлітків, супроводжуються зниженням концентрації, уваги і є функціональними. А скоплення лакун або наявність єдиної чітко вираженої лакуни у основі мозку є наслідком гіпоксії плоду в родах, перенесеної нейроінфекції або результатом черепно-мозгової травми в ранньому дитячому віці (фото 31-32).

Симптоми частіше зустрічаються групами. Іридологічний діагноз ставиться на основі сукупності симптомів.

Література

1. Шульпина Л. Б. Пропедевтика іридодіагностики. – Посібник для лікарів. – М. – 1990 г.
2. Лагутина Л. Е. Терентьева М. П. Використання іридодіагностики як перспективного скринінг методу в диспансеризації дитячого населення з метою виявлення латентної патології нирок. – Матеріали Всесоюзної конференції іридологів. – М. 1990. – С. 35-39.
3. Петенко О. В. Гречинікіна Н. І. Практичне посібник по іридодіагностиці. Частина 1. Загальна іридодіагностика. – Душанбе, 1995 г.

Висновки

При проведенні профілактичних і планових оглядів дітей часто доводиться використовувати лабораторні і інструментальні методи дослідження, які не завжди допомагають лікарю в постановці діагнозу і визначенні причини захворювання, а також в визначенні передраположеності до цього або іншого процесу.

Іридодіагностика є хорошим додатковим методом для визначення стану здоров'я дитини і складання плану лікувально-профілактичних заходів.

Всі вищеперелічені свідчать про ефективність даного діагностичного методу і необхідності його впровадження в практичну діяльність лікарів педіатрів, сімейних лікарів.

4. Кривенко В. В. Потебня Г. П. Лисовенко Г. С. Сядро Т. А. Нетрадиційні методи діагностики і терапії. – Київ. Наукова думка, 1990 г.
5. Коновалов В. В. Антонов А. А. Практична іридологія. – М. – 1990 г.
6. Вельховер Е. С. Шульпина Н. Б. Іридодіагностика. – М. Медицина. 1998 г.

Поступила в редакцію 27.03.2019

УДК 617.721:616:1/9]-07-053.2

Doi:10.33617/2522-9680-2019-2-13

С. В. Потоцька

ИРИДОДИАГНОСТИКА В ПЕДИАТРИИ

Ключові слова: іридологія, скринінг-метод, діагностика.

Діагностика захворювань по райдужній оболонці ока є перспективним, ефективним, економічним, доступним, нешкідливим, інформативним методом діагностики. Лікар будь-якого фаху може використовувати цей метод у своїй практиці.

С. В. Пототская

ИРИДОДИАГНОСТИКА В ПЕДИАТРИИ

Ключевые слова: иридология, скрининг-метод, диагностика.

Діагностика захворювань по райдужній оболонці ока є перспективним, ефективним, економічним, доступним, безвредним, інформативним методом діагностики. Лікар будь-якої спеціальності може використовувати цей метод у своїй практиці.

S. V. Pototska

IRIDODOLOGY IN PEDIATRICS

Keywords: iridology, screening method, diagnostics.

Diagnosis of diseases of the iris of the eye is a promising, effective, economical, affordable, harmless and informative diagnostic method. A physician of any specialty can use this method in his practice.

