

К. Ю. Романчук, О. С. Андросова, І. В. Комаровська

УРАЖЕННЯ ОЧЕЙ ПРИ ЛАЙМ-БОРЕЛІОЗІ В ІМУНОКОМПЕТЕНТНОЇ ОСОБИ

Вінницький національний медичний університет ім. М. І. Пирогова

Наведено відомості про офтальмологічні прояви при Лайм-бореліозі (ЛБ), поширеність бореліозу в Україні та світі. Враховуючи те, що зазначені випадки є рідкісними, навіть на ендемічних територіях, це ускладнює діагностичний пошук у пацієнтів з ураженням очей. Підкреслена важливість детального збору епіданамнезу у пацієнтів з ураженням очей ймовірно інфекційного ґенезу. На прикладі клінічного випадку дисемінованої форми ЛБ з ураженням очей в імунокомпетентної особи, описана специфіка діагностики, клінічного перебігу та лікування. Наведені дані про динаміку кератокон'юнктивіту до та після призначення етіотропної терапії. Описаний клінічний випадок акцентує увагу на важливості комунікації між лікарями різних спеціальностей щодо вибору алгоритму діагностичних процедур і призначенням етіотропної та місцевої терапії.

Ключові слова: Лайм-бореліоз, кератокон'юнктивіт, ураження очей.

ЛБ є найпоширенішою трансмісивною хворобою в Україні [1]. За даними Центру громадського здоров'я, за 2022 рік в Україні було зареєстровано 3 875 випадків захворювання [2]. Ця інфекція передається кліщем, найчастіше спричинена спірохетою *Borrelia burgdorferi* та характеризується ураженням багатьох органів, у тому числі ока. Якщо ЛБ не лікувати, зазвичай він перебігає у три стадії з мультисистемним ураженням, іноді з наступними латентними періодами. Рання локалізована стадія зазвичай характеризується наявністю мігруючої еритеми, яка виникає у 65–89 % випадків [3]. Артрит (5 % випадків), неврологічні прояви (3–5 %), ураження шкіри (2–3 %), кардити (1–4 %) можуть з'явитися через кілька тижнів або місяців (фаза 2) або від місяців до років (хронічна фаза 3) після укусу кліща [4]. ЛБ також має менш специфічні симптоми, а саме ураження очей, починаючи від кон'юнктивіту та кератиту на ранніх стадіях захворювання, до різних форм увеїту, нейроретиніту, васкуліту сітківки та паралічу черепних нервів на пізніх стадіях недуги [5]. Патологічний стан може вини-

кати у різних частинах ока. Так, транзиторний неспецифічний фолікулярний кон'юнктивіт спостерігається у 7–11 % пацієнтів із раннім ЛБ. На другій і третій стадіях офтальмологічні прояви включають епісклерит, інтерстиційний кератит, увеїт, ексудативне відшарування сітківки та нейроофтальмологічні прояви [6]. Бореліоз залишається рідкісною причиною увеїту в європейських країнах, за оціночними даними, менше ніж 3 %. У фінському дослідженні за участю 160 пацієнтів з увеїтом було показано, що лише у 14,4 % хворих був виявлений етіологічний збудник інфекції, а ЛБ був виявлений лише у 4,3 % з них.[7] Одночасно інше клінічне дослідження в університетській лікарні Гельсінкі серед пацієнтів з підтвердженим ЛБ показало наявність і значну варіативність офтальмологічних проявів: у 20 % виявлено нейро-офтальмологічні розлади, у 25 % – кон'юнктивіти, епісклерити та кератити, у 50 % – запалення судинної оболонки та у 5 % – судинні запальні реакції [8]. Ці результати свідчать про те, що офтальмологічні прояви, пов'язані з хворобою Лайма, можуть бути недостатньо діагностованими, особливо враховуючи, що Фінляндія є ендемічним регіоном щодо бореліозу з вищою поширеністю, ніж в інших європейських країнах.

Наводимо опис клінічного випадку ураження очей при дисемінованій стадії ЛБ.

До офтальмолога звернувся пацієнт І. О. В., 37 років, зі скаргами на відчуття поверхневого дискомфорту, печіння в правому оці. Скарги виникли напередодні, після сну. При погляді в дзеркало відзначив локальне почервоніння кон'юнктиви очного яблука. На момент огляду пацієнт відчував незначне зменшення дискомфорту, однак з його слів почервоніння залишилось таким же.

При обстеженні виявлено: гострота зору OU=1.0 за десятизначною шкалою (20/20 за Снелленом), внутрішньоочний тиск правого та лівого очей 18 та 19 мм рт. ст. відповідно, поля зору обох очей в межах норми. При об'єктивному обстеженні: параорбітальні ділянки без особливостей, рухливість очей збережена в повному обсязі, шкіра повік не змінена. Патологічних

виділень з очних щілин немає. При біомікроскопії правого ока виявлено локальне почервоніння епісклери та крайовий інтерстиційний кератит (тест з флюоресцеїном негативний) в ділянці нижньо-носового квадранту (фото 1). В інших ділянках рогівка прозора, гладенька, блискуча. Передня камера середньої глибини, волога, прозора. Зіниця кругла, реакція на світло жвава. Кришталік прозорий, правильно розташований. При огляді очного дна з медикаментозним мідріазом патологічних змін не виявлено. Ліве око – передній та задній відрізок без видимих патологічних змін. Загальний стан хворого задовільний.

Попередній діагноз – епісклерит, кератокон'юнктивіт правого ока невстановленої етіології.

Призначено інстиляції фторхінолонів II покоління та сльозозамінників 4 рази на день в праве око. Через два дні в телефонному режимі пацієнт повідомив про повне зникнення симптомів захворювання. Йому було рекомендовано продовжити інстиляції фторхінолонів до 5 днів та сльозозамінників до двох тижнів.

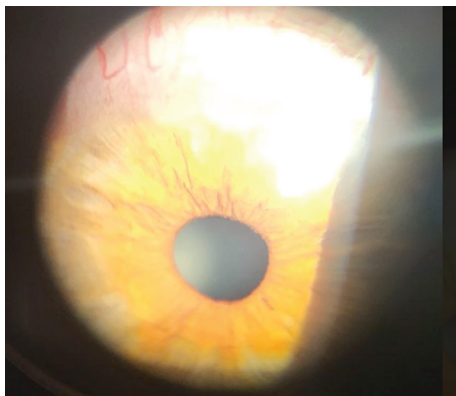

Фото 1. Локальне почервоніння епісклери та крайовий інтерстиційний кератит.

Через 10 днів після першого епізоду пацієнт повторно звернувся до офтальмолога зі скаргами на почервоніння правого ока та відчуття дискомфорту в ділянці верхнього квадранту над рогівкою.

При повторному обстеженні: гострота зору, внутрішньоочний тиск, поля зору обох очей не змінені. Об'єктивно: праве око – гіперемія та наростання кон'юнктиви з неоваскуляризацією у верхній зоні лімба (фото 2). Інших патологічних змін виявлено не було. Ліве око – без видимих патологічних змін.

У зв'язку з повторним епізодом кератокон'юнктивіту правого ока без об'єктивних зовнішніх причин пацієнт був направлений на дообстеження з метою встановлення етіологічного чинника. План дообстеження включав: загальний аналіз крові, загальний аналіз сечі,

прискорену реакцію на сифіліс, рентгенографію ОГП, визначення антигена SARS-CoV-2 та обстеження на TORCH-інфекції [9, 10]. Одночасно пацієнт був скерований на консультацію до стоматолога та отоларинголога.

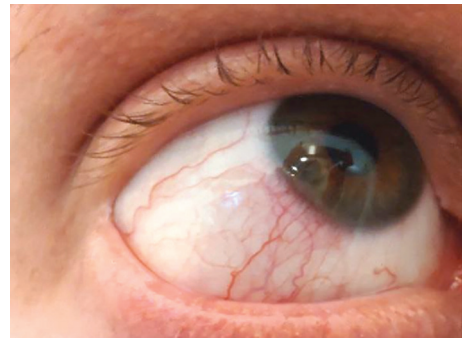


Фото 2. Гіперемія та наростання кон'юнктиви з неоваскуляризацією у верхній зоні лімба.

Корекція місцевого лікування: до встановлення етіологічного фактора хвороби вирішено призначити пацієнту інстиляції очних крапель диклофенаку натрію 0.1 % 4 р/добу та продовжити інстиляції сльозозамінника 4-6 р/добу для зменшення проявів місцевого запалення та суб'єктивного дискомфорту.

На наступний день після повторного епізоду в телефонному режимі пацієнт повідомив, що такі ж симптоми виникли на лівому оці. При цьому, на фоні відкоригованого лікування, дискомфорт і почервоніння на правому оці майже зникли. Хворому було рекомендовано продовжити інстиляції крапель в обидва ока.

Дані лабораторно-клінічних обстежень виявили наступне: в загальному аналізі крові: при загальному показнику лейкоцитів 8,42 Г/л, нейтрофіли склали 46 % (норма 47-72 %), лімфоцити – 44 % (норма 19-37 %), ШОЕ 5 мм/год.

В загальному аналізі сечі: сеча мутна, питома вага 1030, білок у сечі 0,141 г/л, еритроцити 5-10 в полі зору.

Прискорена реакція на сифіліс – негативна. Експрес-тест на коронавірус SARS-CoV-2 – негативний. За даними рентгенографії ОГП: вогнищевих та інфільтративних змін легень не виявлено.

Результати лабораторного обстеження на TORCH-інфекції виявили IgG до HSV тип ½ – 38,58 Од./мл (норма до 2 Од./мл). Огляд у суміжних спеціалістів (стоматолог та ЛОР) активного запального процесу не виявив. У зв'язку з чіткими ознаками інфекційно-запального процесу і суперечливими даними лабораторних обстежень, пацієнт був скерований на додаткову консультацію до лікаря-інфекціоніста. На момент скерування запального процесу з боку

органа зору не було. Хворому рекомендовано продовжити інстиляції НПЗЗ до 10 днів і сльозозамінники до 1 міс. у випадку стабілізації запального процесу.

На момент огляду в інфекціоніста скарг не було, при об'єктивному обстеженні даних за гостру інфекційну патологію не виявлено.

При ретельному зборі епідеміологічного анамнезу було з'ясовано наступне: пацієнт проживає у приватному будинку біля лісу, регулярно скаржиться на укуси кліщів. Зі слів хворого, в серпні 2023 р. через 3 дні після укусу кліща з'явилася пляма червоного кольору, що збільшувалась у розмірах, а потім зникла. До лікарів з цього приводу не звертався, постконтактну профілактику ЛБ не отримував, лабораторно не обстежувався. У зв'язку з цим план обстеження включав: IgM та IgG до *Borrelia burgdorferi*. За результатами серологічного дослідження було виявлено IgG до *Borrelia burgdorferi* у титрі 3,831 (референтне значення >1,1 – результат позитивний), IgM до *Borrelia burgdorferi* у титрі 2,218 (референтне значення >1,1 – результат позитивний).

З інструментальних методів дослідження рекомендовано зробити ЕКГ. Патологічних змін при оцінці результатів ЕКГ не виявлено.

При отриманні позитивного результату пацієнтові призначили блот-аналіз на IgM та IgG до *Borrelia burgdorferi*, результат якого також засвідчив наявність обох зазначених імуноглобулінів.

У цей час пацієнт знову звернувся до офтальмолога з повторним епізодом почервоніння правого ока у верхньо-носовому квадранті та відчуттям дискомфорту. Об'єктивний огляд показав рецидив кератокон'юнктивіту правого ока. Пацієнту було рекомендовано відновити місцеве симптоматичне лікування інстиляціями НПЗЗ до призначення системної етіотропної терапії.

За результатами блот-аналізу було підтверджено діагноз:

A69.2 Лайм-бореліоз (IgM p41, OspC Ba (*Borrelia afzelii*), OspCBb (*Borrelia burgdorferi*), OspCBg (*Borrelia garinii*), IgM – позитивні та IgG VlsE (*Borrelia afzelii*), VlsE (*Borrelia burgdorferi*), VlsE (*Borrelia garinii*), Lipid Ba

(*Borrelia afzelii*), P41, OspC (*B. afzelii*), IgG – позитивні), дисемінована стадія з ураженням очей (епісклерит, двобічний рецидивний кератокон'юнктивіт), середній ступінь тяжкості. Герпетична інфекція HSV-1/2 (IgG до HSV-1/2 позитивні) в стадії ремісії.

Була призначена етіотропна терапія доксицикліном 100 мг двічі на добу протягом 21 дня, лікування та динамічне спостереження в офтальмолога. У телефонному режимі, на фоні відсутності скарг протягом 10 днів, офтальмологом було відмінено інстиляції НПЗЗ. При повторному огляді в офтальмолога через 1 міс. від початку системної терапії ЛБ у пацієнта не було повторних скарг з боку органа зору після відміни місцевих протизапальних засобів.

Об'єктивно: передній за задній відрізок очей без особливостей. Офтальмологом пацієнту рекомендовано щорічні профілактичні огляди згідно з графіком.

ЛБ характеризується широким клінічним спектром офтальмологічних проявів, запальні захворювання очей проявляються як на ранніх стадіях захворювання, так і пізніх. ЛБ необхідно розглядати як один з етіологічних чинників при запальних захворювань переднього та заднього відрізка ока. Наведений клінічний випадок акцентує важливість детального збору епіданамнезу у пацієнтів з ураженням очей ймовірно інфекційного ґенезу. Згідно з даними літератури, 65-89 % пацієнтів з ЛБ мають еритематозну форму в ранній стадії захворювання, що може стати ключовою анамнестичною знахідкою на шляху встановлення діагнозу. Безеритематозні форми ЛБ вкрай рідко перебігають з офтальмологічними проявами, відсутність еритеми ускладнює діагностичний пошук. Пацієнти з ЛБ не потребують рутинного обстеження в офтальмолога, а тільки за наявності скарг і клінічної симптоматики з боку органа зору. Рекомендоване серологічне тестування ЛБ усім хворим з рецидивними кератокон'юнктивітами, увеїтами та іншими запальними захворюваннями очей нез'ясованої етіології. Описаний клінічний випадок акцентує увагу на важливості комунікації між лікарями різних спеціальностей щодо діагностики та призначення лікування у пацієнтів з офтальмологічними проявами нез'ясованого ґенезу.

Література

1. Rogovskyy, A., Batool, M., Gillis, D. C., Holman, P. J., Nebogatkin, I. V., Rogovska, Y. V., & Rogovskyy, M. S. (2018). Diversity of *Borrelia spirochetes* and other zoonotic agents in ticks from Kyiv, Ukraine. *Ticks and Tick-borne Diseases*, 9(2), 404–409. <https://doi.org/10.1016/j.ttbdis.2017.12.006>

2. Public Health Center of the Ministry of Health of Ukraine. (2023). How to protect yourself from tick bites. *phc.org.ua*. Retrieved from: <https://phc.org.ua/news/yak-vberegtisya-vid-ukusiv-klischa> [in Ukrainian].

3. Stanek, G., Wormser, G. P., Gray, J., & Strle, F. (2012). Lyme borreliosis. *Lancet (London, England)*, 379(9814), 461–473. [https://doi.org/10.1016/S0140-6736\(11\)60103-7](https://doi.org/10.1016/S0140-6736(11)60103-7)

4. Mora, P., & Carta, A. (2009). Ocular manifestations of Lyme borreliosis in Europe. *International journal of medical sciences*, 6(3), 124–125. <https://doi.org/10.7150/ijms.6.124>

5. Issa, R., & DeSouza, S. A. M. (2021). Recurrent bilateral chorioretinitis with positive Lyme serology: a case report. *Journal of Medical Case Reports*, 15(1), 253. <https://doi.org/10.1186/s13256-021-02804-7>

6. Bernard, A., Seve, P., Abukhashabh, A., Roure-Sobas, C., Boibieux, A., Denis, P., Broussolle, C., Mathis, T., & Kodjikian, L. (2020). Lyme-associated uveitis: Clinical spectrum and review of literature. *European Journal of Ophthalmology*, 30(5), 874–885. <https://doi.org/10.1177/1120672119856943>

7. Ferro Desideri, L., Rosa, R., Forte, P., Manocchio, R., Vagge, A., Traverso, C. E., & Nicolò, M. (2023). Multimodal imaging for the management of Lyme-associated uveitis: A case report from an Italian tertiary center. *European Journal of Ophthalmology*, 33(6), NP58–NP64. <https://doi.org/10.1177/11206721231154172>

8. Mikkilä, H. O., Seppälä, I. J., Viljanen, M. K., Peltomaa, M. P., & Karma, A. (2000). The expanding clinical spectrum of ocular Lyme borreliosis. *Ophthalmology*, 107(3), 581–587. <https://www.sciencedirect.com/science/article/pii/S0161642099001281>

9. Gauthier, A. S., Noureddine, S., & Delbosc, B. (2019). Interstitial keratitis diagnosis and treatment. *Journal Français d'Ophthalmologie*, 42(6), e229–e237. <https://www.sciencedirect.com/science/article/abs/pii/S0181551219302220>

10. Weinberg, R. (2008). Ocular involvement in Lyme disease. *Am Acad Ophthalmol*. Retrieved from: <https://www.aaopt.org/education/current-insight/ocular-involvement-in-lyme-disease>

EYE INFLAMMATION IN LYME BORRELIOSIS IN AN IMMUNOCOMPETENT PERSON

K. Yu. Romanchuk, O. S. Androsova, I. V. Komarovska
M. Pyrohov Vinnytsia National Medical University

SUMMARY. *Information on ophthalmological manifestations of Lyme disease, the prevalence of borreliosis in Ukraine and in the world is provided. Considering that these cases are rare, even in endemic areas, it complicates the diagnostic search in patients with ocular manifestations. The importance of a detailed epidanamnesis collection in patients with eye lesions of likely infectious genesis is emphasized. On the example of a clinical case of a disseminated form of Lyme disease with eye damage in an immunocompetent person, the specifics of diagnosis, clinical course and treatment are described. Data on the dynamics of the course of keratoconjunctivitis before and after the appointment of etiotropic therapy are presented. This clinical case emphasizes the importance of communication between doctors of different specialties regarding the choice of the algorithm of diagnostic procedures and the appointment of etiotropic and local therapy.*

Key words: *Lyme disease; keratoconjunctivitis; ocular manifestation.*

Відомості про авторів:

Романчук К. Ю. – канд. мед. наук, доцент кафедри інфекційних хвороб Вінницького національного медичного університету ім. М. І. Пирогова; e-mail: romanchuk006@gmail.com

ORCID: <https://orcid.org/0009-0005-1565-5610>

Андросова О. С. – канд. мед. наук, доцентка кафедри інфекційних хвороб Вінницького національного медичного університету ім. М. І. Пирогова; e-mail: olyaa1612@gmail.com

ORCID: <https://orcid.org/0000-0003-3702-5589>

Комаровська І. В. – канд. мед. наук, асистентка кафедри очних хвороб Вінницького національного медичного університету ім. М. І. Пирогова; e-mail: innabaldynyuk@gmail.com

ORCID: <https://orcid.org/0000-0002-0602-5087>

Information about the authors:

Romanchuk K. Yu. – PhD, Associate Professor of the Department of Infectious Diseases, M. Pyrohov Vinnytsia National Medical University, Vinnytsia; e-mail: romanchuk006@gmail.com

ORCID: <https://orcid.org/0009-0005-1565-5610>

Androsova O. S. – PhD, Associate Professor of the Department of Infectious Diseases, M. Pyrohov Vinnytsia National Medical University, Vinnytsia; e-mail: olyaa1612@gmail.com

ORCID: <https://orcid.org/0000-0003-3702-5589>

Komarovska I. V. – PhD, assistant of the Department of Ophthalmology, M. Pyrohov Vinnytsia National Medical University, Vinnytsia; e-mail: innabaldynyuk@gmail.com

ORCID: <https://orcid.org/0000-0002-0602-5087>

Конфлікту інтересів немає.

Authors have no conflict of interest to declare.

Отримано 16.01.2024 р.