ISSN 1818-5398. Хірургія України.— 2013.— № 1.— С. 107—111.

УДК 616.137.83-004.6-089

В.М. Роговський [1], І.І. Гангал [1], Б.М. Коваль [2],
С.В. Верещагін [3], О.С. Родіонов [1], Ю.В. Нагалюк [2]

КЛІНІЧНИЙ ВИПАДОК УСПІШНОГО ПРОВЕДЕННЯ ГІБРИДНОЇ ОПЕРАЦІЇ НА МАГІСТРАЛЬНИХ АРТЕРІЯХ НИЖНІХ КІНЦІВОК

[1] Головний військово-медичний клінічний ордена Червоної Зірки центр «ГВКГ» МО України, Київ
[2] Національний медичний університет імені О.О. Богомольця, Київ
[3] КЗ КОР «Київська обласна клінічна лікарня»

Ключові слова: гібридна операція, облітеруючий атеросклероз кінцівок, стентування, шунтування.

Описано випадок успішного виконання одномоментної гібридної операції в умовах ГВМКЦ МО України у такому обсязі: стентування правої загальної здухвинної артерії з наступним виконанням алошунтування стегново-підколінного сегмента праворуч. У результаті реконструктивного втручання отримано задовільний клінічний ефект і досягнуто повної медичної та соціальної реабілітації пацієнта.

Актуальність проблеми діагностики та хірургічного лікування облітеруючих захворювань периферичних артерій у сучасній клінічній медицині зумовлена стрімким поширенням цієї патології в багатьох розвинених країнах світу.

Облітеруючий атеросклероз як системне захворювання вражає практично всі басейни серцево-судинної системи людини. За даними ВООЗ, понад 1/8 населення земної кулі страждає на ті чи ті форми атеросклеротичного ураження судин, серед яких понад 20 % припадає на ураження артерій нижніх кінцівок і таза [1].

Облітеруючі захворювання кінцівок становлять пріоритетну групу органічних артеріопатій, які підлягають хірургічному лікуванню. Визначення хірургічної тактики при мультифокальному ураженні артерій нижніх кінцівок — складна проблема. Адекватне відновлення кровотоку зазвичай потребує виконання складних двоповерхових реконструкцій, але тяжкість стану пацієнта часто обмежує обсяг операції [6]. У віддаленій перспективі використання шунтів для аорто-здухвинного сегмента є раціональним щодо ендоваскулярної реконструкції, проте воно супроводжується вищими показниками ризику виникнення ускладнень, летальності й терміну непрацездатності [4].

Один із способів вирішити дилему — виконання гібридних оперативних втручань, які раціонально поєднують два підходи для корекції критичних порушень кровообігу в одному або кількох життєво важливих органах з використанням відкритих хірургічних втручань та рентген-хірургічних технологій (ендоваскулярні методики відновлення кровотоку) [5].

Гібридні операції розподіляють на одномоментні та етапні: одномоментні — це ендоваскулярні втручання у поєднанні з відкритими артеріальними реконструкціями, які виконують в одній операційній без часової експозиції; етапні — це ендоваскулярні втручання і відкриті артеріальні реконструкції, які виконують безпосередньо одна за одною [2].

КЛІНІЧНЕ СПОСТЕРЕЖЕННЯ

Хворий Г., 1950 року народження, госпіталізований у клініку судинної хірургії 14.11.2012 р. зі скаргами на біль у правій гомілці, який виникає при ходьбі

Роговський Володимир Михайлович, начальник клініки судинної хірургії
01133, м. Київ, вул. Госпітальна, 18. Тел./факс (44) 521-84-62. E-mail: rvm2004kr@mail.ru

Стаття надійшла до редакції 21 січня 2013 р.

на відстань до 200 м, похолодання стопи. З анамнезу захворювання відомо, що пацієнт хворіє останні 3 роки, відколи вперше почав помічати сухість шкіри, похолодання стопи, нічні судоми, біль, який виникає при ходьбі на дистанцію до 100 м. У жовтні 2010 р. виконано стегново-стегнове автовенозне шунтування справа з позитивним клінічним ефектом.

У квітні 2011 р. зменшилася дистанція безбольової ходьби до 100—150 м. Під час ангіографічного дослідження встановлено мішкоподібну аневризму (2,0 × 1,0 см) загальної стегнової артерії та стенози автовенозного шунта у верхній та нижній третинах (в місцях розташування клапанів), у зв'язку з чим виконано балонну ангіопластику місць стенозу шунта (рис. 1). Від рекомендованого стентування автовенозного шунта хворий, ураховуючи позитивний результат ангіопластики, відмовився.

У листопаді 2012 р., за місяць до звернення, став помічати похолодання стопи та різке зменшення дистанції безбольової ходьби правої нижньої кінцівки, через що був госпіталізований до клініки судинної хірургії для обстеження та лікування.

Хворого обстежено фізикально, проведено загальні клінічні дослідження, ультразвукове дуплексне сканування (УЗС).

За даними УЗС артерій правої нижньої кінцівки: аорта прохідна, стеноз правої загальної здухвинної артерії до 50 % у ділянці загальної здухвинної артерії (ЗЗА), що до 1,3 см у діаметрі, визначається мішкоподібна аневризма (2,5 × 1,5 см); загальна стегнова артерія (ЗСА) і глибока стегнова артерія (ГСА) прохідні; оклюзія поверхневої стегнової артерії (ПСА) та стегново-стегнового автовенозного шунта на всій довжині; підколінна (ПА) і гомілкові (ГА) артерії прохідні, дифузно змінені.

На підставі скарг хворого, анамнезу захворювання, об'єктивних даних, підтверджених додатковими методами обстеження встановлено діагноз: Облітеруючий атеросклероз артерій нижніх кінцівок. Аневризма правої ЗЗА. Оклюзія ПСА та стегново-стегнового автовенозного шунта (операція шунтування — жовтень 2010 р.; балонна ангіопластика шунта — квітень 2011 р.). Хронічна артеріальна недостатність, стадія IIБ, правої нижньої кінцівки (за Покровським—Фонтейном). Ішемічна хвороба серця. Дифузний кардіосклероз. Гіпертонічна хвороба II стадії. Серцева недостатність I стадії.

Ураховуючи наявність аневризми і стенозування правої ЗЗА та оклюзії стегново-підколінного сегментів праворуч, ішемії IIБ стадії, хворому заплановано виконання одномоментного оперативного втручання з першочерговою корекцією шляхів притоку (ендоваскулярне стентування ЗЗА) та наступним алошунтуванням стегново-підколінного сегмента праворуч.

Хворого оперовано у плановому порядку 19.11.2012 р. в умовах операційної рентгенкардіоендоваскулярної хірургії.

Під епідуральною анестезією після обробки операційного поля пунктовано ліву ЗСА за Сельдингером. Введено інтродьюсер 6 F, а по ньому — провідник і діагностичний катетер типу «Кобра» в праву ЗЗА. Виконано ангіографію (рис. 2), підтверджено можливість ендоваскулярного втручання.

Латеральним доступом у верхній третині стегна праворуч з переходом в зону пупартової зв'язки і з частковим її розсіченням із значними технічними труднощами через рубцевий процес унаслідок попередньої операції виділено та взято на трималки ЗСА та ГСА. Виконано артеріотомію ЗСА на ділянці завдовжки 0,5 см. Отримано задовільний потік крові, що пульсує, з проксимального відділу.

Крізь артеріотомічний отвір у праву ЗЗА введено стент системи «Ендомед» із циліндричним графт-стентом розміром 10—12 × 25 мм. Виконано пози-

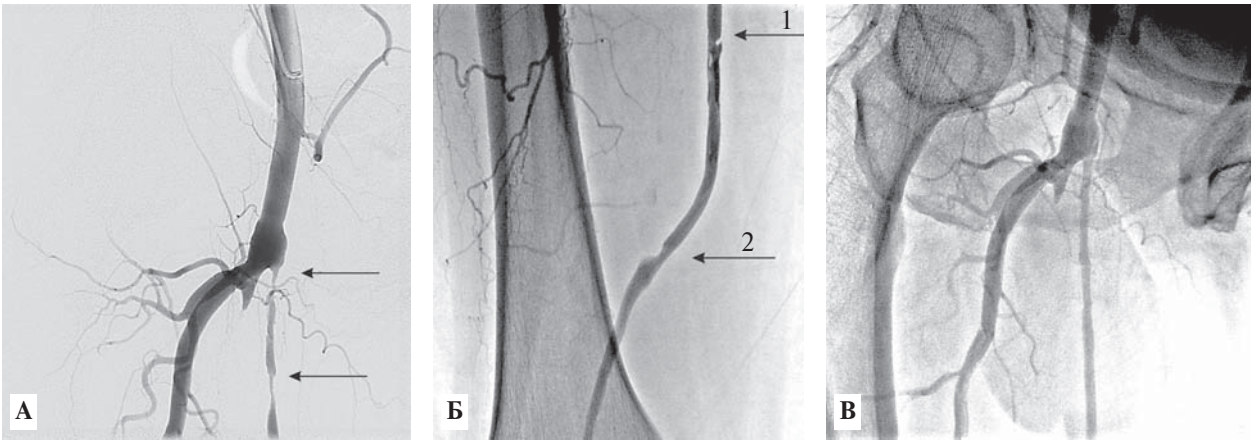

Рис. 1. ***Ангіографія пацієнта Г. до та після балонної ангіопластики автовенозного стегново-стегнового шунта правої нижньої кінцівки. А — критичні стенози проксимального відділу автовенозного шунта (показано стрілками). Б — стеноз у ділянці клапана дистального відділу автовенозного шунта (1), прохідний дистальний анастомоз зі стенозуванням до 30 % (2). В — результат балонної ангіопластики автовенозного шунта — прохідність відновлено***

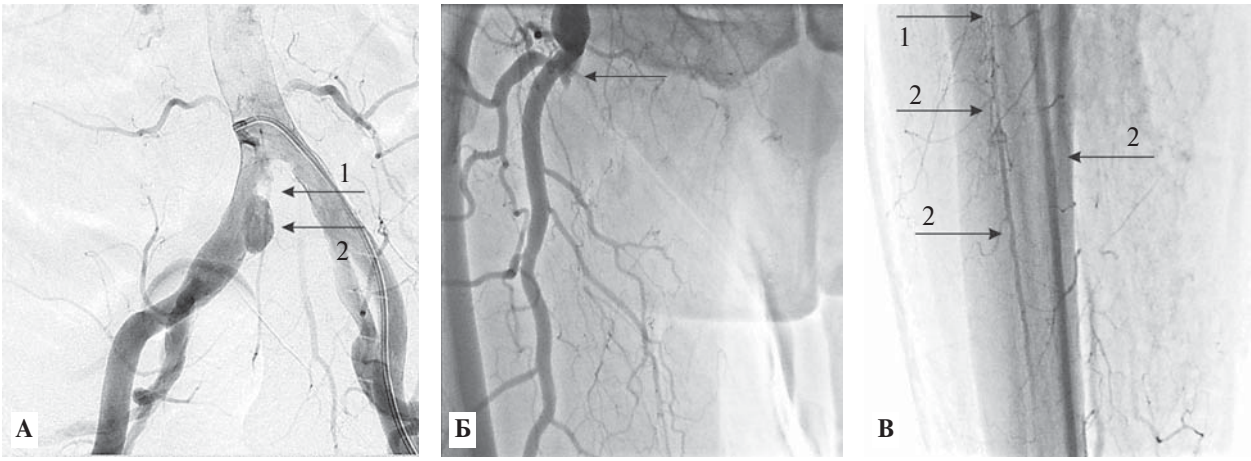

Рис. 2. ***Ангіографія пацієнта Г. А — стеноз ЗЗА до 50 % (1) та аневризма ЗЗА (2). Б — оклюзія ПСА. В — оклюзія ПВГА в проксимальному відділі (1), дифузні атеросклеротичні зміни ГА (2)***

ціонування стента під контролем рентгенангіографії. Стент розкрився задовільно під тиском 12 атм. із залишковим стенозом до 40 % у середній третині стента, а також з підтіканням в аневризматичний мішок. Виконано балонну ангіопластику звуження балоном 10 × 20 мм (Balton) тиском 14 атм. Контрольна ангіографія: положення стента та прохідність його задовільні; аневризматичну шийку закрито (рис. 3).

Наступним етапом після успішного встановлення стент-графта в ЗЗА бригадою судинних хірургів продовжена реконструктивна операція на стегново-підколінному сегменті. Медіальним доступом у верхній третині правої гомілки виділено підколінний судинно-нервовий пучок. При ревізії виявлено дифузне атеросклеротичне ураження та кальциноз ПА, задньої (ЗВГА) та передньої великогомілкових артерій (ПВГА). Останні взято на трималки. Виконано артеріотомію ПА, отримано помірний ретроградний кровотік.

Виконано пряму ангіографію артерій гомілки — ПВГА оклюзована, спроба рентгенендоваскулярної ангіопластики не вдалася (провідник не проходить крізь оклюзовану артерію), ЗВГА стенозована до 80 % в середній третині на ділянці завдовжки 10 см. Виконано її ангіопластику балоном 3 × 15 мм (Balton) — (роздування двічі — 8 та 10 атм.) — прохідність артерії відновлено.

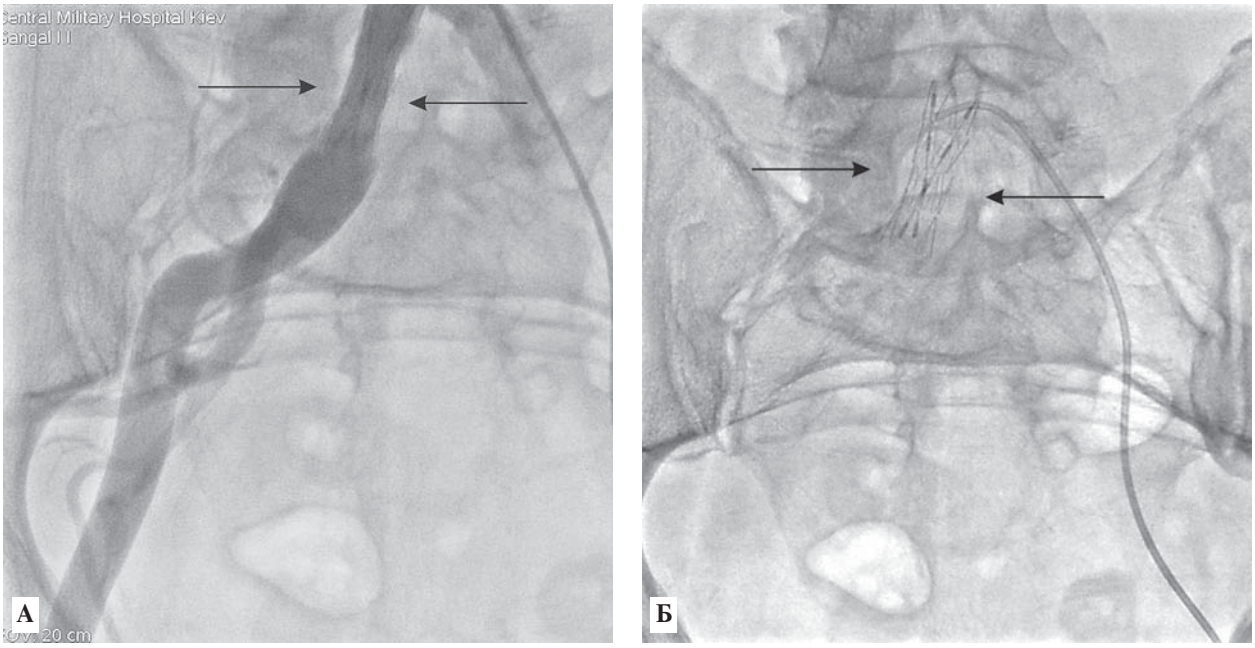

Рис. 3. ***Ангіографічна картина аорто-здухвинного сегмента після постановки стент-графта у ЗЗА (стрілки): аневризматичне розширення не контрастується, артерія прохідна***

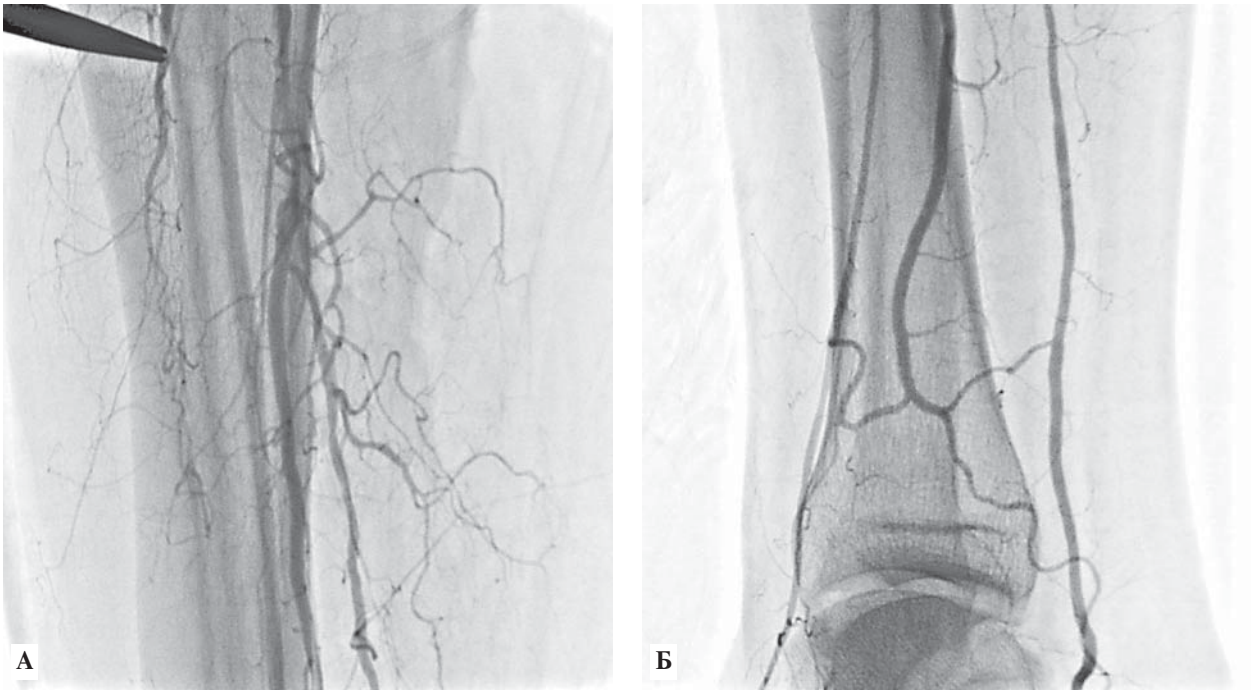

Рис. 4. ***Інтраопераційна ангіографічна оцінка дистального кровотоку після стегново-підколінного алошунтування правої нижньої кінцівки***

Операцію продовжили судинні хірурги: армованим протезом Vascular, Maxiflo (7 мм/70 см), з формуванням дистального і проксимального анастомозу за типом «кінець у бік» за Корелем, атравматичною ниткою 5/0 виконано стегново-підколінне алошунтування. Після відновлення кровотоку ПА та ЗВГА пульсують задовільно, шви герметичні.

Повторно виконано артеріографію — зафіксовано задовільний кровотік в усіх реконструйованих сегментах (рис. 4). Визначається пульсація на ступні на ЗВГА.

Післяопераційний період перебігав задовільно. Хворий отримував з профілактичною метою антибіотикотерапію, інфузійно-спазмолітичну терапію, гепаринотерапію впродовж 5 днів під контролем часу зсідання крові з наступним переходом на непрямі антикоагулянти.

30.11.2012 р. пацієнта виписано на амбулаторне лікування з рекомендацією продовжити прийом непрямих антикоагулянтів. Пацієнта оглянуто через 3 міс. Особливих скарг не пред'являє, вільно пересувається на відстань понад 1000 м без болю в кінцівці. Відзначено задовільну пульсацію у ПА, ЗВГА.

Заплановано проведення контрольного УЗС аорти та артерій нижніх кінцівок та огляд через 6 міс для визначення подальшої тактики лікування.

ВИСНОВКИ

Гібридні операції є пріоритетним методом хірургічного втручання у хворих, які потребують багатоповерхової реконструкції артерій при їх атеросклеротичному ураженні у різних судинних басейнах.

Гібридні оперативні втручання на артеріях різних судинних басейнів не потребують повторних планових операцій і госпіталізацій. Такі втручання суб'єктивно легше переносяться хворими і є економічно вигіднішими, оскільки дають змогу провести лікування за одну госпіталізацію, не подовжуючи при цьому термін перебування в стаціонарі.

На думку провідних експертів Європи та Північної Америки, в найближчій перспективі більшість судинних операцій будуть виконувати з використанням гібридних технологій.

Розвиток і впровадження гібридних технологій в Україні значно розширить можливості та підвищить ефективність лікування хворих із серцево-судинними захворюваннями.

Література

1. Мішалов В.Г. Лекції з госпітальної хірургії.— К.: Вид. дім Асканія, 2008.— С. 97—121.
2. Осиев А.Г. Верещагин И.Е. Гибридные операции у пациентов с атеросклеротическим поражением сосудов.— Новосибирск, 2011 (http://www.slideshare.net/NPSAIC/ss-8946448).
3. Папоян С.А., Абрамов И.С., Майтесян Д.А. и др. Гибридные операции при многоэтажных поражениях артерий нижних конечностей // Ангиология и сосудистая хирургия.— 2012.— Т. 18, № 2.— С. 138—141.
4. Beck A. et al. Aortic reconstruction with femoral-popliteal vein: graft stenosis incidence, risk and reintervention // J. Vasc. Surg.— 2008.— Vol. 47, N 5.— P. 36—43.
5. Branchereau A., Jocobs M. Hybrid Vascular Procedures.— 2004.
6. Kashyap Vs. et al. The management of severe aortoiliac occlusive disease: endovascular therapy rivals open reconstruction // J. Vasc. Surg.— 2008.— Vol. 48, N 3.— P. 1451—1457.

В.М. Роговский, И.И. Гангал, Б.М. Коваль, С.В. Верещагин, А.С. Родионов, Ю.В. Нагалюк

КЛИНИЧЕСКИЙ СЛУЧАЙ УСПЕШНОГО ПРОВЕДЕНИЯ ГИБРИДНОЙ ОПЕРАЦИИ НА МАГИСТРАЛЬНЫХ АРТЕРИЯХ НИЖНИХ КОНЕЧНОСТЕЙ

Описан случай успешного выполнения одномоментной гибридной операции в условиях ГВМКЦ МО Украины в следующем объеме: стентирование правой общей подвздошной артерии с последующим выполнением аллошунтирования бедренно-подколенного сегмента справа. В результате реконструктивного вмешательства получен удовлетворительный клинический эффект и достигнута полная медицинская и социальная реабилитация пациента.

Ключевые слова: гибридная операция, облитерирующий атеросклероз конечностей, стентирование, шунтирование.

V.M. Rogovskyi, I.I. Gangal, B.M. Koval, S.V. Vereshchagin, O.S. Rodionov, Yu.V. Nagaliuk

SUCCESSFUL HYBRID OPERATION ON THE LOWER EXTREMITIES: CASE REPORT

A case of successful single-stage hybrid operation in the following amounts: stenting of the right common iliac artery and then alloshunting on right femoropopliteal segment performing is described. A satisfactory clinical response and a complete medical and social rehabilitation achieved in patient was received as a reconstruction result.

Key words: hybrid operation, atherosclerosis limbs, stenting, bypass surgery.