

УДК 617.54-007.29-089.844-059.2

М.А. Аксельров, С.П. Сахаров, А.В. Кернс

## Первый опыт применения малоинвазивных технологий в лечении килевидной деформации грудной клетки у детей

ФГБОУ ВО «Тюменский ГМУ Минздрава России»  
ГБУЗ ТО «Областная клиническая больница №2», г. Тюмень, Россия

PAEDIATRIC SURGERY.2017.1(54):9-18; doi 10.15574/PS.2017.54.9

В статье представлен первый опыт коррекции килевидной деформации грудной клетки у детей. Двум пациентам, с хорошим непосредственным результатом, применена малоинвазивная методика торакопластики.

**Ключевые слова:** килевидная деформация грудной клетки, торакопластика, дети.

### The primary experience of minimally invasive surgery technique in the treatment of children with pectus carinatum

**M.A. Akselrov, S.P. Sakharov, A.V. Kerns**

SFFEI of HPT «Tyumen State Medical University» of MOH of the RF

State-Funded Budgetary Public Health Facility «Regional clinical hospital No.2», Tyumen, Russia

The article presents the primary experience of pectus carinatum correction in children. The method of minimally invasive technique of thoracoplasty was applied in treatment of 2 patients with a successful health outcome.

**Key words:** pectus carinatum, thoracoplasty, children.

### Перший досвід застосування малоінвазивних технологій у лікуванні кильоподібної деформації грудної клітки у дітей

**М.А. Аксельров, С.П. Сахаров, А.В. Кернс**

ФДБОЗ ВО «Тюменський державний медичний університет», Росія

Обласна клінічна лікарня №2 м. Тюмень, Росія

У статті показано перший досвід корекції кильоподібної деформації грудної клітки у дітей. Двом пацієнтам, з хорошим безпосереднім результатом, застосована малоінвазивна методика торакопластики.

**Ключові слова:** кильоподібна деформація грудної клітки, торакопластика, діти.

### Введение

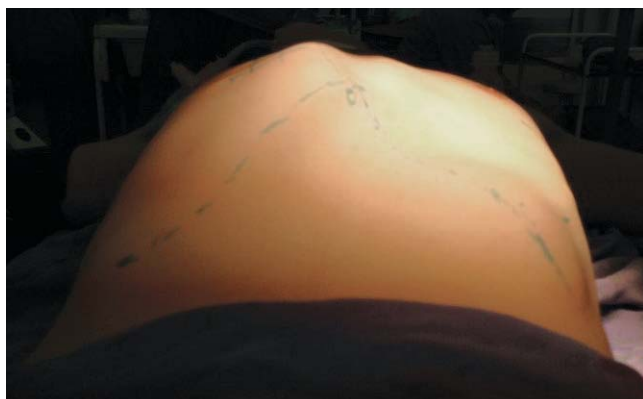
Лечение пороков развития грудной клетки остается одной из актуальных проблем детской хирургии. Килевидная деформация грудной клетки (КДГК) характеризуется ассиметричным или симметричным искривлением кпереди грудины, а также сочленяющихся с ней ребер, вызывая выраженный косметический дефект [1,10]. При исследовании методами функциональной диагностики у таких пациентов чаще всего не выявляют иных патологий, однако у них может развиваться комплекс неполноценности, который находится в прямой зависимости от степени деформации [2].

Многие хирурги считают, что коррекция КДГК возможна только оперативным путем, отвергая «давящую» методику, предложенную S.A. Haje (1979) из-за ее неудобства (необходимо не менее двух лет носить специальный корсет) и высокого процента

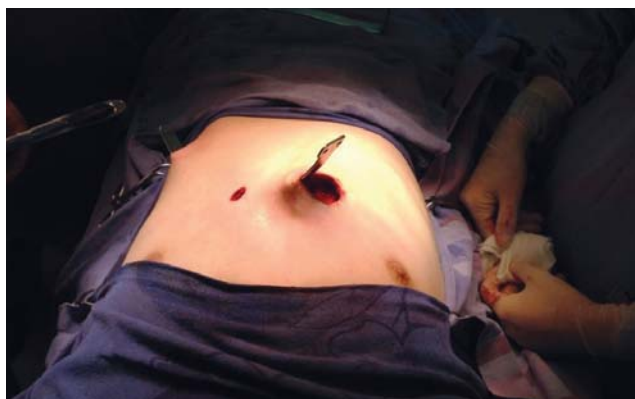неудовлетворительных результатов [11]. Чаще всего выполняют операцию, предложенную М.М. Ravith (1952), в различных модификациях, однако «открытые» методики оперативного лечения КДГК травматичны, выполняются из широкого операционного доступа, сопровождаются значительной кровопотерей и имеют большой риск развития осложнений в интра- и послеоперационном периодах [4,7].

Новый виток в лечении КДГК произошел в 2004 г., когда аргентинский хирург Horacio Abramson разработал малоинвазивный способ, заключающийся в установке корригирующей пластины. Метод имел целый ряд недостатков, предусматривал устранение только симметричной килевидной деформации, а используемые пластины имели сложную конструкцию для фиксации к ребрам. Попытки видоизменить операцию и применить ее для лечения ассиметричных деформаций

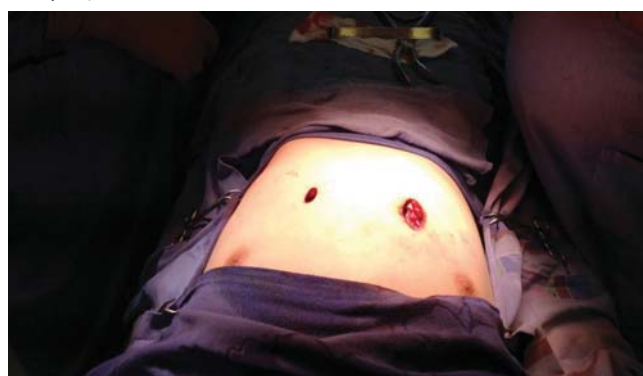## Дискусія



**Рис. 1.** Вид деформированной грудной клетки перед операцией



**Рис. 2.** Проведение корригирующей пластины



**Рис. 3.** Корригирующая пластина уложена под кожей

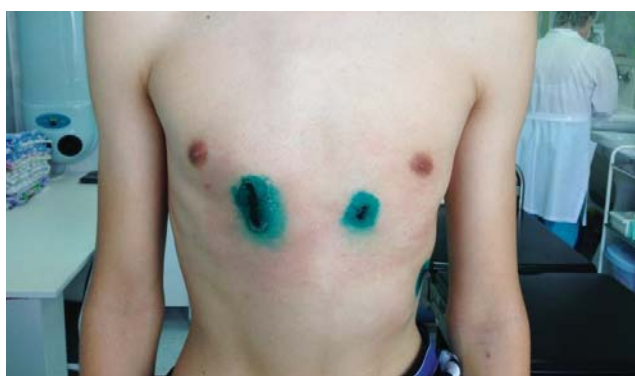предприняли А.П. Дмитриенко (2014) и другие авторы [3,5,6,8,9]. Однако тема еще полностью не раскрыта, и актуальным остается необходимость разработки новых, малоинвазивных, методов оперативной коррекции данного порока развития грудной клетки, когда при минимальной травме кожного покрова и грудино-реберного комплекса устраняется деформация с учетом эстетических требований пациента.

**Цель работы:** улучшить результаты лечения детей с КДГК путем внедрения малоинвазивных технологий.

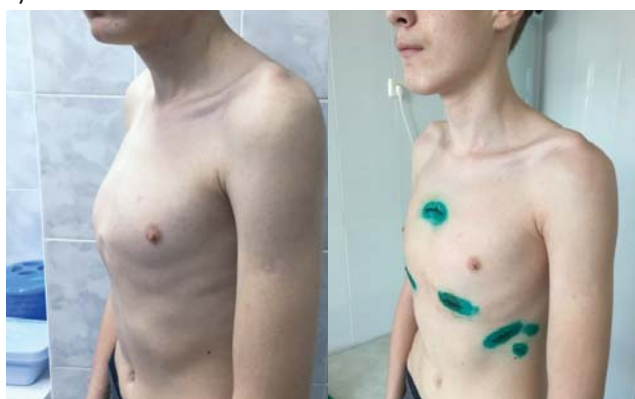**Задача работы:** внедрить новые малоинвазивные способы оперативного лечения КДГК у детей с учетом клинико-анатомических форм деформации.

### Материал и методы исследования

За период 2008–2015 гг. в детском хирургическом отделении №1 ГБУЗ ТО ОКБ №2 г. Тюмени прооперировано восемь детей с КДГК. У шести проводилась торакопластика по Равичу. Операция заключалась в субперихондриальной резекции всех реберных хрящей с обеих сторон, начиная непосредственно со второго ребра, клиновидной поперечной и (или) косой стернотомии, укорочении реберных дуг. Такая операция травматична. Пациенты находились на стационарном лечении  $18 \pm 3$  дня, требовали длительного обезболивания и антибактериальной терапии, а после выписки – продолжительной иммобилизации.



**Рис. 4.** Вид грудной клетки на 7-е послеоперационные сутки



**Рис. 5.** Вид пациента Г. до операции и перед выпиской

Двум больным применена малоинвазивная торакопластика с использованием пластин из медицинской стали (завод медицинского оборудования, г. Тюмень). Учитывая небольшое количество наблюдений, проведение сравнения считаем некорректным. Поэтому положительные моменты данного способа лечения решили отразить в описании клинических наблюдений.

### Результаты исследований и их обсуждение

**Больной Ш.,** 17 лет, поступил с диагнозом «Врожденная ассиметричная килевидная деформация грудной клетки с ладьевидной деформацией реберной дуги слева» (рис. 1).

Для коррекции деформации выполнен продольный разрез кожи длиной 3 см справа от грудины по месту наибольшего «выбухания» грудной клетки. Поднадкостнично клиновидно резецированы хрящевидные участки V–VII ребер справа. Выполнен разрез 1 см слева внизу реберной дуги. Под реберной дугой сформирован тоннель до грудины. В сформированный тоннель заведена пластина из медицинской стали с заранее сформированной формой (рис. 2).

Верхний конец пластины уложен под кожей над грудной с таким расчетом, чтобы он осуществлял давление на «выбухающий» правый край грудины, приводя его в физиологическое положение и одновременно фиксируя правую половину грудной клетки (рис. 3). Длительность операции составила 40 минут. Кровопотери не было.

Послеоперационный период без осложнений. В течение пяти суток пациент получал антибактериальную и обезболивающую терапию. Активизирован с 6-го дня, выписан домой на 11-е сутки после операции (рис. 4).

Второй *пациент Г.*, 14 лет, болен с рождения, когда родители заметили, что грудная клетка деформирована. Со слов мальчика и его родителей, последние два года деформация увеличивается. На момент поступления в области грудной клетки имеется горб, смещенный вправо. Левая и правая реберные дуги в средней трети западают вовнутрь (рис. 5). Диагноз: «Врожденная ассиметричная килевидная деформация грудной клетки с ладьевидной деформацией реберных дуг».

Выполнен поперечный разрез над грудной, место перехода рукоятки в тело, и произведена поперечная, поднадкостничная стернотомия. Выполнены разрезы слева и справа внизу реберной дуги и разрезы слева и справа у грудины в месте горба. Под реберными дугами сформированы тоннели до грудины. В сформированные тоннели заведены две пластины из медицинской стали с заранее сформированной формой для вывода реберных дуг в нормальное положение. Верхние концы пластин уложены под кожей над грудной с таким расчетом, чтобы они осуществляли давление на «выбухающую» грудную, приводя ее в физиологическое положение и одновременно фиксируя грудную клетку. Длительность операции составила 1 час 10 минут. Кровопотери не было. Антибактериальная и обезболивающая терапия проводилась пять суток. С пятых суток пациент начал ходить. На

десятые послеоперационные сутки выписан домой в удовлетворительном состоянии (рис. 5).

## Выводы

Ввиду отсутствия отдаленных результатов (срок наблюдения за пациентами один год; удаления пластин не проводилось), нельзя сделать окончательные выводы, но первое впечатление позволяет предположить, что данный метод перспективен. Он менее травматичен и опасен, чем ранее применявшиеся методики.

## Литература

1. Ашкрафт К. Ч. Детская хирургия / К. Ч. Ашкрафт, М. Холдер. – Санкт-Петербург, 1996. – Т. 1. – С. 168–184.
2. Виноградов А. В. Психологический статус детей и подростков с деформацией грудной клетки: автореф. дис... канд. мед. наук / А. В. Виноградов. – Москва, 2004. – С. 24–36.
3. Дмитриенко А. П. Хирургическая коррекция килевидной деформации грудной клетки у детей с использованием малоинвазивных технологий: дис. ... канд. мед. наук / А. П. Дмитриенко. – Омск, 2014. – 107 с.
4. Жила Н. Г. Варианты моделирующей торакопластики при килевидной деформации грудной клетки у детей / Н. Г. Жила // Детская хирургия. – 1999. – № 1. – С. 7–10.
5. Лікування вродженої кілеподібної деформації грудної клітки та початкових стадій сколіозу у дітей / Погорілий В. В., Кукурза Ю. П., Лойко Є. Є. [та ін.] // Актуальні проблеми діагностики, лікування та реабілітації дітей з травмами та захворюваннями опорно-рухового апарату: матеріали наук.-практ. конф. з міжнар. уч., 14–15 квітня 2011 р., Київ. – С. 161.
6. Малоинвазивный способ передней пластики – новый метод лечения врожденной килевидной деформации грудной клетки у детей / Шульга Д. И., Лойко Е. Е., Сасюк А. И., Доброванов А. Е. // Новые технологии в педиатрии и детской хирургии: материалы Республиканской науч.-практ. конф., Алушта, 28–29 октября 2010 г.
7. Разумовский А. Ю. Опыт хирургического лечения килевидной деформации грудной клетки у детей / А. Ю. Разумовский, М. О. Савчук // Детская хирургия. – 2011. – № 1. – С. 4–8.
8. Результати застосування малоінвазивної хірургії при лікуванні вродженої кілеподібної деформації грудної клітки у дітей / Погорілий В. В., Сасюк А. І., Лойко Є. Є. [та ін.] // Торакальна хірургія України сьогодні: виклики та шляхи їх подолання: матеріали Симпозіуму з міжнародною участю, присвяченого 40 річчю заснування кафедри торакальної хірургії і пульмонології НМАПО ім. П. Л. Шупика, 1–2 жовт. 2015 р., м. Київ. – С. 50–51.
9. Шульга Д. І. Результати лікування вродженої кілеподібної деформації грудної клітки у дітей / Д. І. Шульга, А. І. Сасюк, Є. Є. Лойко // Нове у медицині сучасного світу»: збірник тез наук. робіт учасників міжнар. наук.-практ. конф. (м. Львів, 28–29 листопада 2014 року). – Львів: ГО «Львівська медична спільнота», 2014. – Ч. 1. – С. 88–91.
10. Fonkalsrud E. W. Open repair of pectus excavatum and carinatum deformities with minimal cartilage resection / E. W. Fonkalsrud, J. Mendoza // Am. J. Surg. – 2006. – Vol. 6. – P. 779–784.
11. Haej S. A. Pectus carinatum successfully treated with bracing – a case report / S. A. Haej // Int. Orthop. – 1995. – Vol. 19. – P. 332–333.

## Відомості про авторів

**Аксельров Михайло Олександрович** – д.мед.н., зав. каф. дитячої хірургії Тюменського державного медичного університету МОЗ Росії, зав. дитячим хірургічним відділенням №1 ДБУЗ ТО ОКЛ №2 м. Тюмень. Адреса: м. Тюмень, вул. Одеська, 54.

**Сахаров Сергій Павлович** – к.мед.н., доц. каф. дитячої хірургії Тюменського державного медичного університету МОЗ Росії. Адреса: м. Тюмень, вул. Одеська, 54.

**Кернс А.В.** – клін. ординатор каф. дитячої хірургії Тюменського державного медичного університету МОЗ Росії. Адреса: м. Тюмень, вул. Одеська, 54.