

І.О. Бариська¹, Г.П. Хитрий¹, Т.М. Левченко¹, С.М. Ярославська², О.В. Ладонько³,
В.П. Пritула^{2,4}

Клінічний досвід застосування стандартизованого національного протоколу УЗД легень у дітей для скринінгових обстежень в амбулаторних умовах та умовах відділень інтенсивної терапії

¹Українська військово-медична академія, м. Київ

²Національний медичний університет імені О.О. Богомольця, м. Київ, Україна

³Національний університет охорони здоров'я України імені П.Л. Шупика, м. Київ

⁴Національна дитяча спеціалізована лікарня «ОХМАТДИТ», м. Київ, Україна

⁵Івано-Франківський національний медичний університет, Україна

Paediatric Surgery(Ukraine).2023.1(78):42-49; doi 10.15574/PS.2023.78.42

For citation: Baryska IO, Hitryi GP, Levchenko TM, Yaroslavskaya SM, Ladonko OV, Prytula VP. (2023). Clinical experience of using a standardized national lung ultrasound protocol in children for screening examinations. Paediatric Surgery (Ukraine). 1(78): 42-49. doi: 10.15574/PS.2023.78.42.

Висвітлено питання застосування ультразвукової діагностики (УЗД) легень для скринінгового огляду пацієнтів дитячого віку, оскільки це дає змогу швидко здійснити диференційну діагностику, різнобічно оцінити перебіг захворювання, особливо в сумнівних випадках, скоротити час обстеження пацієнтів і своєчасно скорегувати лікування. Скринінгові УЗД, поєднані з фізикальними методами обстеження, є свого роду «сонографічним стетоскопом», застосування якого спрощує, скорочує та поліпшує діагностичний процес і вибір тактики лікування.

Мета – довести доцільність застосування в амбулаторних умовах та умовах денного стаціонару стандартизованого протоколу УЗД легень для скринінгового огляду пацієнтів дитячого віку із симптоматикою ураження дихальної системи.

Матеріали та методи. Обстежено 137 пацієнтів віком від 4 місяців до 12 років. Проаналізовано дані клінічної картини, фізикальних і лабораторних обстежень, комп'ютерної томографії та рентгенографії легень, семіотики ураження легень. Для дослідження використано стаціонарні УЗД-апарати високого та експертного класу «Samsung» (Південна Корея), «Mindray» (Китай), «GE» (США), що знаходяться на оснащенні клініки «Kinder Clinic», м. Київ, та НДСЛ «ОХМАТДИТ», м. Київ. Для дитячого віку здебільшого використано лінійний датчик 4–12 мГц.

Результати. Проведено 137 обстежень пацієнтів віком від 4 місяців до 12 років. Пневмонію підтверджено в 52 (38%) пацієнтів. З 137 пацієнтів тест, проведений методом полімеразної ланцюгової реакції, був позитивним на COVID-19 в 11 (8%) випадках, на грип А – у 3 (2,2%) випадках. У 85 (62%) дітей не відмічено вищезгаданих ознак пневмонії, проте у 59 (69,4%) з 85 пацієнтів виявлено інтерстиціальний синдром на рівні В+ і В++, особливо виражений у I-IV-VII локусах. У решти 26 (30,6%) пацієнтів під час УЗД легень не виявлено змін, які б свідчили про захворювання. У них також не встановлено чітко виражених клінічних проявів гострої респіраторної вірусної інфекції. Окремо проаналізовано 7 сумнівних випадків (5,1% від загальної кількості) з відсутнім або одним із перерахованих діагностичних критеріїв.

Висновки. Цей метод рекомендований для ефективного скринінгового дослідження легень як «ультразвуковий стетоскоп» для пацієнтів дитячого віку, з метою виявлення патології легень, зокрема, за прихованого перебігу захворювання, і зменшення променевого навантаження. Він є пріоритетним для динамічного спостереження за перебігом захворювання та ефективністю терапевтичних тактик. Такий метод діагностики є доступним та ефективним для використання лікарями різних спеціальностей.

Дослідження виконано відповідно до принципів Гельсінської декларації. Протокол дослідження ухвалено Локальним етичним комітетом зазначеної в роботі установи. На проведення досліджень отримано інформовану згоду батьків дітей.

Автори заявляють про відсутність конфлікту інтересів.

Ключові слова: COVID-19, пневмонія, ультразвукове дослідження легень, скринінговий огляд, дитячий вік.

Clinical experience of using a standardized national lung ultrasound protocol in children for screening examinations

I.O. Baryska¹, G.P. Hitryi¹, T.M. Levchenko¹, S.M. Yaroslavskaya², O.V. Ladonko³, V.P. Prytula^{2,4}

¹Ukrainian Military Medical Academy, Kyiv, Ukraine

²Bogomolets National Medical University of Ukraine, Kyiv

³Shupyk National Healthcare University of Ukraine, Kyiv

⁴National Specialized Children's Hospital «OKHMATDYT», Kyiv, Ukraine

⁵Ivano-Frankivsk National Medical University, Ukraine

The article highlights the use of ultrasound diagnostics (US) of the lungs for screening examination of paediatric patients, as it allows for a quick differential diagnosis, a comprehensive assessment of the course of the disease, especially in doubtful cases, a reduction in the time required for examination of patients, and timely adjustment of treatment. Screening ultrasound, combined with physical examination methods, is a kind of «sonographic stethoscope», the use of which simplifies, shortens and improves the diagnostic process and the choice of treatment tactics.

Purpose – to prove the feasibility of using a standardised lung ultrasound protocol for screening paediatric patients with symptoms of respiratory system disorders in outpatient and day hospital settings.

Materials and methods. The study involved 137 patients aged 4 months to 12 years old. The data of clinical picture, physical and laboratory examinations, computed tomography and lung radiography, semiotics of lung lesions were analysed. For the study, we used stationary ultrasound devices of high and expert class «Samsung» (South Korea), «Mindray» (China), «GE» (USA), which are equipped at the Kinder Clinic, Kyiv, and the National Specialised Children's Hospital «OKHMATDYT», Kyiv. For paediatric age, a 4–12 mHz linear sensor was mostly used.

Results. A total of 137 patients aged 4 months to 12 years were examined. Pneumonia was confirmed in 52 (38%) patients. Of the 137 patients, the polymerase chain reaction test was positive for COVID-19 in 11 (8%) cases and for influenza A in 3 (2.2%) cases. No signs of pneumonia were noted in 85 (62%) children, but 59 (69.4%) of the 85 patients had interstitial syndrome at the B+ and B++ levels, especially expressed in loci I-IV-VII. In the remaining 26 (30.6%) patients, lung ultrasound did not reveal any changes that would indicate disease. They also did not have clear clinical manifestations of acute respiratory viral infection. Separately, we analysed 7 doubtful cases (5.1% of the total) with no or one of the listed diagnostic criteria.

Conclusions. This method is recommended for effective lung screening as an «ultrasound stethoscope» for paediatric patients to detect lung pathology, in particular, in the case of latent disease, and to reduce radiation exposure. It is a priority for dynamic monitoring of the course of the disease and the effectiveness of therapeutic tactics. This diagnostic method is affordable and effective for use by doctors of various specialties.

The research was carried out in accordance with the principles of the Helsinki Declaration. The study protocol was approved by the Local Ethics Committee of all participating institutions. The informed consent of the patient was obtained for conducting the studies.

No conflict of interests was declared by the authors.

Keywords: COVID-19, pneumonia, lung ultrasound, screening examination, children's age.

Вступ

Як відомо, діти дуже схильні до розвитку інфекційних захворювань дихальних шляхів, у тому числі вірусної етіології. Різна за вираженістю симптоматика, нетиповий перебіг, часті ускладнення потребують від лікарів розширення діагностичного пошуку та застосування нових методів діагностики цих захворювань. Ще однією особливістю дитячого віку є складність налагодження продуктивного контакту з дитиною та непосидючість маленьких пацієнтів. Це потребує скорочення часу обстеження, мінімальної підготовки дитини до обстеження і

створення комфортних умов для пацієнта під час обстеження.

Одним із таких методів є використання та адаптація ультразвукового дослідження (УЗД) легень так званого «ультразвукового стетоскопу» [7,8,9,21] в амбулаторних умовах як доповнення до класичної аускультативної.

Протокол УЗД легень [16,21,23,24,26] уже довів свою ефективність під час пандемії коронавірусу у виборі параметрів штучної вентиляції легень у пацієнтів із тяжким перебігом хвороби [12,13,15] для диференційної діагностики різних типів ураження

Оригінальні дослідження. Торакальна хірургія

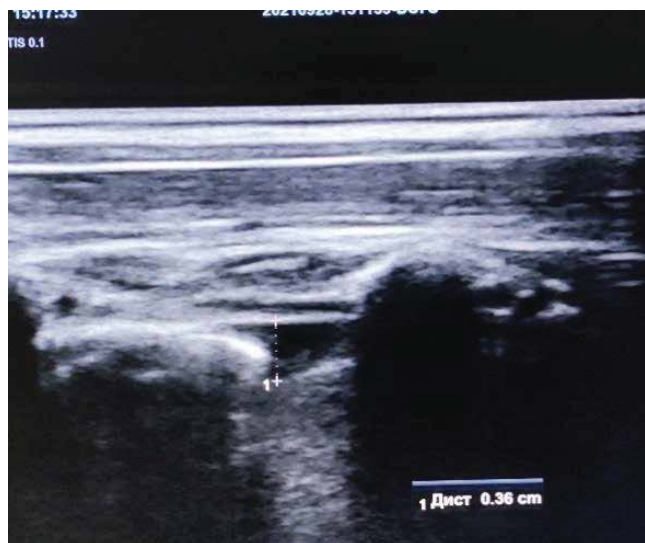

Рис. 1. Сонограма пацієнтки М., віком 7 років (каліпером вказано вільну рідину в лівій плевральній порожнині)

легень, пункційної біопсії тощо. Цей протокол простий та швидкий у виконанні (тривалість дослідження становить 3–5 хв), має найменше променеве навантаження та високу мобільність (можливість проведення у будь-якому місці). Важливою є також можливість швидко навчити такій методиці обстеження кваліфікованих спеціалістів – пульмонологів, педіатрів, анестезіологів, торакальних хірургів тощо.

Мета дослідження – довести доцільність застосування в амбулаторних умовах та умовах стаціонару стандартизованого протоколу УЗД легень для скринінгового огляду пацієнтів дитячого віку із симптоматикою ураження дихальної системи.

Матеріали та методи дослідження

В основу дослідження покладено виявлення особливостей УЗ-семіотики та клінічної картини захворювань дихальної системи і можливість їхнього зіставлення з результатами інших методів дослідження (комп'ютерна томографія (КТ) і рентгенографія легень) [2,3,4,6].

Ультразвукове дослідження легень проведено відповідно до Національного стандартизованого протоколу УЗД легень, розробленого на базі LUS-протоколу [18,21,25]. Він є достатньо простим у виконанні, швидким (обстеження триває до 3–5 хв), під час обстеження здійснюється огляд великої кількості ділянок легень (стандартні 16 точок УЗ-доступу, по 8 – для кожної легені: 2 – на передній поверхні; 2 – на бічній поверхні; 4 – на задній поверхні). Отримані під час обстеження дані реєструються в спеціальну таблицю, що спрощує документальне оформлення обстеження, робить його наочним, простим і зрозумілим, дає змогу швидко і

лаконічно відобразити результати. Усе це дозволяє протягом короткого часу провести ретельне обстеження значної кількості маленьких пацієнтів, що має важливе значення під час епідемій гострих респіраторних вірусних інфекцій (ГРВІ).

Дослідження проведено на базі амбулаторних і стаціонарних відділень «Kinder Clinic» лікарями-педіатрами, анестезіологами та лікарями УЗД сумісно з кафедрою анестезіології та реаніматології Української військово-медичної академії, кафедрою анестезіології Національного медичного університету імені О.О. Богомольця на базі НДСЛ «ОХМАТДИТ» у період із вересня 2021 року по січень 2022 року.

Обстежено 137 пацієнтів віком від 4 місяців до 12 років. Критерії для встановлення діагнозу пневмонії:

- клінічна симптоматика ураження дихальної системи (t тіла – $\geq 38^{\circ}\text{C}$, виражений кашель, задишка, аускультативна картина, сатурація кисню – SaO_2);
- дані лабораторних досліджень (показники кислотно-основного стану, загального аналізу крові (ЗАК), сечі, стандартні біохімічні показники, експрес-тести на COVID-19 і грип А);
- дані КТ і рентгенографії легень;
- УЗ-семіотика ураження легень відповідно до Національного стандартизованого протоколу УЗД легень (наявність консолидацій, В-лінії ++ і +++, вільна рідина в плевральних порожнинах >5 мм або в осумкованих просторах).

У дослідженні застосовано стаціонарні УЗД-апарати високого та експертного класу «Samsung» (Південна Корея), «Mindray» (Китай), «GE» (США), що знаходяться на оснащенні «Kinder Clinic» і НДСЛ «ОХМАТДИТ». Для дитячого віку здебільшого використано лінійний датчик 4–12 мГц.

Дослідження виконано відповідно до принципів Гельсінської декларації. Протокол дослідження ухвалено Локальним етичним комітетом зазначеної в роботі установи. На проведення досліджень отримано інформовану згоду батьків дітей.

Результати дослідження та їх обговорення

Ультразвукове дослідження легень проведено 137 пацієнтам віком від 4 місяців до 12 років. Пневмонію підтверджено 52 (38%) пацієнтам із загальної групи. Зі 137 пацієнтів позитивний тест, проведений шляхом полімеразної ланцюгової реакції (ПЛР), на COVID-19 виявлено в 11 (8%) пацієнтів, на грип А – у 3 (2,2%).

У 85 (62%) дітей не відмічено вищезгаданих ознак пневмонії, проте у 59 (69,4%) з 85 пацієнтів виявлено інтерстиціальний синдром на рівні В+ і В++, особливо виражений у I-IV-VII локусах, тобто звертає на себе увагу наявність УЗ-семіотики ураження ле-

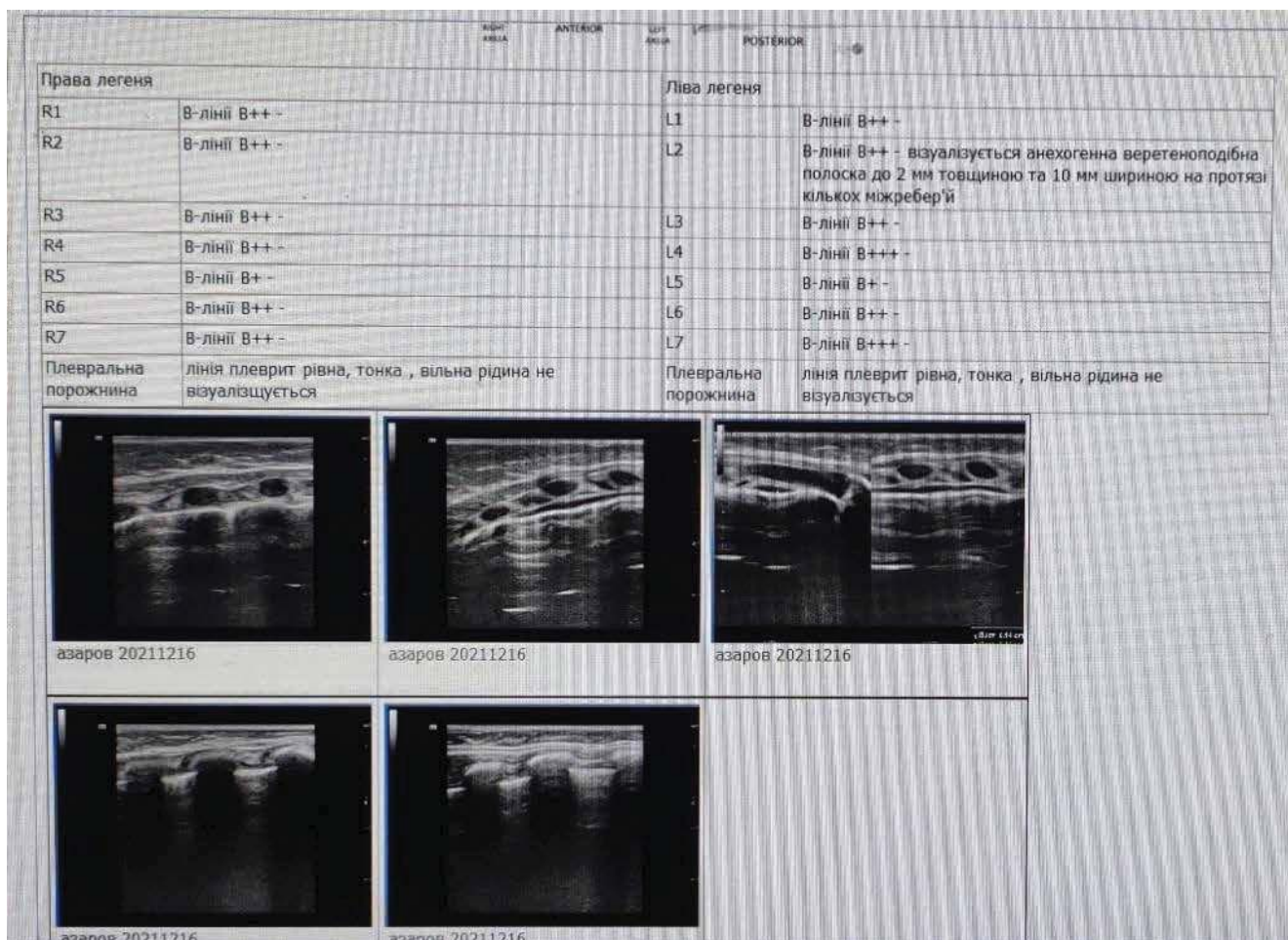


Рис. 2. Сонограма і форма медичного висновку пацієнта А., віком 4 місяці (відповідно до Національного протоколу ультразвукової діагностики легень)

гень легкого ступеня (інтерстиціальний синдром). Також у цих пацієнтів відмічено зміни ЗАК, характерні для вірусної інфекції.

У решти 26 (30,6%) із 85 пацієнтів під час УЗД легень не виявлено змін, які б свідчили про захворювання. У них також встановлено нечітко виражені клінічні прояви ГРВІ.

Особливу увагу привертають окремі сумнівні випадки – 7 пацієнтів (5,1% від загальної кількості), у яких не було або був нечіткий один із перерахованих діагностичних критеріїв.

1. Пацієнтка М., віком 7 років, госпіталізована на другу добу захворювання зі скаргами на гіпертермію, виражений надсадний сухий кашель; аускультативно – без особливостей, у ЗАК – зміни, що свідчать про вірусну інфекцію, SaO₂=92–93%. За результатами УЗД легень не виявлено характерних для пневмонії змін. Однак у IV і VII локусах з обох боків зареєстровано інтерстиціальні зміни на рівні V++ і вільну рідину в плевральних порожнинах: справа – 3,2 мм, зліва – 3,6 мм. Рекомендовано дообстеження (КТ легень, ПЛР-тест на COVID-19), за результатами

якого підтверджено COVID-пневмонію. Дитина госпіталізована. У такому випадку клініцистам слід мати настороженість відносно невідповідності наростання тяжкості клінічної картини і незначних змін на УЗД і ЗАК та призначати методи обстеження, які є «золотим» стандартом для верифікації діагнозу. Дані сонографічного обстеження пацієнтки наведено на рис. 1.

2. Пацієнт А., віком 4 місяці, зі слів батьків, у дитини: покашлювання та неспокій, поганий сон, незначне зниження апетиту. Температура тіла не підвищена, дані результатів загального аналізу крові – у межах норми. Однак зареєстровано зниження показника SaO₂ до 91–94%. За результатами УЗД легень виявлено виражений інтерстиціальний синдром – у більшості локусів перегляду зміни на рівні V++ – V+++; у L2-локусі сонограми – вільна рідина в осумкованому просторі протяжністю до 5×1,0 см, товщиною до 2 мм. За даними рентгенологічного обстеження легень підтверджено пневмонію. Предиктором для УЗД легень стала недовіра батьків пацієнта до даних рентгенографії. Це ще раз підтвер-

Оригінальні дослідження. Торакальна хірургія

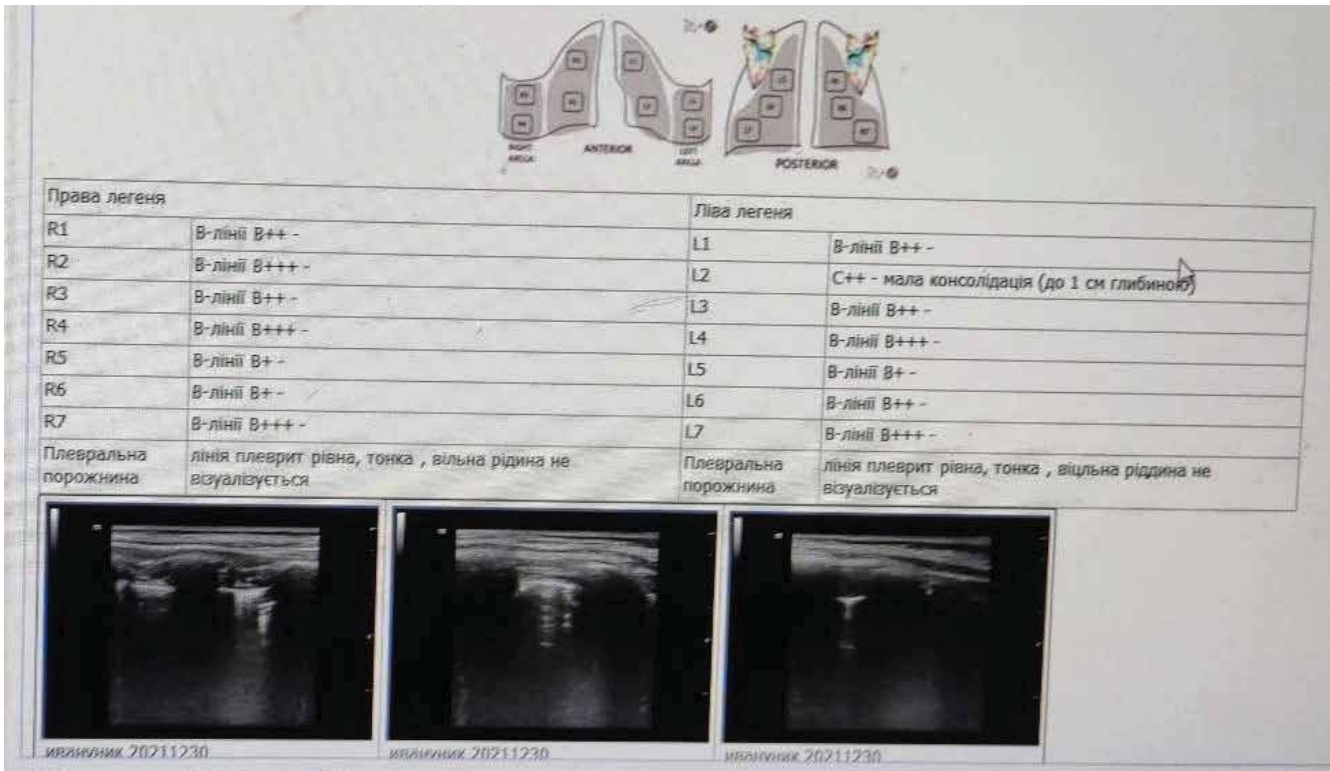


Рис. 3. Сонограма і форма медичного висновку пацієнта І., віком 6 років (відповідно до Національного протоколу ультразвукової діагностики легень)

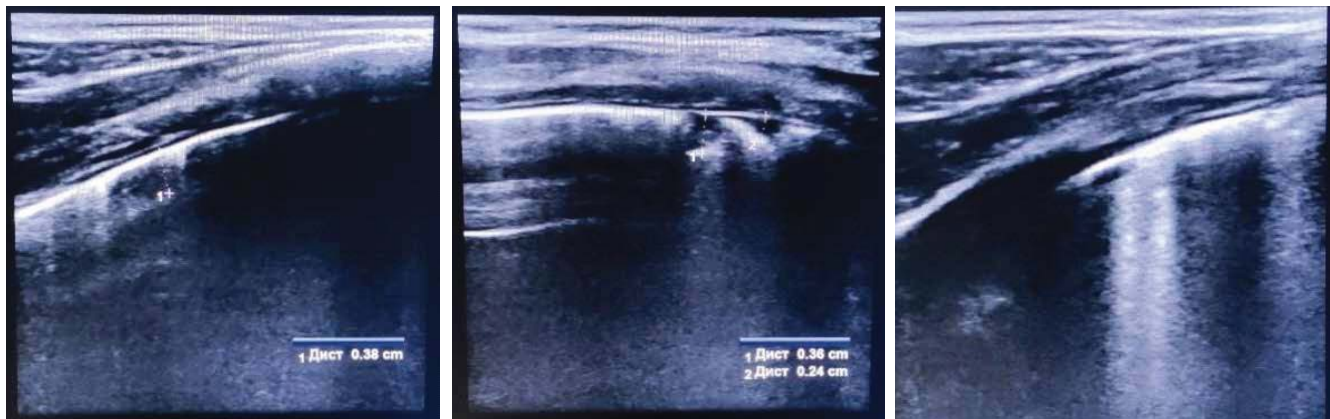

Рис. 4. Сонограма і форма медичного висновку пацієнтки В., віком 5,5 року (зліва направо: на перших двох сонограмах – консолідація (виділена каліпером), на останній – зливні В-лінії, що візуалізуються навколо консолідації)

джує необхідність проведення роз'яснювальної розмови з родичами пацієнта зрозумілими для них словами для запобігання непорозумінням і навантаження пацієнта зайвими обстеженнями. Дані сонографічного обстеження пацієнта наведено на рис. 2.

3. Пацієнт І., віком 6 років, госпіталізований зі скаргами на покашлювання, в анамнезі – бронхіальна астма. Максимальна температурна реакція – підвищення до 37°C однократно, з боку ЗАК, SaO₂ змін не виявлено, аускультативно – жорстке дихання з сухими та поодинокими вологими хрипами. В анамнезі – часті респіраторні захворювання.

Під час УЗД легень виявлено виражений інтерстиціальний синдром і консолідацію в L2-

локусі сонограми – 7,4×2,7 мм. Встановлено діагноз «ГРВІ, пневмонія». Цей випадок слугує прикладом того, що в пацієнтів із супутньою патологією легень (бронхіальною астмою, вродженими вадами розвитку легень тощо) перебіг гострих вірусних інфекцій може мати стертий характер і набагато частіше ускладнюватися.

Дані сонографічного обстеження пацієнта наведено на рис. 3.

4. Пацієнтка В., віком 5,5 року, госпіталізована зі скаргами на покашлювання протягом трьох тижнів після перенесеного ГРВІ, при цьому не відмічено інших скарг і клінічних симптомів. У ЗАК – зсув вліво в лейкоцитарній формулі; SaO₂, показники газового

Права легеня		Ліва легеня	
R1	C+ - вогнещева субплевральна консолідація 1,3 мм глибиною	L1	B-лінії B++ -
R2	B-лінії B+ -	L2	C+ - вогнещева субплевральна консолідація до 2 мм глибиною
R3	B-лінії B+ -	L3	B-лінії B+ -
R4	B-лінії B++ -	L4	B-лінії B++ -
R5	B-лінії B0	L5	C++ - мала консолідація (до 1 см глибиною) до 3 мм
R6	B-лінії B+ -	L6	B-лінії B+ -
R7	B-лінії B++ -	L7	B-лінії B+++ -
Плевральна порожнина	лінія плеврит рівна, тонка, вільна рідина не візуалізується	Плевральна порожнина	лінія плеврит рівна, тонка, вільна рідина не візуалізується

Рис. 5. Сонограма і форма медичного висновку пацієнтки Г., віком 3,5 року (відповідно до Національного протоколу ультразвукової діагностики легень)

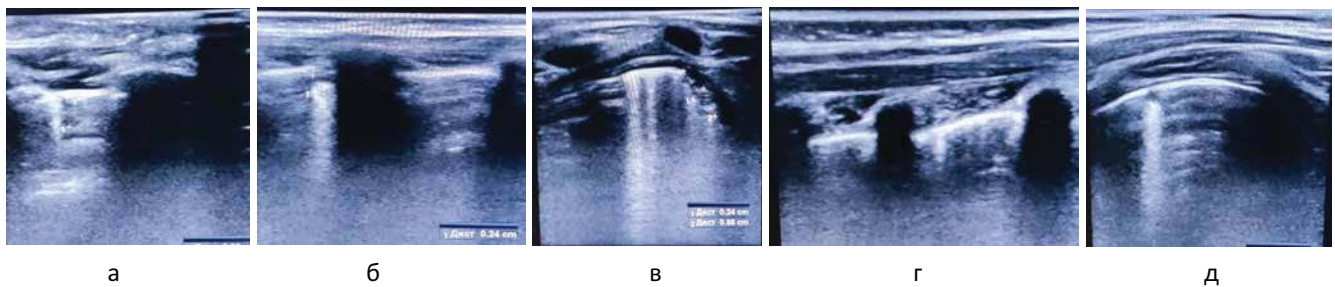


Рис. 6. Сонографічні зміни, характерні для грипу А: а – субплевральна консолідація (позначена каліпером) і зливні В-лінії за нею; б – субплевральна консолідація (позначена каліпером); в – неоднорідна консолідація в L4-локусі (позначена каліпером) і виражені інтерстиціальні зміни у вигляді зливних В-ліній; г – субплевральна консолідація (позначена каліпером) і зливні В-лінії за нею; д – невелика субплевральна консолідація, виділена каліпером, з інтенсивними зливними В-лініями

складу крові – без змін. За даними сонографії легень виявлено неоднорідну консолідацію 3,8×11 мм у L3-локусі сонограми. Цю ситуацію розцінено як бактеріальні ускладнення після ГРВІ. Дані сонографічного обстеження пацієнтки наведено на рис. 4.

5. Сімейний випадок: *пацієнтка Г.*, віком 3,5 року, та її молодший брат В., віком 1 рік 8 місяців, звернулися з приводу контрольного огляду педіатра за три тижні після перенесеного лабораторно підтвердженого COVID-19. На момент огляду: клінічні прояви захворювання відсутні, результати лабораторного обстеження – у межах норми, рівень $\text{SaO}_2=96-97\%$. Однак під час УЗД легень у пацієнтки виявлено незначно виражений інтерстиціальний синдром і малі консолідації в R1-локусі сонограми – до 1,3 мм, у L2-локусі сонограми – до 2 мм, у L5-локусі сонограми – до 3 мм. У її брата – незначно

виражений інтерстиціальний синдром і субплевральна консолідація в R3-локусі сонограми до 1,5 мм за $\text{SaO}_2=97-98\%$. Враховуючи наявність виключно УЗ-семіотики ураження легень легкого ступеня в обох пацієнтів, ситуацію трактовано як залишкові явища після перенесеного COVID-19, що не потребують лікування, а тільки подальшого спостереження. Дані сонографічного обстеження пацієнтки наведено на рис. 5.

Також окрему увагу слід звернути на випадки вірусних пневмоній, спричинених вірусами COVID-19 і грипу А. За час спостереження зареєстровано два випадки тяжкого перебігу підтвердженої COVID-пневмонії та один – грипу А. У цих пацієнтів відмічено схожі клінічні симптоми, лабораторну картину та УЗ-семіотику; диференційну діагностику виду ГРВІ проведено за допомогою

Оригінальні дослідження. Торакальна хірургія

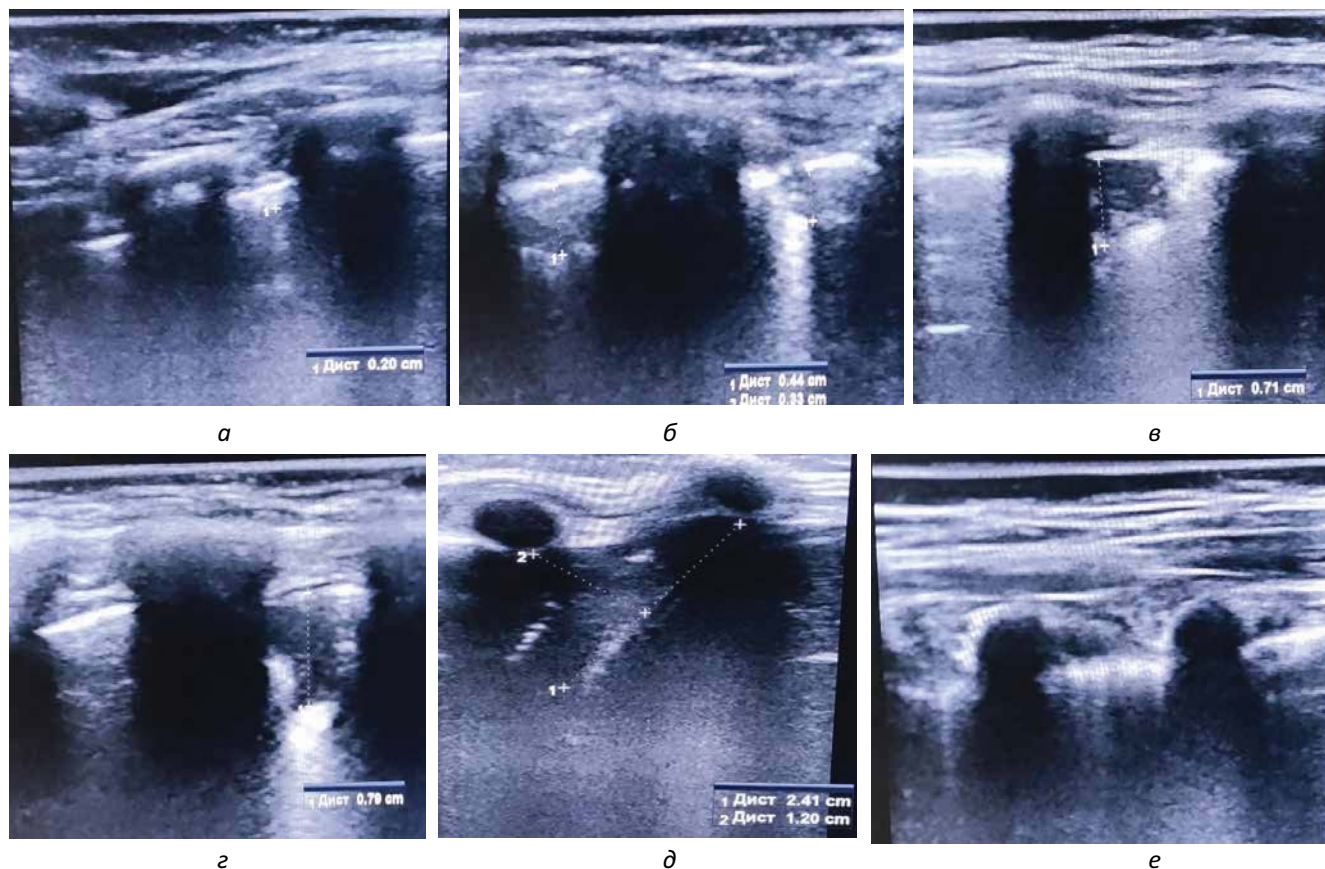


Рис. 7. Сонографічні зміни, характерні для COVID-19-асоційованої пневмонії: а – консолідації (позначені каліпером) і зливні В-лінії за ними; б – субплевральна консолідація (позначена каліпером); в, г – великі консолідації (позначені каліпером) і зливні В-лінії за ними; д – інтерстиціальні зміни, В++ лінії; е – велика консолідація в R2-локусі (розміри вказані та виділені каліпером) з елементами бронхограми

вірусологічних тестів. Це наштовхує на висновки, що сама по собі УЗ-семіотика ураження легень не є специфічною для конкретного вірусного захворювання та потребує додаткового вірусологічного обстеження. Сонографічні зміни, характерні для грипу А, наведено на рис. 6 (а, б, в, г, д).

Сонографічні зміни, характерні для COVID-асоційованої пневмонії, наведено на рис. 7 (а, б, в, г, д, е).

Скринінгові УЗД пацієнтів дитячого віку в поєднанні з фізикальними методами обстеження є свого роду «сонографічним стетоскопом» [1,16,19], застосування якого спрощує, скорочує та поліпшує діагностичний процес і вибір тактики лікування.

Ультразвукове дослідження легень дає змогу зважено застосовувати рентгенологічні методи дослідження і тим самим знижувати променеве навантаження на дитячий організм [26].

Застосування УЗД легень для скринінгу дає можливість різнобічно оцінювати перебіг захворювання, у тому числі в сумнівних випадках і за прихованого перебігу хвороби; своєчасно коригувати лікування, скорочувати його тривалість і витрати на нього [10,12,20].

Стандартизований національний протокол УЗД легень [16,21] забезпечує доступність, ефективність і чітку інтерпретацію отриманих даних та може бути виконаний лікарями різних спеціальностей на різних рівнях надання медичної допомоги.

Висновки

В основу дослідження покладено виявлення особливостей УЗ-семіотики та клінічної картини захворювань дихальної системи і можливість їхнього зіставлення з результатами інших методів дослідження (комп'ютерна томографія (КТ) і рентгенографія легень) для оптимізацій діагностичного пошуку. Дана стаття покликана привернути особливу увагу саме до сумнівних випадків у діагностиці та показати практичний досвід лікарів різних спеціальностей у вирішенні питання уточнення діагнозів та уникнення діагностичних помилок.

Подяка – Крепак Марії, співробітнику ТОВ «Kinder Clinic», Жовніру Володимиру, генеральному директору НДСЛ «ОХМАТДИТ».

Автори заявляють про відсутність конфлікту інтересів.

References/Література

- Abramowicz J, Akiyama I, Evans D et al. (2020). World Federation for Ultrasound in Medicine and Biology Position Statement: how to perform a safe ultrasound examination and clean equipment in the context of COVID-19. *Ultrasound in Medicine and Biology*. 46 (7): 1821–1826.
- Balik M, Plasil P, Waldauf P et al. (2006). Ultrasound estimation of volume of pleural fluid in mechanically ventilated patients. *Intensive Care Med*. 32 (2): 318. doi: 10.1007/s00134-005-0024-2.
- Christiane M, Nyhsen C, Humphreys H, Koerner R et al. (2017). EFSUMB Guideline. Infection prevention and control in ultrasound – best practice recommendations from the European Society of Radiology Ultrasound Working Group. *Insights Imaging*. 8: 523–535. <https://doi.org/10.1007/s13244-017-0580-3>.
- Dargent A, Chatelain E, Kreitmann L et al. (2020). Lung ultrasound score to monitor COVID-19 pneumonia progression in patients with ARDS. *PLoS ONE*. 15 (7): e0236312. <https://doi.org/10.1371/journal.pone.0236312>.
- Feshchenko Yul, Holubovska OA, Dziublyk Ola ta in. (2021). Osoblyvosti urazhennia legeny pry COVID-19. *Ukr. pulmon. zhurn.* 1: 5–14. [Фещенко ЮІ, Голубовська ОА, Дзюблик ОЯ та ін. (2021). Особливості ураження легень при COVID-19. *Укр. пульмон. журн.* 1: 5–14].
- Huang Y et al. (2020). A preliminary study on the ultrasonic manifestations of peripulmonary lesions of non-critical novel coronavirus pneumonia (COVID-19). URL: <https://ssrn.com/abstract=3544750>.
- Lichtenstein D, Axler O. (1993). Intensive use of general ultrasound in the intensive care unit. *Intensive Care Medicine*. 19 (6): 353–355. doi: 10.1007/bf01694712.
- Lichtenstein D, Mezière G. (2011). The BLUE-points: three standardized points used in the BLUE-protocol for ultrasound assessment of the lung in acute respiratory failure. *Crit. Ultrasound J*. 3: 109–110.
- Lichtenstein D. (2014). Lung ultrasound in the critically ill. *Ann. Intensive Care*. 4: 1. doi: 10.1186/2110-5820-4-1.
- Manivel V, Lesnewski A, Shamim S et al. (2020, Aug). CLUE: COVID-19 lung ultrasound in emergency department. *Emerg. Med. Australas*. 32 (4): 694–696. doi: 10.1111/1742-6723.13546.
- Mongodi S, Orlando A, Arisi E et al. (2020). Lung ultrasound in patients with acute respiratory failure reduces conventional imaging and health care provider exposure to COVID-19. *Ultrasound in Medicine and Biology*. 46 (8): 2090–2093.
- Mongodi S, Via G, Girard M, Rouquette I et al. (2016). Lung ultrasound for early diagnosis of ventilator-associated pneumonia. *Chest*. 149 (4): 969–980. <https://doi.org/10.1016/j.chest.2015.12.012>.
- Pecho-Silva S, Navarro-Solsol A, Taype-Rondan A et al. (2021 Aug). Pulmonary ultrasound in the diagnosis and monitoring of coronavirus disease (COVID-19): a systematic review. *Ultrasound in Medicine and Biology*. 7 (8): 1997–2005.
- Peng Q-Y, Wang X-T, Zhang L-N. (2020). Findings of lung ultrasonography of novel coronavirus pneumonia during the 2019–2020 epidemic. *Intens. Care Med*. 1–2. doi: 10.1007/s00134-020-05996-6.
- Pesenti A, Musch G, Lichtenstein D, Mojoli F, Amato MBP, Cinnella G et al. (2016). Imaging in acute respiratory distress syndrome. *Intens. Care Med*. 42 (5): 686–698.
- Safonova OM, Dynnyk OB, Gumeniuk GL, Lukianchuk VA, Linska HV, Brovchenko MS et al. (2021). Standardized protocol for ultrasound diagnosis of the lungs with COVID-19. [Сафонова ОМ, Динник ОБ, Гуменюк ГЛ, Лукіяччук ВА, Лінська ГВ, Бровченко МС та інш. (2021). Стандартизований протокол ультразвукової діагностики легень при COVID-19]. URL: <http://www.ifp.kiev.ua/doc/journals/ic/21/pdf21-2/19.pdf>.
- Smargiassi A, Soldati G, Borghetti A et al. (2020). Lung ultrasonography for early management of patients with respiratory symptoms during COVID-19 pandemic. *J. Ultrasound*. 23 (4): 449–456. doi: 10.1007/s40477-020-00501-7.
- Soldati G, Smargiassi A, Inchingolo R et al. (2020). Proposal for international standardization of the use of lung ultrasound for COVID-19 patients; a simple, quantitative, reproducible method. *J. Ultrasound Med*. 39 (7): 1413–1419. doi: 10.1002/jum.15285.
- Soni N, Arntfield R, Kory P. (2020). Point-Of-Care Ultrasound. Philadelphia, PA: Elsevier: 502.
- Soummer A, Perbet S, Brisson H, Arbelot C, Constantin J-M, Lu Q et al. (2012). Ultrasound assessment of lung aeration loss during a successful weaning trial predicts postextubation distress. *Crit. Care Med*. 40 (7): 2064–2072. <https://doi.org/10.1097/CCM.0b013e31824e68ae>.
- Stock K, Horn R, Mathis G. (2021). Lung Ultrasound (LUS) Protocol. European Federation of Societies for Ultrasound in Medicine and Biology (EFSUMB). URL: https://efsumb.org/wp-content/uploads/2021/01/Poster-A4-Lungenultraschall-protokoll_DEGUM_SGUM_OEGM_V3_englisch_100420....pdf.
- Sultan LR, Sehgal CM. (2020). A review of early experience in lung ultrasound in the diagnosis and management of COVID-19. *Ultrasound in Medicine and Biology*. 46 (9): 2530–2545.
- Tung-Chen Y, Marti de Garcia M, Diez Tascon A et al. (2020). Correlation between chest computed tomography and lung ultrasonography in patients with coronavirus disease 2019 (COVID-19). *Ultrasound in Medicine and Biology*. 46 (11): 2918–2926.
- Valenko OO, Volkov OO, Bessarab AS. (2018). Practical aspects of the urgent sonographic examination use in the critical respiratory incidents differential diagnosis (BLUE-protocol «Bedside Lung Ultrasound in Emergency»). *Perioperative medicine*. 1 (1): 46–59. [Валенко ОО, Волков ОО, Бессараб АС. (2018). Практичні аспекти використання ургентного сонографічного дослідження в диференційній діагностиці критичних респіраторних інцидентів (BLUE-protocol «Bedside Lung Ultrasound in Emergency»). *Періопераційна медицина*. 1 (1): 46–59].
- Zhu S-T, Tao F-Y, Xu J-H et al. (2021). Utility of point-of-care lung ultrasound for clinical classification of COVID-19. *Ultrasound in Medicine and Biology*. 47 (2): 214–221.
- Zielekiewicz L, Markarian T, Lopez A et al. (2020, Sep). Comparative study of lung ultrasound and chest computed tomography scan in the assessment of severity of confirmed COVID-19 pneumonia. *Intensive Care Med*. 46 (9): 1707–1713. doi: 10.1007/s00134-020-06186-0.

Відомості про авторів:

Бариська Іванна Олегівна – лікар УЗД, лікар-анестезіолог, доц. каф. анестезіології та реанімації Української військово-медичної академії. Адреса: м. Київ, вул. Московська, 45/1, корпус 33. <https://orcid.org/0000-0002-7632-2837>.

Хитрий Григорій Павлович – д.мед.н., проф., зав. каф. анестезіології та реанімації Української військово-медичної академії. Адреса: м. Київ, вул. Московська, 45/1, корпус 33. <https://orcid.org/0000-0002-7888-1771>.

Левченко Тетяна Миколаївна – к.мед.н., доц. каф. анестезіології та реанімації Української військово-медичної академії. Адреса: м. Київ, вул. Московська, 45/1, корпус 33. <https://orcid.org/0000-0003-0451-9849>.

Ярославська Світлана Миколаївна – к.мед.н., доц. каф. анестезіології та інтенсивної терапії НМУ імені О.О. Богомольця. Адреса: м. Київ, бульвар Т.Г. Шевченка 13. <https://orcid.org/0000-0003-2659-5762>.

Ладонько Оксана Валерівна – лікар УЗД, лікар-анестезіолог, асистент каф. анестезіології та інтенсивної терапії НУОЗ імені П.Л. Шупика. Адреса: м. Київ, вул. Дорогожицька, 9. <https://orcid.org/0000-0001-8827-5049>.

Притула Василь Петрович – д.мед.н., проф. каф. дитячої хірургії НМУ імені О.О. Богомольця. Адреса: м. Київ, вул. В'ячеслава Чорновола, 28/1. <https://orcid.org/0000-0001-9023-5898>.

Стаття надійшла до редакції 07.12.2022 р., прийнята до друку 14.03.2023 р.