



Ю.В. Авдосьев, В.В. Бойко,
Э. Абидов, О.Ю. Лаврентьева

ГУ «Институт общей и
неотложной хирургии НАМНУ»

© Коллектив авторов

РЕНТГЕНОХИРУРГИЧЕСКИЕ ВМЕШАТЕЛЬСТВА В КОМПЛЕКСНОМ ЛЕЧЕНИИ РАЗЛИЧНЫХ ЗАБОЛЕВАНИЙ ГЕПАТОПАНКРЕАТОДУОДЕНАЛЬНОЙ ЗОНЫ, ОСЛОЖНЕННЫЕ МЕХАНИЧЕСКОЙ ЖЕЛТУХОЙ

Резюме. В работе представлен опыт рентгенохирургического лечения 144 больных с различными заболеваниями гепатопанкреато-дуоденальной зоны, осложненные механической желтухой.

Ключевые слова: механическая желтуха, рентгенохирургическое лечение, холангиодренирование, стентирование желчных протоков, эмболизация опухолевых сосудов.

Введение

Лечение больных с механической желтухой разной этиологии и по сей день остается актуальной проблемой в urgentной абдоминальной хирургии. Несмотря на многочисленные публикации, посвященные этой проблеме, ряд вопросов, касающихся диагностики и лечения механической желтухи, остаются окончательно не решенными [2, 5, 8, 12, 16]. Так, у больных со злокачественными опухолями гепатопанкреато-дуоденальной зоны механическая желтуха часто является первым признаком имеющегося заболевания, которая одновременно свидетельствует о крайней запущенности заболевания и в большинстве случаев – об инкурабельности процесса [5]. Следствием запоздалой диагностики является низкий процент радикальных операций, не превышающий 25-30 %, и высокая послеоперационная летальность, которая у больных с опухолевой желтухой нередко достигает 33 % [7, 14, 18]. Кроме того, у 38-46 % больных опухолевый блок желчеотделения локализуется в области ворот печени и захватывает близлежащие органы и крупные сосуды, что также резко усложняет или делает невозможным радикальное вмешательство [10]. Хирурги на протяжении уже многих десятилетий предпринимают огромные усилия, чтобы оказать более эффективную помощь при лечении этой категории больных. Современная полостная хирургия в настоящий момент достигла того высочайшего уровня, на котором стало возможным не только выполнять наложение стандартных обходных билиодигестивных анастомозов и производить традиционные панкреатодуоденальные резекции, но и осуществлять расширенные и комбинированные резекции печени [6, 27].

Снижению числа послеоперационных осложнений и летальности при выполнении полостных операций способствовало широкое внедрение в клиническую практику дренирующих чрескожных чреспеченочных и эндоскопических вмешательств, направленных на

купирование синдрома холемии и связанных с ним поражений жизнеобеспечивающих органов и систем организма [22-26]. Кроме того, декомпрессия желчевыводящих протоков обеспечивает выигрыш во времени, необходимый для установления причины механической желтухи, точной верификации диагноза путем комплексного инструментального обследования больных [5, 17].

Тем не менее, несмотря на столь впечатляющие успехи современной хирургии, сохраняется множество ограничивающих моментов, не позволяющих до конца решить проблему лечения больных с опухолевыми поражениями гепатопанкреато-дуоденальной зоны, осложненные механической желтухой. Высокая летальность от печеночной недостаточности после полостных операций, проведенных на фоне длительной желчной гипертензии, во многом объясняется несоответствием между компенсаторными возможностями печени и тяжестью оперативного вмешательства. В силу этого большому количеству больных доступно лишь паллиативное лечение, среди которых на первое место выходят малоинвазивные эндобилиарные вмешательства, которые не сопровождаются вышеперечисленными негативными последствиями полостных операций [14, 21]. Кроме того, в случае рецидива механической желтухи в отдаленном послеоперационном периоде, возможно выполнение повторного эндобилиарного вмешательства, что весьма проблематично при хирургической операции [10]. В последние годы, благодаря развитию ангиографических катетерных технологий стало возможным не только выполнять чрескожные чреспеченочные холангиодренирования (ЧЧХД), но и непосредственно воздействовать на опухолевый очаг путем проведения суперселективной внутриартериальной химиоэмболизации опухолевых сосудов гепато-панкреато-дуоденальной зоны.

Материалы и методы исследования

Под наблюдением находилось 144 пациента, которые поступили в ГУ «ИОНХ НАМНУ» с 2004 по 2012 годы по поводу различных заболеваний гепатопанкреатодуоденальной зоны, осложненные механической желтухой, из них у 6 (4,2 %) больных в сочетании с кровотечением в верхние отделы желудочно-кишечного тракта. Мужчин было 92 (63,9 %), женщин – 52 (36,1 %) в возрасте от 27 до 83 лет. Причины механической желтухи следующие: рак головки поджелудочной железы – 76 (52,8 %); первичный – 18 (12,5 %) и метастатический – 30 (20,8 %) рак печени; рак желчного пузыря – 2 (1,4 %) и желчных протоков – 4 (2,8 %); острый панкреатит – 6 (4,2 %); прочие заболевания печени – 8 (5,6 %) больных. У 121 (84,0 %) больного в связи с тяжестью состояния первым этапом комплексного лечения было выполнено наружное (96) или наружно-внутреннее (31) ЧЧХД, причем у одного больного ЧЧХД было выполнено через имеющийся свищевой внутрипеченочный канал (рис. 1). Наружная

чрескожная чреспеченочная холецистостомия выполнена 4 больным, и одному пациенту удалось выполнить наружное ЧЧХД через желчный пузырь и пузырный проток (рис. 2, а). Еще 4 (2,8 %) больным были выполнены комбинированные чрескожные чреспеченочные эндобилиарные вмешательства: наружное ЧЧХД в сочетании с холецистостомией (2) (рис. 2, б) и ЧЧХД в сочетании с чрескожным чреспеченочным дренированием полости биломы (2). У 6 больных одновременно с ЧЧХД была выполнена эмболизация кровоточащих сосудов: гастродуоденальной (4) и левой желудочной (2) артерий, причем у одного больного с рецидивом рака желудка после полостной операции и метастазами в правую долю печени одновременно с ЧЧХД и эмболизацией левой желудочной артерии выполнена эмболизация опухолевых сосудов правой доли печени (рис. 3). У 8 (5,6 %) пациентов, которым не удалось выполнить ЧЧХД, в ургентном порядке произведены различные виды билиодигестивных анастомозов.

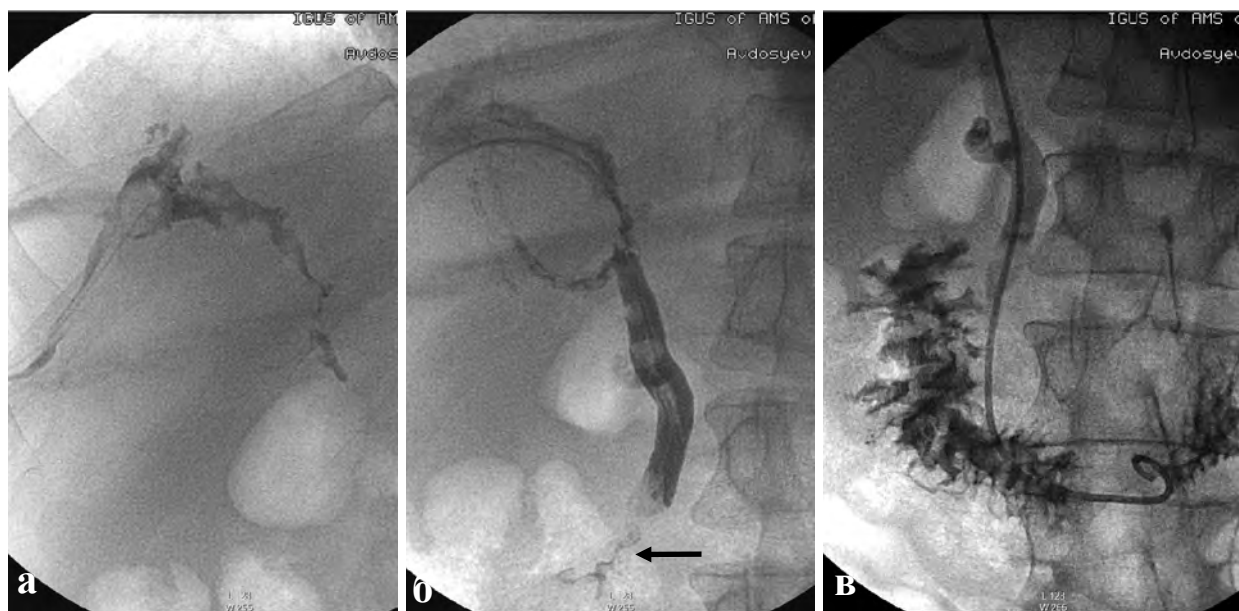

Рис. 1. а) фистулограмма через катетер Фоллея; б) холангиограмма после наружного ЧЧХД через свищевой внутрипеченочный канал: определяется стриктура холецисто-дуоденанастомоза (стрелка); в) холангиограмма этого же больного после выполнения наружно-внутреннего ЧЧХД.

У 7 (4,9 %) больных ЧЧХД проводились в разные сроки после полостной операции по поводу рецидива механической желтухи вследствие стриктуры билиодигестивного анастомоза (2) в сочетании с наружным билиарным свищем (1) и билостомами (4). У одного больного повторное ЧЧХД было выполнено в связи с повреждением наружного холангиодренажа.

После ЧЧХД у 26 (18,1 %) больных были произведены радикальные полостные операции, у 10 (6,9 %) – чрескожное чреспеченочное стентирование холедоха (9) или холецистодуоденанастомоза (1) с последующим склерозирова-

нием внутрипеченочного канала (2 больных), у 16 (11,1 %) – внутриартериальная химиоэмболизация опухолевых сосудов печени (12) и головки поджелудочной железы (4). Еще 2 (1,4 %) больным после ЧЧХД было выполнено стентирование холедоха в сочетании с внутриартериальной химиоэмболизацией опухолевых сосудов головки поджелудочной железы.

Результаты исследования и их обсуждение

С развитием в 70-80 годах прошлого столетия эндоскопического, рентгенотелевизионного и ультразвукового оборудования значитель-

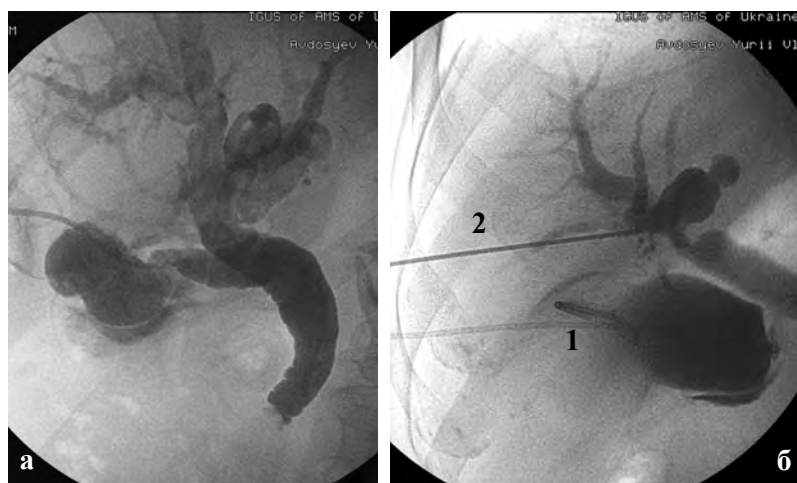

Рис. 2. а) холангиограмма больного после наружного ЧЧХД через желчный пузырь и пузырный проток. б) комбинированное чрескожное чреспеченочное эндобилиарное вмешательство: наружная холецистостомия (1) в сочетании с наружным ЧЧХД (2).

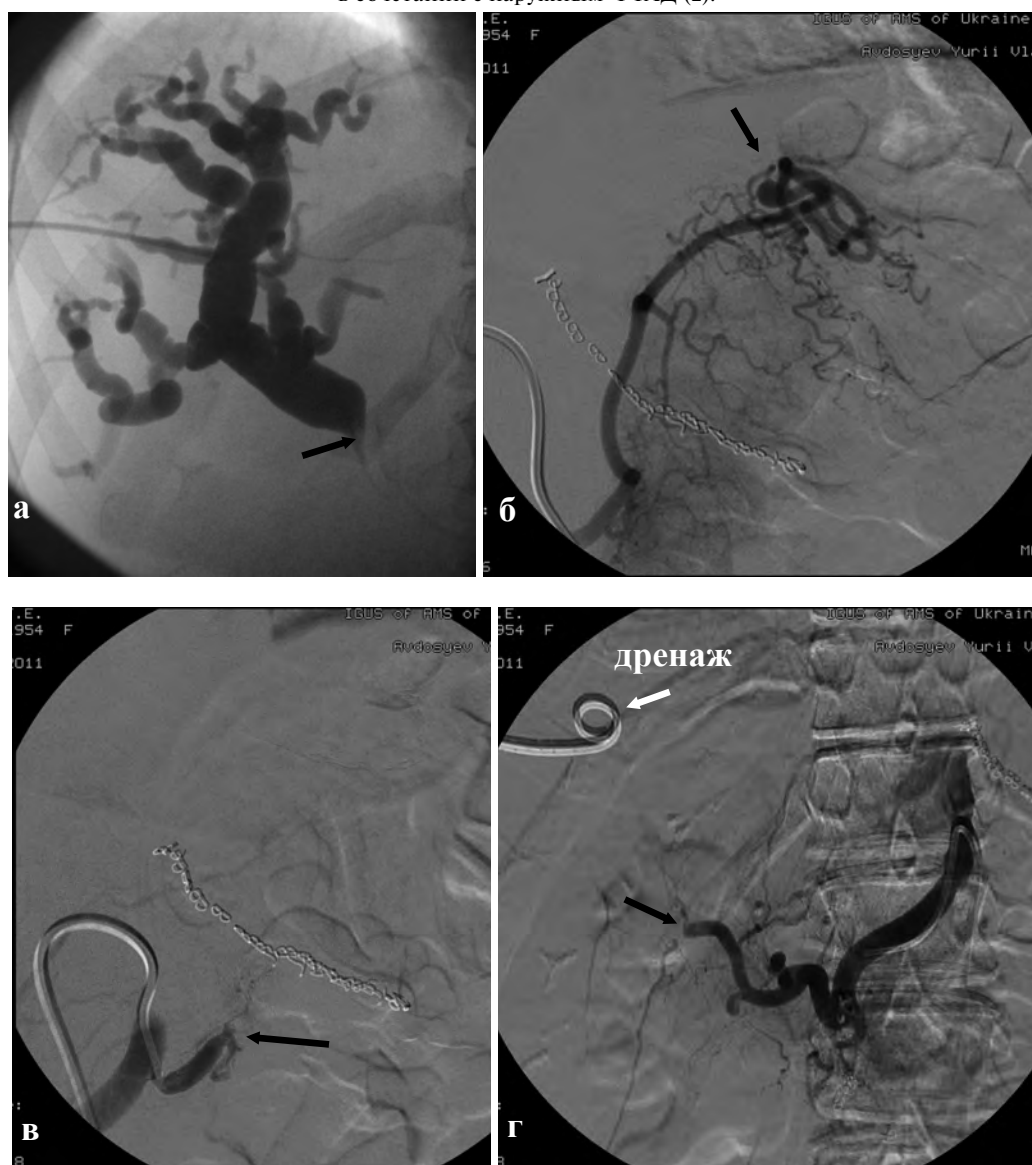


Рис. 3. Комбинированные рентгенохирургические вмешательства у больного с рецидивом рака желудка и метастазами в правую долю печени, осложненного ОЖКК и механической желтухой. Холангиограмма (а) после наружного ЧЧХД: определяется блок холедоха на уровне впадения в него пузырного протока (стрелка). Селективная ангиограмма до (б) эмболизации кровоточащего сосуда: определяется аневризма левой желудочной артерии (стрелка). После эмболизации (в) – культя левой желудочной артерии. Артериопатикограмма (г) после эмболизации ветвей правой печеночной артерии (опухолевых сосудов).

но расширился арсенал лечебно-диагностических манипуляций у больных с механической желтухой. Причем, выбор эндоскопического или чрескожного чреспеченочного метода декомпрессии желчных путей в значительной мере отражает различные возможности лечебных учреждений. В клиниках, где достаточно хорошо развита рентгенохирургия, предпочтение отдается чрескожным чреспеченочным вмешательствам. В нашем институте лечебные чрескожные чреспеченочные вмешательства на желчных протоках у больных с механической желтухой начали применяться с 2004 года. В общей сложности из 144 больных, поступивших в институт с 2004 по 2012 годы по поводу механической желтухи разной этиологии, 136 (94,4 %) больным удалось выполнить ЧЧХД. Причем, показатель эффективности выполнения данных вмешательств из года в год увеличивался. Так, из 8 больных в 2004 году, которым была предпринята попытка ЧЧХД, 5 (62,5 %) пациентам удалось выполнить данное вмешательство. В 2012 году уже 53 (98,1 %) из 54 больных удалось выполнить различные чрескожные чреспеченочные вмешательства по декомпрессии желчных протоков. Таким образом, показатель эффективности проведенных манипуляций вырос в 1,6 раза. При этом уровень билирубина после ЧЧХД снизился с $312,4 \pm 38,1$ до $116,2 \pm 19,7$ ммоль/л. В последующем отмечено дальнейшее его снижение до $81,3 \pm 24,6$ ммоль/л.

Учитывая характер патологии больных с механической желтухой и их возраст (90,3 % пациентов со злокачественными заболеваниями гепатопанкреато-билиарной зоны и 66,7 % – пациенты старше 60 лет) объем чрескожных чреспеченочных вмешательств в первые го-

ды их применения заключался в выполнении только наружных ЧЧХД, после чего больные выписывались из стационара с функционирующим дренажем. Средняя продолжительность пребывания таких больных в стационаре составила 3-4 дня. Для больных, у которых после наружного ЧЧХД было выполнено чрескожное чреспеченочное холангиостентирование (рис. 4), продолжительность пребывания в стационаре была выше (в среднем 7-10 дней).

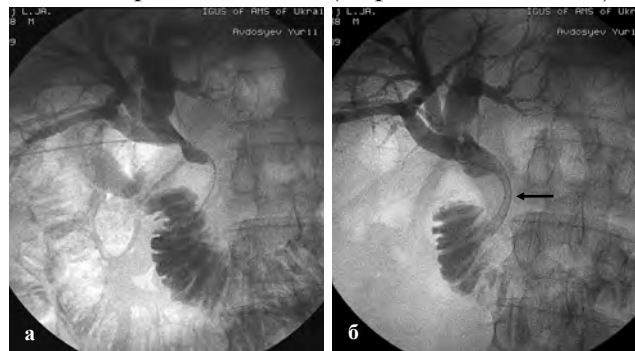


Рис. 4. Холангиограммы больного с опухолью ворот печени и механической желтухой до (а) и после (б) стентирования холедоха саморасширяющимся стентом (стрелка).

С быстрым развитием как эндобилиарных, так и ангиографических катетерных технологий стало возможным не только купировать проявления механической желтухи за счет ЧЧХД, но и непосредственно воздействовать на патологический очаг путем проведения внутриартериальной эмболизации и химиоэмболизации опухолевых сосудов. Так, из 130 больных со злокачественными заболеваниями гепатопанкреато-билиарной зоны 16 (12,3 %) была выполнена внутриартериальная химиоэмболизация (рис. 5) опухолевых сосудов печени (12) и головки поджелудочной железы (4).

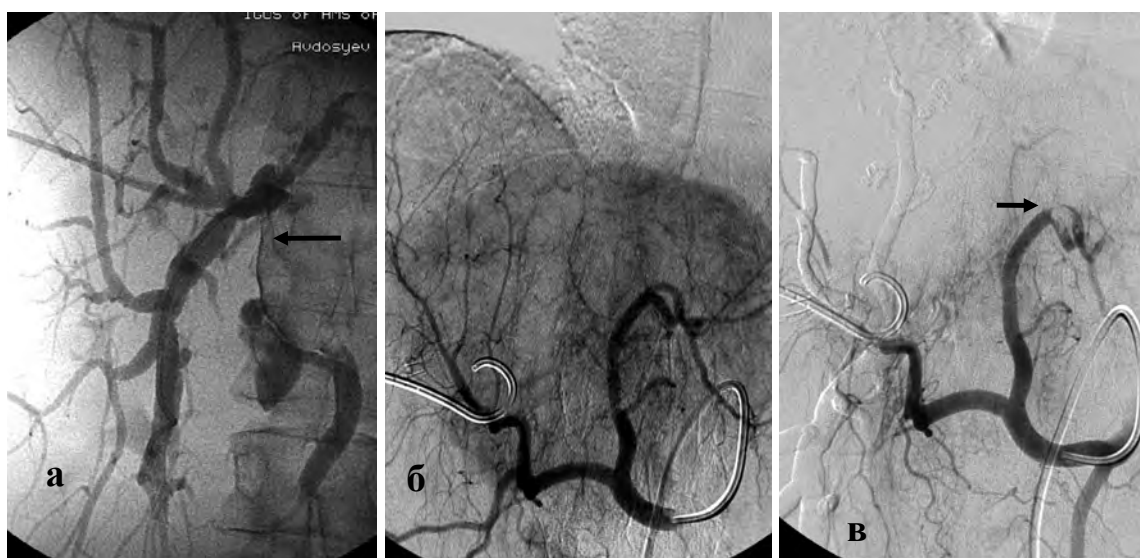

Рис. 5. Холангиограмма и селективные ангиограммы больного с опухолью левой доли печени и механической желтухой после комбинированного рентгенохирургического лечения ЧЧХД в сочетании с эмболизацией опухолевых сосудов печени. Холангиограмма (а) после ЧЧХД: определяется блок холедоха ниже слияния правого и левого печеночных протоков. Ангиограммы до (а) и после (б) эмболизации опухолевых сосудов левой доли печени.



Еще 2 (1,5 %) больным после ЧЧХД было выполнено стентирование холедоха в сочетании с внутриартериальной химиоэмболизацией опухолевых сосудов головки поджелудочной железы с использованием микрокатетерной техники катетеризации (рис. 6).

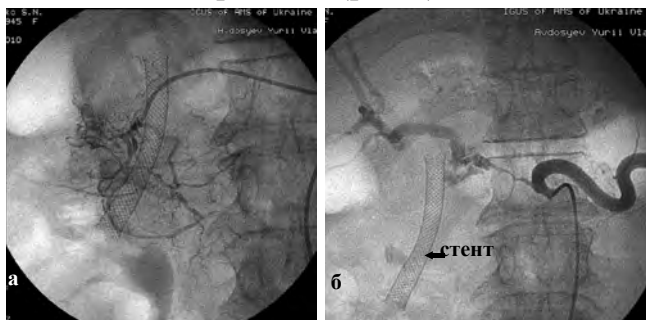


Рис. 6. Ангиограммы больной раком головки поджелудочной железы и механической желтухой после комбинированного рентгенохирургического лечения: стентирования холедоха и внутриартериальной химиоэмболизации опухолевых сосудов головки при помощи микрокатетерной техники катетеризации: а) ангиограмма после эмболизации сосудов *pancreas*, выполненной через 1 месяц после стентирования холедоха; б) ангиограмма спустя 6 месяцев после эмболизации сосудов головки *pancreas* — опухолевые сосуды *pancreas* не визуализируются.

Расширение объема оперативных вмешательств на органах брюшной полости (особенно на органах гепатопанкреатодуоденальной зоны) и увеличение их числа повлекли за собой рост различных осложнений, среди которых стриктуры билиодигестивных анастомозов, наружные желчные свищи и биломы представляют собой непосредственную и реальную угрозу для жизни пациента, характеризуются высокой летальностью и чрезвычайной трудностью лечения [4, 6, 9, 13]. Так, по сводным данным большого числа клиник США, обобщающих опыт 3000 панкреатодуоденальных резекций, частота послеоперационных осложнений достигает 40-70 % и основные из них предрешают 40-70 % летальных исходов [20].

Одним из наиболее грозных осложнений является повреждение гепатикохоледоха, требующее реконструктивных полостных операций, которые в отдаленном послеоперационном периоде в 15-40 % наблюдений приводят к формированию рубцовой стриктуры холедоха [27]. Техническая сложность и травматичность повторных хирургических реконструкций, наряду с непрогнозируемым отдаленным результатом составляют весьма серьезную проблему лечения данной группы больных. Поэтому, именно в таких ситуациях выходом из положения становятся чрескожные чреспеченочные эндобилиарные вмешательства и, в частности, стентирование гепатикохоледоха [10]. Среди наших больных послеоперационные стриктуры гепатикодуоденоанастомоза были выявлены у 2 больных (выполнено наружно-внутреннее ЧЧХД) и у

одного — стриктура холецистодуоденоанастомоза (произведено чрескожное чреспеченочное стентирование зоны анастомоза через свищевой канал с последующим его склерозированием) — с положительными результатами.

Непосредственно наружные желчные свищи и биломы, как осложнения реконструктивных вмешательств на органах гепатопанкреатодуоденальной зоны, отмечаются в 10-12 % с летальностью от 8 до 40 % [13]. Лечение этих осложнений проводят в одних случаях консервативно, в других — с помощью хирургических вмешательств, арсенал которых достаточно велик [1, 3, 11]. В последнее время для лечения наружных желчных свищей и билом с успехом применяются эндоскопические технологии [9, 13]. Среди наших больных изолированные биломы были выявлены у 4 больных и у одного — сочетанные осложнения (билома в сочетании с наружным желчным свищем и стриктурой холецистодуоденоанастомоза). Методом выбора хирургического лечения у 4 больных с биломами было проведение наружного ЧЧХД; у одного с сочетанными осложнениями методом выбора было наружно-внутреннее ЧЧХД через свищевой канал с последующим стентированием стриктуры анастомоза и склерозированием внутривнутрипеченочного свищевого канала — с положительным результатом. Еще у одного больного появление биломы в отдаленном послеоперационном периоде связано с поломкой чрескожного чреспеченочного холангиодренажа и повреждением желчных протоков. Этому больному выполнено повторное наружное ЧЧХД с положительным результатом (рис. 7).

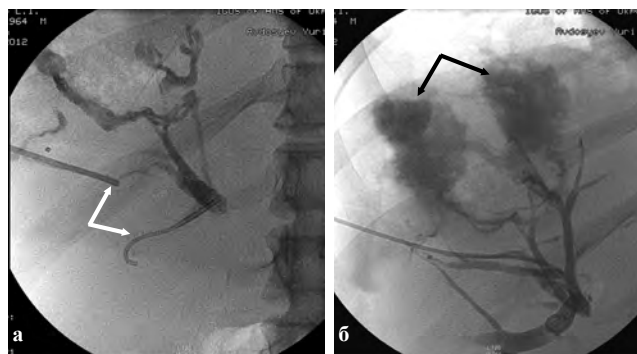

Рис. 7. Холангиограммы до (а) и после (б) повторного наружного ЧЧХД у больного с опухолью ворот печени и механической желтухой спустя 1,5 месяца после наружного ЧЧХД, послеоперационный период которого осложнился развитием биломы (черные стрелки) вследствие перелома холангиодренажа (белые стрелки).

Появление нового инструментария и усовершенствование методик ЧЧХД значительно снизили частоту послеоперационных осложнений, среди которых наиболее тяжелыми являются: желчеистечение в брюшную полость (2,0-16,6 %), кровотечение как в брюшную полость, так и в желчные протоки (1,5-3,7 %),



холангит (3,7 %) [2, 5, 10, 12, 19, 28]. К легким осложнениям, частота которых по данным литературы варьирует от 9 % до 22 %, относятся боли в правом подреберье, рвота, дислокация катетера и эндопротеза, пневмоторакс и другие [2, 5, 12]. Среди наших больных боли в правом подреберье, связанные с установкой чрескожного чреспеченочного холангиодренажа, отмечены у 16 (11,8 %) больных. Консервативная терапия у всех этих больных с положительным результатом.

Дислокация (выпадение) чрескожного чреспеченочного дренажа отмечена у 12 (8,8 %) пациентов в разные сроки после ЧЧХД (от 2 дней до 1,5 месяцев). У 4 из этих 12 больных выполнено повторное ЧЧХД на следующие сутки, у остальных 8 больных – через 3-4 суток после выпадения дренажа.

Замена холангиодренажа вследствие его плохого функционирования выполнена 18 (13,2 %) больным в разные сроки после ЧЧХД. Еще двум больным замена холангиодренажа с последующим назначением антибиотиков выполнена в связи с развитием у них гнойного холангита. Подтекание желчи наружу отмечено у 3 (2,2 %)

больных, что потребовало также замены холангиодренажа на новый дренаж большего диаметра. Реактивный правосторонний плеврит отмечен у 4 (2,9 %) больных, потребовавший у 2 больных пункции плевральной полости.

Серьезных осложнений после РХВ, потребовавших выполнения полостной операции ни у одного больного не отмечено. Умерло в раннем после ЧЧХД периоде 3 (2,2 %) больных. Причина смерти: острый инфаркт миокарда – у одного, прогрессирование острой печеночной недостаточности – у 2.

Выводы

Таким образом, лечение больных с разными заболеваниями гепатопанкреатобилиарной зоны, осложненные острой механической желтухой, только хирургическое. Применение высокоэффективных рентген-хирургических вмешательств в комплексе хирургического лечения этой группы больных позволило значительно снизить уровень билирубина, добиться стабилизации опухолевого процесса и произвести в последующем у 26 больных радикальное хирургическое лечение

ЛИТЕРАТУРА

1. Алиев С.А. Причины возникновения наружных желчных свищей и их лечение / С.А. Алиев // Вести хирургии им. Грекова. – 1991. – № 6. – С. 19-22.
2. Борисов А. Е. Эндобилиарные вмешательства в лечении механической желтухи / А. Е. Борисов, Н. А. Борисова, В. С. Верховский // СПб. : Эскулап. – 1997. – 152 с.
3. Восстановительно-реконструктивная хирургия внепеченочных желчных протоков / А. А. Кульчиев, А. В. Сланов, В. А. Елоев [и др.] // Анналы хирургической гепатологии. – 2008. – № 3. – С. 126.
4. Захаров С. Н. Наружные желчные свищи после операций на желчных путях / С. Н. Захаров // Хирургия. – 1989. – № 1. – С. 53-56.
5. Ившин В. Г. Чрескожные диагностические и желчеотводящие вмешательства у больных механической желтухой / В. Г. Ившин, А. Ю. Якунин, О. Д. Лукичев – Тула. – 2000. – 312 с.
6. Кузовлев Н. Ф. Рубцовая стриктура печеночных протоков. Прецизионный желчно-кишечный анастомоз без дренажа-каркаса / Н. Ф. Кузовлев // Анналы хирургической гепатологии. – 1996. – № 1. – С. 108-115.
7. Лечение механической желтухи при опухолях большого дуоденального сосочка и органов периапулярной зоны / Н. Н. Артемьева, И. П. Савинов, И. В. Образцов [и др.] // Первый Московский международный конгресс хирургов. – М., 1995. – С. 266-267.
8. Патютко Ю. И. Рак поджелудочной железы: диагностика и хирургическое лечение на современном этапе / Ю. И. Патютко, А. Г. Котельников // Анналы хирургической гепатологии. – 1998. – № 3 (1). – С. 96-111.
9. Применение эндоскопических технологий у больных с ятрогенными повреждениями внепеченочных желчных протоков и наружными желчными свищами / М. М. Акбаров, Ш. З. Касымов, Л. П. Струцкий [и др.] // Анналы хирургической гепатологии. – 2008. – № 3. – С. 103-104.
10. Сосудистое и внутриорганное стентирование: [руководство] / под ред. Л. С. Кокова, С. А. Капранова, Б. И. Долгушина [и др.]. – М. : Издательский Дом «Грала», 2003. – 384 с.
11. Шалимов С. А. Лечение наружных желчных свищей / С.А. Шалимов, А. П. Радзиховский, М. Е. Ничитайло // Вестн. хирургии. – 1983. – № 3. – С. 62-66.
12. Эндобилиарная интервенционная онкорadiология / Б. И. Долгушин, М. В. Авалиани, Ю. В. Буйденко [и др.] / под ред. Б. И. Долгушина – М. : ООО «Медицинское информационное агентство», 2004. – 224 с.
13. Эндоскопическая технология при ятрогенных повреждениях внепеченочных желчных путей и наружных желчных свищах / Х.А. Акимов, Р.Р. Саатов, М.М. Акбаров [и др.] // Анналы хирургической гепатологии. – 2006. – № 3. – С. 63.
14. Cost-effectiveness analysis of alternative strategies for palliation of distal biliary obstruction after a failed cannulation attempt / G. C. Harewood, T. H. Baron, A. J. LeRow, B. T. Petersen // Am. J. Gastroenterol. – 2002. – Vol. 97. – P. 1701-1707.
15. Bakkevold K. E. Carcinoma of the pancreas and papilla of Vater: assessment of respectability in stage I carcinomas / K. E. Bakkevold, B. Arnesja, B. Kambestad // Eur. J. Surg. Oncol. – 1992. – Vol. 18. – P. 494-507.
16. Brams H. J. Pancreatic and ampullary carcinoma. Ultrasound, computed tomography, magnetic resonance imaging and angiography / H. J. Brams, C. D. Claussen // Endoscopy. – 1993. – Vol. 25. – P. 58-68.
17. Diagnosis and management of benign biliary strictures with percutaneous transhepatic cholangioscopy (PTSC) / H. Yamamoto, Y. Mimura, N. Hayakawa [et al.] // Nippon Geka Gakkai Zasshi. – 1992. – Vol. 93 (9). – P. 1138-1141.
18. Factor affecting morbidity and mortality after surgery for obstructive jaundice: a review of 373 patients / J. M. Dixon,



C. P. Armstrong, S. Duffi, G. C. Davies // Gut. – 1993. – Vol. 24. – P. 845-852.

19. Hemobilia after percutaneous transhepatic biliary drainage: treatment with transcatheter embolotherapy / S. J. Savader, S. O. Trerotola, D. S. Merine [et al.] // J. Vasc. Interv. Radiol. – 1992. – Vol. 3. – P. 345-352.

20. Pancreas Cancer Resection Outcome in American University Centers in 1980-1990 / S. B. Edge, R. E. Schmieg, L. R. Rosenlof [et al.] // Cancer. – 1993. – Vol. 71, № 11. – P. 3502-3508.

21. Percutaneous transhepatic inserted self-expanding metal endoprosthesis in the palliative treatment of malignant obstructive jaundice / A. Glattli, W. Mouton, W. Schweizer [et al.] // Schweiz. Med. Wochenschr. – 1992. – Vol. 122. – P. 663-666.

22. Polyurethane-covered metal stent for management of distal malignant biliary obstruction / H. Isayama, Y. Komatsu, T. Tsujino [et al.] // Gastrointest. Endoscop. – 2002. – Vol. 55. – P. 366-370.

23. Preoperative transhepatic biliary drainage in the jaundiced patients / M. Bortul, L. Calligaris, E. Moro [et al.] // Ann. Ital. Chir. – 1991. – Vol. 62. – P. 265-271.

24. Shilling D. Possibilities and limits of invasive endoscopy in treatment of endoscopic surgical complications after operations of the biliary tract / D. Shilling, T. Zopf, H. E. Adamek, J. F. Riemann // Zentralbl. Chir. – 1998. – Vol. 123 (Suppl. 2). – P. 84-88.

25. The palliative treatment of pancreatic cancer: percutaneous drainage versus surgical diversion / F. J. Padillo, M. Canis, S. Rufian [et al.] // Rev. Esp. Enferm. Dig. – 1992. – Vol. 81. – P. 337-340.

26. Treatment of common bile obstruction by pancreatic cancer using various stents: single-center experience / T. Nakamura, R. Hirai, M. Kitagawa [et al.] // Cardiovasc. Intervent. Radiol. – 2002. – Vol. 25 (5). – P. 373-380.

27. Quintero G. A. Surgical management of benign strictures of the biliary tract / G. A. Quintero, J. F. Patino // World J. Surg. – 2001. – Vol. 25 (10). – P. 1245-1250.

28. Yee A. C. N. Complications of percutaneous biliary drainage: benign vs. malignant diseases / A. C. N. Yee, S. Ch. Ho // A. J. R. – 1987. – Vol. 148. – P. 1207-1209.

**РЕНТГЕНХІРУРГІЧНІ
ВТРУЧАННЯ В
КОМПЛЕКСНОМУ
ЛІКУВАННІ РІЗНИХ
ЗАХВОРЮВАНЬ
ГЕПАТОПАНКРЕАТО-
ДУОДЕНАЛЬНОЇ ДІЛЯНКИ,
ЩО УСКЛАДНЕНІ
МЕХАНІЧНОЮ
ЖОВТЯНИЦЕЮ**

**Ю.В. Авдосьєв, В.В. Бойко,
Е. Абідов, О.Ю. Лаврентьєва**

Резюме. В роботі наведено досвід рентгенхірургічного лікування 144 хворих з різними захворюваннями гепатопанкреатодуоденальної ділянки, що ускладнені механічною жовтяницею.

Ключові слова: механічна жовтяниця, рентгенхірургічне лікування, холангіодренування, стентування жовчних протоків, емболізація пухлинних судин.

**INTERVENTIONAL
RADIOLOGY IN TREATMENT
OF DIFFERENT DISEASES
OF HEPATOPANCREATO-
DUODENAL REGION
COMPLICATED BY
MECHANICAL JAUNDICE**

**Yu.V. Avdosyev, V.V. Bojko,
E. Abidov, O.Yu. Lavrentjeva**

Summary. The article presents of experience of roentgensurgical treatment of 144 patients with different diseases of hepatopancreatoduodenal region complicated by mechanical jaundice.

Key words: mechanical jaundice, roentgensurgical treatment, cholangiodrenage, stenting of biliar ways, embolization of tumor vessels.