



И. Б. Бабынкина

ГУ «Институт общей
и неотложной хирургии
им. В. Т. Зайцева НАМН
Украины», г. Харьков

© Бабынкина И. Б.

ВОЗМОЖНОСТИ ЭСТЕТИЧЕСКОЙ ФЛЕБОХИРУРГИИ В ЛЕЧЕНИИ ХРОНИЧЕСКОЙ ВЕНОЗНОЙ НЕДОСТАТОЧНОСТИ НИЖНИХ КОНЕЧНОСТЕЙ

Резюме. При лечении варикозной болезни на ранних стадиях для выполнения минифлебэктомии можно предъявить такие требования: выполняться амбулаторно, проводиться без общей анестезии, обладать высокой косметичностью, сохранять привычный образ жизни в реабилитационном периоде. Всем этим требованиям отвечает минифлебэктомия по Мюллеру.

Ключевые слова: хроническая венозная недостаточность, варикозная болезнь, минифлебэктомия.

Введение

По данным ВОЗ на нашей планете хронической венозной недостаточностью на фоне варикозной болезни страдает каждый 5-й человек [2]. Эксперты включили ее в список болезней цивилизации, а кардиологи отнесли к факторам риска, представляющим непосредственную угрозу для жизни. Выявление данной патологии на ранних стадиях возможно только у 30 % больных, в остальных 70 % болезнь выявляется на более поздних и тяжелых стадиях [4, 6]. Это в большинстве случаев обрекает пациентов на значительные финансовые и временные затраты, когда применяется классическая методика удаления варикозно расширенных вен по Нарату. Сегодня, в век миниинвазивной хирургии, этот метод не отвечает основным ее требованиям, так как является травматичным и влечет за собой множество осложнений [1, 3]. Одним из перспективных методов лечения является ранняя диагностика варикозной болезни, позволяющая выполнить минифлебэктомию [5, 7].

Цель исследований

Улучшение эстетических результатов лечения больных с ХВН на фоне ВБ вен нижних конечностей путем внедрения комбинированных методов с применением малотравматичных и косметических технологий.

Материалы и методы исследований

В отделении острых заболеваний сосудов за 2012-2013 гг. обследовано и пролечено 229 больных с варикозной трансформацией вен нижних конечностей на фоне варикозной болезни и посттромбофлебитической болезни нижних конечностей. Больные были поделены на 2 группы: в первой группе состояло 119 больных, которым была выполнена минифлебэктомия по Мюллеру, во второй группе — 110 больных, которым выполнена венэктомия по Нарату.

Предоперационная подготовка: для уточнения анатомических изменений и характера нарушений регионарной флебогемодинамики всем больным выполнена функциональная ультразвуковая флебография, включающая цветовое, дуплексное ангиосканирование (ЦДАС) с дальнейшей маркировкой варикозноизмененных вен (рис. 1).

Пациентам был применен комбинированный метод лечения, включающий малоинвазивное хирургическое вмешательство на венах, послеоперационную медикаментозную и компрессионную терапию. Всем больным была выполнена операция в объеме кроссэктомии, селективного стволового стриппинга большой или малой подкожных вен, а затем у пациентов первой группы минифлебэктомия варикозноизмененных притоков (по методу Мюллера), а у пациентов второй группы — венэктомия (по методу Нарата).

Ключевые положения методики минифлебэктомии варикозно-измененных притоков по методу Мюллера: операция проводится под местной анестезией. Из миниразрезов 1-2 мм выводятся вариксы с помощью специальных крючков (рис. 2). Следующим этапом проводится выведение, пересечение и извлечение вены вне разреза (рис. 3, 4). Гемостаз выполняется за счет компрессии, а швы на кожу не накладываются (рис. 5). После операции на протяжении трех дней используются пластырные наклейки. В течение 1-1,5 месяцев в дневное время пациенты надевают специальные компрессионные чулки обычно 2 класса компрессии (23-32 мм рт. ст.) в комбинации с назначением современных венотоников и ангиопротекторов. После операции вставать обычно разрешается через 1 час после минифлебэктомии, а через 2-3 часа отпускаем домой. Через 2 недели контрольный осмотр у врача. После этого осмотра пациент носит компрессионные чулки еще около 4-х недель (рис. 6).

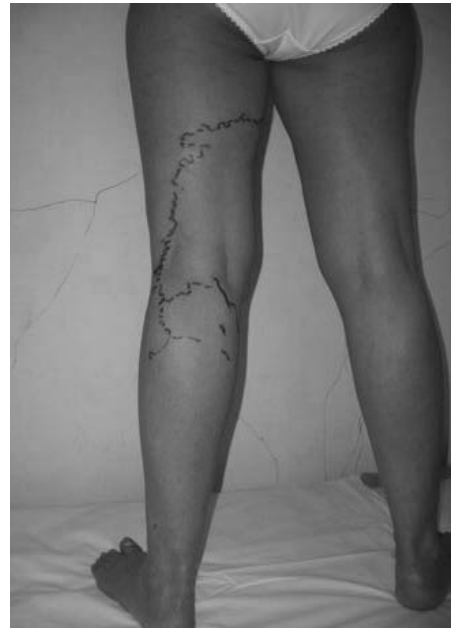
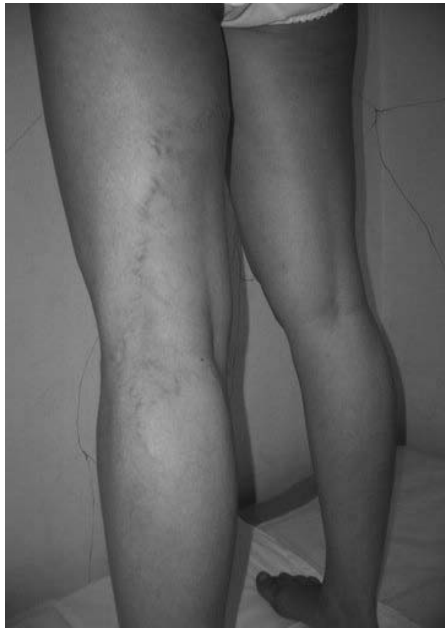
Рис. 1. Маркировка варикозноизмененных вен

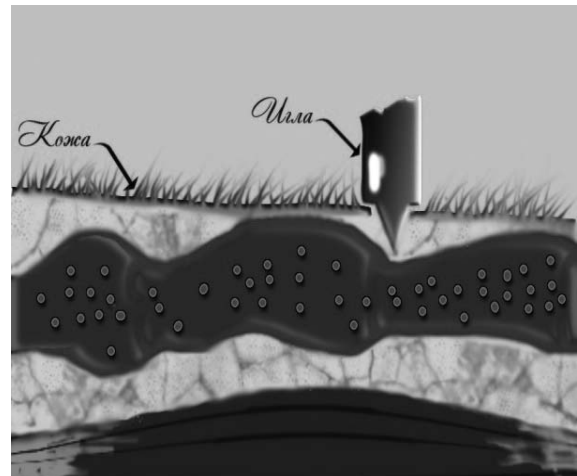
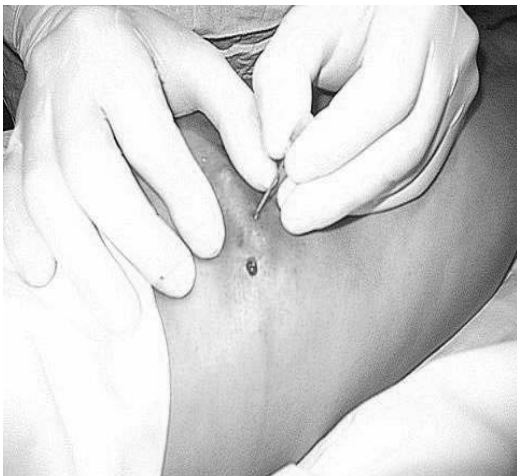


Рис. 2. Пункцируя кожу мы получаем разрез величиной 1-2 миллиметра

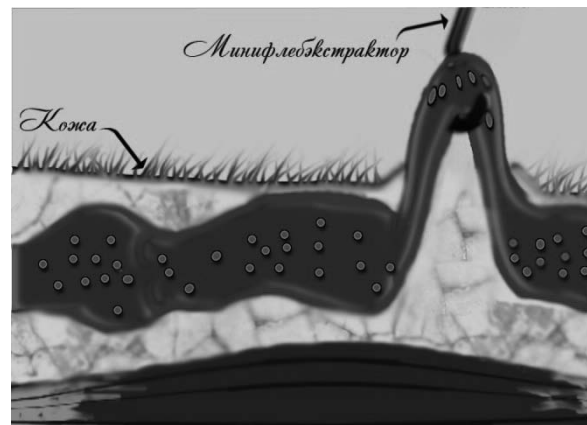
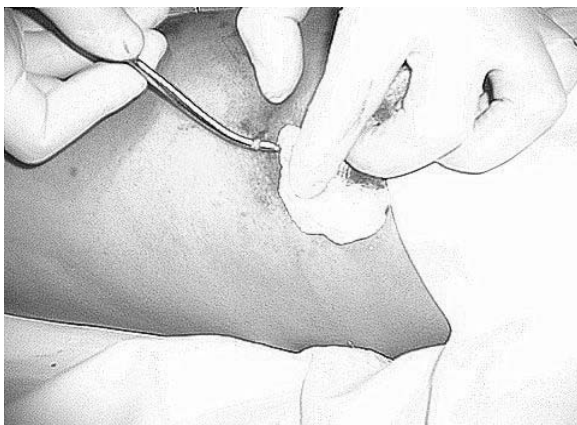


Рис. 3. Выведение петли вены минифлебэкстрактором

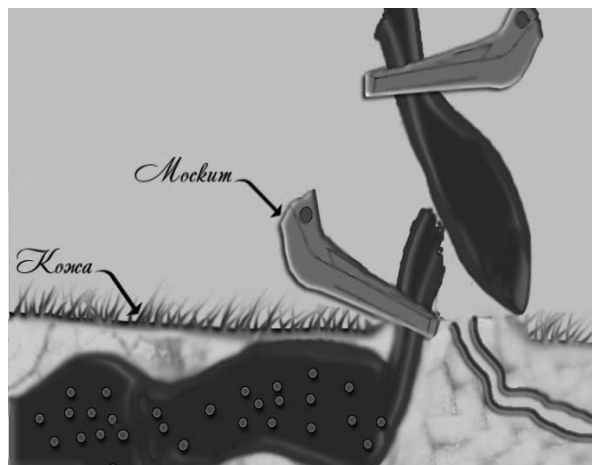
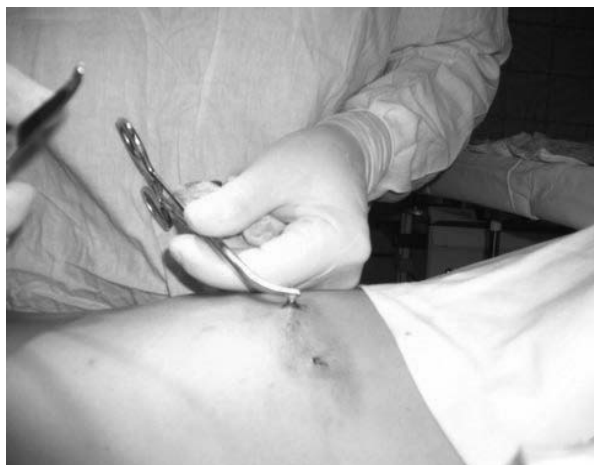
Рис. 4. Вену берут на зажимы, пересекают и извлекают

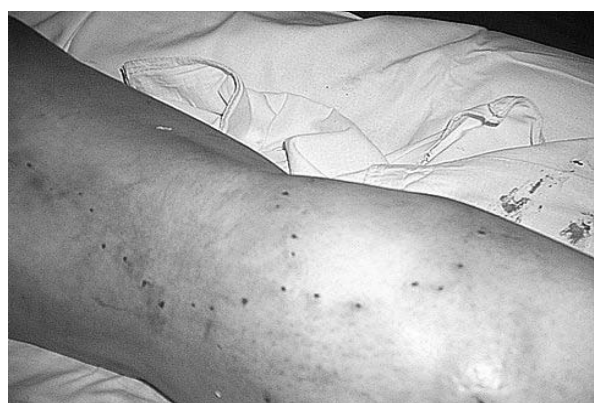

Рис. 5. Внешний вид операционного поля после удаления вен

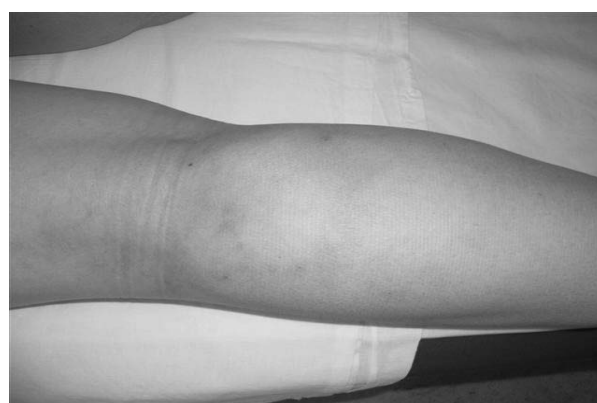

Рис. 6. Та же больная через 30 дней после операции

Таблица

Результаты лечения

Методика операции	Минифлебэктомия по Мюллеру	Венэктомия по Нарату
Количество пациентов	119	110
Количество койко-дней	1-2	7-10
Послеоперационные подкожные гематомы	18	56
Лимфоррея	2	6
Нарушение кожной чувствительности	4	16
Наличие послеоперационных рубцов	—	+

При контрольном осмотре через 2 месяца проводится УЗИ сосудов.

Результаты исследований и их обсуждение

Все пациенты находились под наблюдением в течение 1 года. Контрольный осмотр и ультразвуковое исследование (ЦДАС) проводили через 1, 3, 6 месяцев и 1 год. Количество койко-дней было сокращено с 7-10 дней у пациентов второй группы, где была проведена операция по методу Нарата, до 1-2 дней у пациентов с венэктомией по методу Мюллера. У 56 пациентов второй группы наблюдались послеоперационные подкожные гематомы, которого встречались у 18 первой группы. Лимфоррея присутствовала у 6 пациентов второй группы и только у 2 пациентов первой группы, нару-

шение кожной чувствительности имело место у 16 пациентов второй группы и только у 4 пациентов первой группы. Послеоперационные рубцы были в наличии только у пациентов второй группы. Результаты лечения представлены в таблице.

Для варикозной болезни вен нижних конечностей характерны различные нестандартные клинические и ультразвуковые проявления, среди которых преобладают варикозные изменения в притоках большой и малой подкожных вен, а также сегментарный патологический вено-венозный рефлюкс в этих сосудах. Методом выбора в лечении больных с варикозной болезнью вен нижних конечностей является комбинация малоинвазивной флебэктомии с компрессионной и медикаментозной



терапией на фоне кроссэктомии, селективного стволового стриппинга большой или малой подкожных вен. Использование комбинированного метода дает возможность снизить травматичность оперативного вмешательства на венах при варикозной трансформации и может быть осуществлена в стационаре одного дня. Применение комбинированных вмешательств на венах не снижает трудоспособность на длительный период и обеспечивает радикальность и хороший косметический эффект,

что соответствует требованиям эстетической флебохирургии.

Выводы

Минифлебэктомия по Мюллеру варикозно-измененных притоков и перфорантных вен с недостаточностью клапанов является методом эстетической флебохирургии и может рекомендоваться для широкого применения как этап, в сочетании с другими методами лечения варикозной болезни нижних конечностей.

ЛИТЕРАТУРА

1. Клецкин А. Э. Оценка информативности ультразвукового сканирования и контрастной флебографии при исследовании вен нижних конечностей в условиях функциональных нагрузок / А. Э. Клецкин, М. Н. Кудыкин, Н. А. Маклаков // Флебологическая. — 2007. — № 31. — С. 7-9.
2. Недостаточность перфорантных вен голени: критерии и частота выявления / И. А. Золотухин, В. Ю. Богачев, А. Н. Кузнецов, А. И. Кириенко // Флебология. — 2008. — № 2(1). — С. 21-26.
3. Чернуха Л. М. Ультразвуковая диагностика и классификация варикозной болезни / Л. М. Чернуха, А. А. Гуч // Флебология. — 2008. — № 3. — С. 28-34.
4. Флебология: руководство для врачей / В. С. Савельев [и др.]; под ред. В.С. Савельева. — М.: Медицина, 2001. — 664 с.
5. Duplex mapping of 2036 primary varicose veins / M. García-Gimeno, S. Rodríguez-Camarero, S. Tagarro-Villalba [et al.] // J. Vasc. Surg. — 2009. — N. 49(3). — P. 681-689.
6. Morbio A.P. Correlation between the intensity of venous reflux in the saphenofemoral junction and morphological changes of the great saphenous vein by duplex scanning in patients with primary varicosis / A. P. Morbio, M. L. Sobreira, H. A. Rollo // Int Angiol. — 2010. — № 29(4). — P.323-330.

МОЖЛИВОСТІ ЕСТЕТИЧНОЇ ФЛЕБОХІРУРГІЇ В ЛІКУВАННІ ХРОНІЧНОЇ ВЕНОЗНОЇ НЕДОСТАТНОСТІ НИЖНІХ КІНЦІВОК

І. Б. Бабинкіна

Резюме. При лікуванні варикозної хвороби на ранніх стадіях для виконання мініфлебектомії можна пред'явити такі вимоги: виконуватися амбулаторно, проводитися без загальної анестезії, володіти високою косметичністю, зберігати звичний спосіб життя в реабілітаційному періоді. Усім цим вимогам відповідає мініфлебектомія по Мюллеру.

Ключові слова: *хронічна венозна недостатність, варикозна хвороба, мініфлебектомія.*

THE POSSIBILITIES OF AESTHETIC PHLEBOSURGERY IN THE TREATMENT OF CHRONIC VENOUS INSUFFICIENCY OF THE LOWER LIMBS

I. B. Babynkina

Summary. In the treatment of varicose veins in the early stages to perform miniphlebectomies can submit the following requirements: be performed on an outpatient basis, conducted without general anesthesia, have high cosmetic results, preserve habitual way of life in the rehabilitation period. All these requirements are met in Muller's miniphlebectomy.

Key words: *chronic venous insufficiency, varicose illness of the lower extremities, miniphlebectomy.*