

УДК 616.386—002.4—089.48

ДРЕНУВАЛЬНІ ОПЕРАТИВНІ ВТРУЧАННЯ З ПРИВОДУ НЕВІДМЕЖОВАНОГО ІНФІКОВАНОГО РЕТРОПЕРИТОНЕОНЕКРОЗУ

В. І. Русин, С. С. Філіп

Ужгородський національний університет

DRAINED BY OPERATIVE INTERVENTION CONCERNING FOR NON—DELIMITED INFECTED RETROPERITONEONECROSIS

V. I. Rusin, S. S. Philip

РЕФЕРАТ

Проаналізований досвід виконання дренажних операцій при позаочеревинній панкреатогенній флегмоні. Розроблений алгоритм дій хірурга при лікуванні невідмежованого інфікованого ретроперитонеонекрозу. Встановлено, що за ретельного дотримання оптимальних строків втручання, строків між етапною санацією, ретельного дренажу всіх відгалужень порожнини за принципом: кожному відгалуженню — свій дренаж, результати лікування кращі.

Ключові слова: гострий панкреатит; позаочеревинна панкреатогенна флегмона; дренажні операції.

За сучасними даними, виділяють три основні методи дренажних операцій при панкреонекрозі, які забезпечують адекватні умови активного дренажу заочеревинного простору і черевної порожнини залежно від поширення і характеру ураження підшлункової залози (ПЗ), клітковини заочеревинного простору і черевної порожнини. Запропоновані методи дренажних операцій включають певні технічні способи зовнішнього дренажу різних відділів клітковини заочеревинного простору і черевної порожнини, що обов'язково передбачає вибір певних тактичних режимів повторних втручань.

1. Програмної ревізії і санації заочеревинного простору ("за програмою").

2. Невідкладної і вимушеної релапаротомії "на вимогу" внаслідок ускладнень, які виникають в динаміці морфологічної трансформації в заочеревинному просторі, зоні ПЗ і черевній порожнині.

Методи дренажних операцій сальникової сумки і заочеревинного простору при панкреонекрозі класифікують наступним чином.

I. Закриті.

II. Напіввідкриті.

III. Відкриті.

I. Закриті методи припускають активне дренажування клітковини заочеревинного простору або черевної порожнини в умовах анатомічної цілісності порожнини сальникової сумки або черевної порожнини. Це досягається імплантацією 2— і/або 3—просвітних силіконових супр—дренажних конструкцій для введення розчинів антисептиків фракційно або постійно крапельно у вогнище деструкції (інфекції) з подальшою активною аспірацією рідини.

Показанням до закритого методу дренажування при панкреонекрозі є: панкреатогенний абсцес, абсцес порожнини сальникової сумки, черевної порожнини з мінімальними (дрібними) вогнищами некрозу ПЗ або без таких, без ураження парапанкреатичної клітковини; дрібновогнищева або великовогнищева деструкція ПЗ, що потенційно не припускає масштаб-

ної секвестрації, без ураження парапанкреатичної клітковини. У варіантах секвестрації ПЗ і клітковини заочеревинного простору, що триває, передбаченому розширенні зон панкреонекрозу метод закритого дренивання неефективний внаслідок постійної обтурації дренажних конструкцій і зниження ефективності активного дренивання.

На сучасному етапі розвитку ендоскопічної хірургії закриті дренивання клітковини заочеревинного простору досягається синхронним черезочеревинним лапароскопічним дрениванням сальникової сумки і люмботомією на рівні кінця XII ребра по задній аксіальній лінії з встановленням в задньому і передньому просторі 2—просвітних силіконових трубок.

II. Напіввідкритий метод дренивання при панкреонекрозі передбачає виведення трубчастих активних дренажних конструкцій у поєднанні з резиново-марлевым дренажем Пенроза, який у вітчизняній літературі частіше називають резиново-марлевым тампоном. За цих умов лапаротомну рану зашивають пошарово, а комбіновану конструкцію "твердого" і "м'якого" дренажів виводять через широку контрапертуру в попереково-бічних ділянках.

Реалізація активної хірургічної тактики досягається виконанням як програмованих, так і вимушених ("на вимогу") етапних оперативних втручань.

III. Відкритий метод дренажних операцій при панкреонекрозі має два основні варіанти технічного вирішення, які визначаються переважаючим масштабом і характером ураження заочеревинного простору і черевної порожнини. Цей метод включає: 1) комбіновану (динамічну) оментопанкреатобурсостомію; 2) лапаростомію [1–4].

Основні показання до застосування напіввідкритого і відкритого методів дренивання заочеревинного простору.

1. Великовогнищеві форми стерильного й інфікованого панкреонекрозу в поєднанні з ураженням парапанкреатичної клітковини.

2. Панкреатогенні абсцеси в поєднанні з великовогнищевими формами інфікованого панкреонекро-

зу без ураження парапанкреатичної клітковини.

3. Релапаротомія після неефективного закритого дренивання з приводу великовогнищезового стерильного або інфікованого панкреонекрозу або панкреатогенного абсцесу без ураження парапанкреатичної клітковини.

Радикальною операцією при панкреонекрозі є резекція ПЗ, яку виконують за суворими показаннями. За переважної локалізації некрозу в ділянці хвоста і тіла ПЗ, стабільного стану хворого корпорокаудальну резекцію ПЗ вважають виправданим оперативним втручанням [5–7].

Виключаючи ситуації великовогнищезового панкреонекрозу, на сучасному етапі розвитку хірургії, некр-секвестрэктомію в зоні ПЗ і клітковини заочеревинного простору виконують шляхом дозованої дигітоклазії з використанням стандартних і відеолапароскопічних інструментів.

Мета дослідження: визначити вплив способу дренажних операцій при лікуванні невідмежованого інфікованого ретроперитонеонекрозу на результати лікування.

МАТЕРІАЛИ І МЕТОДИ ДОСЛІДЖЕННЯ

У хірургічній клініці за останні 10 років лікували 1000 хворих з гострим панкреатитом (ГП). Інфікований невідмежований ретроперитонеонекроз (позаочеревинна панкреатогенна флегмона) діагностований у 58 хворих, що становило 5,8% всіх хворих на ГП, 14,3% — хворих на ускладнений ГП, 16,5% — хворих на тяжкий ГП, 79,5% — хворих з гнійними ускладненнями панкреонекрозу (табл. 1).

Позаочеревинну панкреатогенну флегмону не виявляли у хворих за дифузно-дрібновогнищезового панкреонекрозу. В той же час, її спостерігали у 8,9% хворих за дрібновогнищезового панкреонекрозу, у 20,3% — за великовогнищезового, у 36,4% — за субтотального, у 42,9% — тотального панкреонекрозу.

Позаочеревинну флегмону не виявляли у хворих без переходу деструктивного процесу на позаочеревинну клітковину. В той же час, її спостерігали у 0,5%

Таблиця 1. Частота гнійних деструктивних ускладнень у хворих на ГП

Гнійно-деструктивні ускладнення	Кількість хворих	Частота гнійних деструктивних ускладнень при ГП, %		
		з усіх хворих (n=1000)	за ускладненого ГП (n=407)	за тяжкого ГП (n=351)
Разом хворих з гнійними деструктивними ускладненнями, в тому числі	73	7,3	17,9	20,8
Абсцес, інфікована несформована псевдокіста ПЗ	33	3,3	8,1	9,4
Інфікований ретроперитонеонекроз (позаочеревинна флегмона)	58	5,8	14,3	16,5
Перитоніт	6	0,6	1,5	1,7
Сепсис	26	2,6	6,4	7,4

хворих за її обмеженого ураження в об'ємі до 3 анатомічних зон, у 17,2% — при ураженні від 4 до 6 анатомічних зон позаочеревинної клітковини, у 44,4% — при ураженні 7 і більше анатомічних зон.

Важливою в практичному відношенні особливістю перебігу позаочеревинної флегмони є переважна локалізація її основного масиву, оскільки від цього залежить вибір хірургічного доступу і значною мірою — особливості виконання ревізії, хірургічного прийому і подальшого дренивання.

У зв'язку з цим, можна виділити переважно правий тип флегмони з локалізацією її основного масиву в позаочеревинній клітковині правого параколон, паранефрію, парадуоденально і в гепатодуоденальній зв'язці. У хворих, включених у дослідження, правий тип флегмони не спостерігали. Переважаючий лівий тип (лівий параколон і паранефрій), спостерігали у 6 (10,3%) з 58 хворих, переважаючий центральний тип (парапанкреатична клітковина навколо ПЗ, сальникова сумка і малий сальник, корінь брижі тонкої і товстої кишки), спостерігали у 15 (25,9%). При поширенні флегмони на дві сусідні ділянки виділяли центрально-правий — у 4 (6,9%) хворих і центрально-лівий тип флегмони — у 23 (39,7%). При залученні центральних, лівих і правих ділянок позаочеревинної клітковини процес характеризували як тотальну флегмону — у 10 (17,2%) пацієнтів. Таким чином, переважали пацієнти з центральним, центрально-лівим і лівим типом розташування флегмони — у 43 (74,1%).

Операція в усіх хворих включала некрсеквестректомію, що передбачала делікатне і ненасильницьке відділення секвестрів і гнійно-некротичних мас від стінок і дна порожнини, шляхом відділення їх пальцями (дигітоклазія), марлевым тупфером або за допомогою вакуумної аспірації. Плануючи операцію, завжди намагались виконати по можливості більш повне видалення гнійно-некротичних мас під час одного втручання, тобто, одномоментну радикальну некрсеквестректомію. Необхідною умовою виконання такої операції є завершеність секвестрації, з повною демаркацією і відділенням всіх секвестрів від життєздатних тканин.

РЕЗУЛЬТАТИ ТА ЇХ ОБГОВОРЕННЯ

Хірургічна тактика показала, що у жодного хворого з позаочеревинною панкреатогенною флегмоною під час першої операції, яку виконували у строки від 3 до 74 діб від початку захворювання, не було завершеності секвестрації і не було можливості виконати одномоментну радикальну некрсеквестректомію. В усіх хворих секвестрація була незавершеною, що справило суттєвий негативний вплив на подальший перебіг захворювання. Тим не менше, після розсічення мас некрозу, формування єдиної порожнини в зоні деструкції та її відкритого дренивання перебіг секвестрації в зоні позаочеревинної флегмони змінювався так, що вона завершувалась протягом 2 тиж — у 20% хворих, 3 тиж — у 70%, 4 тиж — у 10%. При закритому герметичному дрениванні, аспіраційно-промивному лікуванні з використанням силіконових трубок №8 і №10 строки завершення секвестрації та очищення порожнини збільшувались до 5–6 тиж.

Виявлена закономірність строків секвестрації може бути виділена як надзвичайно важлива особливість перебігу гнійних ускладнень ГП. В умовах невідкритої флегмони перебіг секвестрації млявий, не доходить до завершення, тоді як після розсічення і розгерметизації флегмони процеси секвестрації прискорюються. Так, завершення й очищення зони деструкції настає на третьому тижні після операції у 90% хворих, на четвертому тижні — в усіх хворих. Звідси можна зробити досить важливий у тактичному відношенні висновок, що одна з існуючих точок зору про доцільність виконання операції при гнійних ускладненнях в максимально пізні строки з метою дочекатися завершення секвестрації і отримати можливість виконати одномоментну радикальну санацію гнійної порожнини в один прийом — є помилковою. Повного завершення секвестрації в недренованій, не розкритій флегмоні в наших спостереженнях не вдалося дочекатися в жодного хворого.

Отже, недоцільно відкладати виконання операції пізніше трьох тижнів від початку захворювання. Саме за цих строків початку хірургічного лікування позаочеревинної панкреатогенної флегмони досягнута найменша летальність — 30,4% при її середньому рівні 40%. Дотримуватись цих строків не завжди можливо, оскільки флегмона, що виникла, потребує термінового розсічення, санації, дренивання. Якщо інфікування зон панкреатогенної позаочеревинної деструкції спричиняє утворення флегмони на першому або другому тижні захворювання, то і операцію слід виконувати за вимушеними життєвими показаннями в ті самі строки, не чекаючи не тільки завершення секвестрації, а й навіть відомого її початку і незважаючи на високу летальність (75% — при операціях на першому тижні, 63,6% — на другому тижні). Проте, якщо хірургічне лікування панкреатогенної флегмони на першому і другому тижні захворювання може бути виправдане вимушеними обставинами, то зяття строків операції до чотирьох тижнів за летальності 75% і тим більше — до п'яти тижнів і пізніше за летальності 50% не може бути виправдане.

Оперативний прийом при позаочеревинній панкреатогенній флегмоні використовують для очищення зони деструкції від гнійно-некротизованих тканин, чим досягається санація джерела гнійного запалення, припиняється надходження бактеріальних і некротичних тканинних антигенів і медіаторів запалення.

Оперативний прийом при позаочеревинній панкреатогенній флегмоні використовують для очищення зони деструкції від гнійно-некротизованих тканин, чим досягається санація джерела гнійного запалення, припиняється надходження бактеріальних і некротичних тканинних антигенів і медіаторів запалення.

лення, які спричиняють вторинний імунodefіцит і підтримують септичний стан. Крім цього, усувається токсична дія гною на сусідні з секвестрами порожнисті органи або великі судини, чим досягається профілактика таких загрозливих ускладнень, як внутрішня нориця і арозивна кровотеча. Саме тому прагнення видалити всі секвестри одночасно і як можна скоріше є виправданим і логічним. Проте, слід ще раз підкреслити, що така можливість є лише при завершеній секвестрації, коли інфільтративно-запальний вал, який відділяє секвестри від життєздатних тканин, диференціювався в біогенну мембрану, і між секвестрами і життєздатними структурами втрачений органічний зв'язок. Якщо ж здійснюють спроби насильницького відділення секвестрів при незавершеній секвестрації, ризик пошкодження сусідньої великої судини або стінки полого органа з утворенням нориці або виникненням кровотечі дуже високий. В попередній період нашої діяльності, в другій половині 90-х років, на етапі розвитку тактики відкритого лікування позаочеревинних флегмон, ми мали сумний досвід виникнення подібних ускладнень у 8 хворих з 10 при намаганні досягти радикальної одномоментної некрсеквестректомії в умовах незавершеної секвестрації. Це змусило нас у подальшому від них відмовитись і застосовувати тактику етапного лікування — з повторною, етапною секвестректомією у міру відділення секвестрів, до повного очищення зони гнійної деструкції. Етапна секвестректомія використана при застосуванні 58 доступів у 41 хворого з флегмоною, в тому числі у 25 — з одного доступу, у 15 — двох, в 1 — трьох. Етапною секвестректомією вважали втручання, яке виконували в операційній під наркозом. Маніпуляції, які виконували в більш пізні строки в умовах перев'язочної з зміни тампонів, корекції положення дренажів, видалення дрібних секвестрів, вважали перев'язкою. Етапну санацію виконували один раз в 3–5 діб. У хворих, що вижили, для очищення основного об'єму порожнини і видалення основної маси секвестрів потрібно від 1 до 6 етапних санацій, у середньому 2,4 на 1 пацієнта.

Виходячи з наведених особливостей закритого і відкритого дренивання, зроблений висновок, що закритий спосіб має переваги, оскільки не потребує багаторазових повторних етапних хірургічних втручань під наркозом. Проте, практика свідчить, що незважаючи на ці, здавалось би, очевидні переваги, завершення хірургічного лікування позаочеревинної панкреатогенної флегмони шляхом закритого дренивання виправдане далеко не завжди, про що свідчать наведені результати використання цього методу (табл. 2).

Лікування панкреатогенної флегмони в одного хворого може відбуватися у декілька етапів, з кількох доступів, на кожному із яких використовують одне і

більше втручань. Перед кожним втручанням, ставили завдання усунути гнійний процес в цій ділянці. Втручання розцінювали як ефективне, якщо цієї мети досягали, і як неефективне, якщо гнійний процес не був усунутий, і потрібно було провести повторне хірургічне втручання з цього приводу або в зв'язку з ускладненнями, які виникли в цій зоні. Закрите дренивання гнійної порожнини при позаочеревинній панкреатогенній флегмоні використане у 17 хворих 26 разів. При цьому воно було адекватним, забезпечило загоєння порожнини і не потребувало повторних втручань у 8 (30,8%) спостереженнях, у 18 (62,2%) — лікування було неефективним: гнійно-деструктивний процес прогресував, що потребувало повторних сануючих хірургічних втручань, які, як правило, завершувались переходом на відкрите дренивання. Ефективне застосування закритого дренивання у 7 спостереженнях з 8 асоціювалось з завершеною, неефективне — в усіх з незавершеною секвестрацією. Померли 8 хворих (летальність 47,1%). Причиною смерті хворих після закритого дренивання в умовах завершеній секвестрації були: катетерний сепсис при пролікованій флегмоні (в 1), гостре порушення кровообігу головного мозку при пролікованій флегмоні (в 1); після закритого дренивання в умовах незавершеної секвестрації: арозивна кровотеча з вени селезінки (у 2), сепсис (в 1), дуоденальна, тонкокишкова і товстокишкова нориця (в 1), сепсис і товстокишкова нориця (у 2), тонкокишкова нориця і поширений гнійний перитоніт (в 1).

Наведені результати свідчать, що в умовах завершеній секвестрації і повноцінної санації порожнини флегмони закритого дренивання ефективне в усіх хворих. Проте, при першому втручанні з приводу флегмони завершену секвестрацію не виявлено. Таким чином, всі спостереження завершеній секвестрації були наслідком попередніх втручань.

Причини невдач закритого дренивання при незавершеній секвестрації з наявністю залишкових секвестрів в гнійній порожнині, очевидно, пов'язані з тим, що після операції відбувалися деформація порожнини і зміни її розмірів, внаслідок чого дренажі зміщувались від початкового положення, кінці їх відходили від нижніх точок дренивання, що робило його неадекватним і створювало умови для прогресування гнійної деструкції. Навпаки, при використанні

Таблиця 2. **Результати закритого дренивання позаочеревинної панкреатогенної флегмони**

Завершеність секвестрації	Загалом втручань	Закрите дренивання	
		ефективне	неефективне
Завершена	7	7	—
Незавершена	19	1 (5,3%)	18 (94,7%)
Разом ...	26	8 (30,8%)	18 (62,2%)

Таблиця 3. **Результати відкритого дренирування позаочеревинної панкреатогенної флегмони**

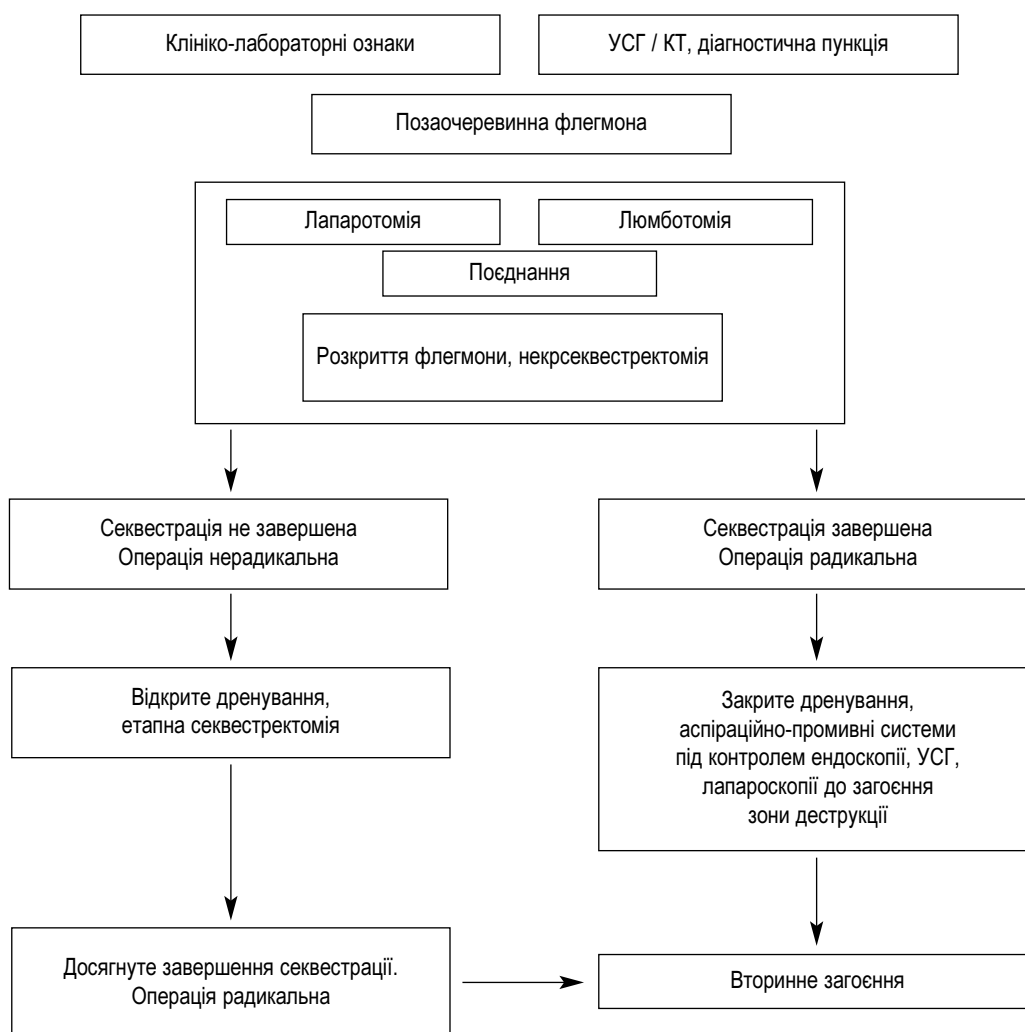
Завершеність секвестрації	Загалом втручань	Відкрите дренирування	
		ефективне	неефективне
Завершена	—	—	—
Незавершена	65	42 (64,6%)	23 (35,4%)
Разом ...	65	42 (64,6%)	23 (35,4%)

закритого дренирування в умовах завершеної секвестрації за відсутності секвестрів стінки порожнини рівномірно спадатись навколо дренажу, що сприяло за-

Якщо секвестрація не завершена, і повна секвестректомія неможлива через наявність щільно фіксованих секвестрів, закрите дренирування не слід застосовувати.

Альтернативою закритому дренируванню в умовах незавершеної секвестрації є відкрите дренирування, яке на етапах хірургічного лікування позаочеревинної панкреатогенної флегмони використане у 54 хворих (табл. 3).

Відкрите дренирування гнійної порожнини при позаочеревинній панкреатогенній флегмоні використане у 65 спостереженнях, завжди при незавершеній



Діагностично-лікувальний алгоритм при позаочеревинній панкреатогенній флегмоні

гоєнню гнійної порожнини без повторних хірургічних втручань.

Таким чином, показанням до використання закритого дренирування зони гнійної деструкції у хворих при панкреатогенній позаочеревинній флегмоні є гнійна порожнина після завершення секвестрації і виконання повноцінної секвестректомії.

секвестрації. При цьому воно було ефективним, забезпечило загоєння порожнини і не потребувало повторних втручань з додаткового доступу у 42 (64,6%) спостереженнях, у 23 (35,4%) — лікування було неефективним: гнійно-деструктивний процес прогресував, що потребувало додаткових санаційних хірургічних втручань або спричинило смерть хворих.

З 33 хворих після ефективного застосування відкритого дренивання і етапних санацій померли 5 (15,2%). Причиною смерті були: гостре порушення кровообігу головного мозку при повністю ліквідованому гнійному процесі (в 1), сепсис при повністю ліквідованій флегмоні (у 4). З 21 хворого після не ефективного відкритого лікування померли 20 (95,2%). Причиною смерті були: пропущені оптимальні строки виконання втручань (пізніше 3 тиж від початку захворювання) — у 6; вимушена рання операція при флегмоні, що виникла у фазі панкреатогенної токсемії — у 5; арозивна кровотеча з великої судини — у 2; прогресуючий перебіг гнійної деструкції, з нез'ясованої причини резистентний до комплексного лікування — у 2; тотальний геморагічний панкреонекроз — у 2; тривале попереднє неадекватне закриті дренивання з прогресуванням гнійного процесу — в 1; неадекватно виконане дренивання розгалужень порожнини — в 1; декомпенсація супутніх захворювань на тлі гнійної інтоксикації у хворого 67 років.

Аналізуючи причини невдач відкритого дренивання при лікуванні позаочеревинних панкреатогенних флегмон, ми встановили, що в більшості спостережень (у 12 з 20) вони були зумовлені неможливістю методу, а дефектами його використання, а саме, недотриманням оптимальних строків виконання операції — в 11 хворих, неадекватним дрениванням — в 1.

Таким чином, показанням до використання відкритого дренивання і подальшої етапної санації зони гнійної деструкції у хворих з панкреатогенною позаочеревинною флегмоною є гнійна порожнина з незавершеною секвестрацією, коли виконання повноцінної секвестрэктомії неможливе у зв'язку з наявністю великих фіксованих пристінкових секвестрів.

Діагностично—лікувальний алгоритм ведення хворих з позаочеревинною панкреатогенною флегмоною, залежно від особливостей перебігу гнійно—

деструктивного процесу, представлений на *схемі*.

Використання етапної санації дозволяє досягти очищення порожнини і усунення гнійного процесу не менше ніж у 64,6% спостережень. Невдачі методу, як правило, пов'язані з недотриманням оптимальних строків виконання операції, іноді — з дефектами її виконання.

Отже, альтернативою закритому дрениванню в умовах незавершеної секвестрації є відкрите дренивання. За ретельного дотримання оптимальних строків втручання (на третьому тижні захворювання, між 16—ю і 21—ю добою від початку панкреатиту), строків між етапною санацією, ретельного дренивання всіх розгалужень порожнини за принципом: кожному розгалуженню — свій дренаж, ефективність методу може бути збільшена, а результати лікування покращені.

ЛІТЕРАТУРА

1. Гострий панкреатит. Псевдокісти підшлункової залози / В. І. Русин, О. О. Болдижар, А. В. Русин [та ін.]. — Ужгород: ВЕТА—Закарпаття, 2006. — 200 с.
2. Гострий панкреатит: аналіз пріоритетних складових комплексного хірургічного лікування з позицій сучасних наукових досліджень / В. П. Андрущенко, Д. В. Андрущенко, В. А. Магльованій, Л. М. Когут // Укр. журн. хірургії. — 2011. — № 5 (14). — С. 83 — 87.
3. Этапное хирургическое лечение больных некротическим панкреатитом в фазе гнойных осложнений / В. В. Бойко, А. М. Тищенко, Ю. В. Иванова [и др.] // Там же. — № 2 (11). — С. 98 — 102.
4. Хірургічне лікування хворих на важкі форми гострого панкреатиту: аналіз результатів та фактори прогнозу / В. О. Сипливій, В. І. Робак, Г. Д. Петренко [та ін.] // Там же. — С. 89 — 93.
5. Копчак В. М. Сучасна тактика хірургічного лікування тяжких форм гострого панкреатиту / В. М. Копчак // Клін. хірургія. — 2011. — № 5. — С. 25 — 26.
6. Дзюбановський І. Я. Деструктивний панкреатит — окремі моменти лікувальної тактики / І. Я. Дзюбановський, Р. В. Свистун, К. Г. Поляцко // Хірургія України. — 2005. — № 3 (15). — С. 30 — 31.
7. Кондратенко П. Г. Хирургическое лечение абсцессов поджелудочной железы и сальниковой сумки / П. Г. Кондратенко, М. В. Конькова, И. В. Ширшов // Укр. журн. хірургії. — 2011. — № 5 (14). — С. 144 — 149.

