

УДК 616.33+616.342]-002.44-005.1:612.32+612.33:612.018

ЧУТЛИВІСТЬ ДО ЕСТРОГЕНУ СЛИЗОВОЇ ОБОЛОНКИ ШЛУНКА ТА ДВАНАДЦЯТИПАЛОЇ КИШКИ ПРИ ВИРАЗКАХ, УСКЛАДНЕНИХ КРОВОТЕЧЕЮ

І. Д. Дужий, А. М. Романюк, С. В. Харченко, Р. А. Москаленко,
Г. І. П'ятикоп, М. С. Ліндін

Медичний інститут Сумського державного університету

GASTRODUODENAL MUCOSA SENSITIVITY TO ESTROGEN IN ULCERS, COMPLICATED BY HEMORRHAGE

I. D. Duzhiy, A. M. Romanyuk, S. V. Kharchenko, R. A. Moskalenko,
G. I. Pyatykop, M. S. Lyndin

У 1958 р. вчений Чикагського університету E. V. Jensen вивчив рецептор естрогену (РЕ). У 1996 р. працівники наукової групи G. G. Kuiper знайшли можливість клонувати РЕ у лабораторних умовах.

На думку E. V. Jensen, біологічні ефекти естрогену реалізуються через ядерні рецептори клітин. Сьогодні загальноприйнятою є думка, що естроген впливає в основному на репродуктивну функцію, процеси апоптозу, диференціації та інші життєво важливі показники гомеостазу клітин. В останні роки з'явилися повідомлення про його вплив на гастродуоденопротекцію. В експерименті встановлені мукозозахисні та кислотокоригувальні властивості естрогену [1]. Нормальний рівень естрогену в крові є кофактором безрецидивного перебігу ВХ [2].

На відміну від впливу власне естрогену роль його рецепторів у слизовій оболонці шлунка і ДПК не з'ясована. За Міжнародною номенклатурою ядерних рецепторів клітин (2006) та Комітету рецепторної номенклатури і класифікації ліків Міжнародного союзу загальної та клінічної фармакології, ядерні РЕ поділяють на дві групи: альфа—РЕ та бета—РЕ. Найбільш вивчені альфа—РЕ. Проте, є лише поодинокі дослідження щодо виявлення РЕ [3]. Так, вони знайдені у клітинах слизової оболонки при атрофічному гастриті та аденокарциномі шлунка. Отже, проблема спорідненості до РЕ у клітинах слизової оболонки шлунка і ДПК в умовах запалення, виразково-

Реферат

Вивчено експресію альфа—рецепторів естрогену (РЕ) за імуногістохімічним (ІГХ) маркуванням у клітинах слизової оболонки шлунка та дванадцятипалої кишки (ДПК) у пацієнтів при виразковій хворобі (ВХ) і без неї. У 4 пацієнтів (I група) виявлене ураження слизової оболонки шлунка і ДПК, вони оперовані з приводу кровотечі з гастродуоденальних виразок; у 3 пацієнтів (група II) ураження слизової оболонки шлунка і ДПК не спостерігали; у 4 пацієнток (група III, контрольна), діагностований рак грудної залози, відзначена позитивна реакція на альфа—РЕ. У групах I і II вивчали біоптати, взяті з ворота і дна шлунка, а також ампули ДПК, у групі III — з пухлини. У контрольній групі у біоптатах виявлене позитивне забарвлення ядер. У пацієнтів груп I і II експресія альфа—РЕ ядрами клітин не виявлена, проте, відзначали ділянки позитивного ІГХ забарвлення цитоплазми залозистих та стромальних клітин слизової оболонки досліджуваних відділів травного каналу. Позитивне ІГХ забарвлення цитоплазми щодо альфа—РЕ свідчить про чутливість до нього у нормі і при патології. Проте, достовірна різниця експресії альфа—РЕ ядрами клітин не встановлена. З метою доведення чи заперечення цієї гіпотези потрібні подальші клінічні та ІГХ дослідження.

Ключові слова: гастродуоденальні виразки; альфа—рецептори естрогену; чутливість до естрогену.

Abstract

Expression of alpha—receptors of estrogen (RE) in accordance to immunohistochemical (IHC) labeling in gastroduodenal mucosa cells was studied up in patients, suffering the ulcer disease and without it. In 4 patients (group I) a gastroduodenal mucosa affection was revealed, they were operated on for hemorrhage from gastroduodenal ulcers; in 3 patients (group II) gastroduodenal mucosa affection was not observed; in 4 patients (group III, control), a mammary gland cancer was diagnosed, a positive reaction on alpha—RE was noted. In groups I and II the biopsies were studied, obtained from pylorus and gastric fundus, as well as from duodenal ampula, and in a group III — obtained from the tumor. In a control group a positive labeling of nuclei was revealed in biopsies. In patients of groups I and II the alpha—RE expression by cellular nuclei was not revealed, but, the lots of positive IHC labeling of cytoplasm in glandular and stromal mucosal cells of the investigated gut were noted. Positive IHC labeling of cytoplasm for alpha—RE witnesses about sensitivity to them in norma and pathological processes. But, a trustworthy difference of alpha—RE expression by cellular nuclei was not noted. For confirmation or denial of this hypothesis further clinical and IHC investigations are needed.

Key words: gastroduodenal ulcers; alpha—receptors of estrogen; sensitivity to estrogen.

го процесу та кровотечі, що частіше виявляють у хворих за наявності гастродуоденальних виразок, є актуальною як у теоретичному, так і практичному плані.

Мета роботи: з використанням ІГХ дослідження вивчити експресію

альфа—РЕ слизової оболонки шлунка і ДПК у пацієнтів при ВХ, ускладненій кровотечею, в інтактній слизовій оболонці та в чутливих до альфа—РЕ клітинах.

Вирішення цієї проблеми, на нашу думку, сприятиме фармакологіч-

ному "керуванню" (повна, часткова чи опосередкована блокада) рецепторами в чутливих до естрогену клітинах. З огляду на це, виявлення РЕ в ураженій слизовій оболонці шлунка і ДПК надасть перспективу медикаментозного цілеспрямованого лікування пацієнтів з приводу ВХ, ускладненої кровотечею.

МАТЕРІАЛИ І МЕТОДИ ДОСЛІДЖЕННЯ

ІГХ дослідження проведені в 11 хворих, розподілених на 3 групи. У 4 пацієнтів (група I) виявлене ураження слизової оболонки шлунка і ДПК, вони оперовані з приводу кровотечі на тлі гастродуоденальних виразок. У 3 пацієнтів (група II) зміни слизової оболонки не виявлені. У 4 пацієнток (група III, контрольна) відзначений альфа-РЕ—позитивний рак грудної залози. Для проведення ІГХ досліджень забирали біоптати з воротаря і дна шлунка, а також ампули ДПК. Біоптати вивчали у Науковому центрі патоморфологічних досліджень кафедри патологічної анатомії.

В групі I було 3 жінки та 1 чоловік, вік хворих від 24 до 70 років. За даними клінічних та ендоскопічних досліджень, у хворих відзначали рецидивну кровотечу гострого типу (клас F1a—b за Форестом), рефрактерну до консервативних засобів гемостазу. В усіх виконане невідкладне оперативне втручання з викорис-

танням верхньої середньої лапачотомії. Під час операції виявлені множинні ерозії шлунка та виразки ампули ДПК. Здійснене прошивання ерозій, ускладнених кровотечею, та економне висічення виразки. У ранньому післяопераційному періоді рецидивів не було. Пацієнти виписані у задовільному стані.

В групі II вік хворих від 56 до 73 років, в усіх виявлена гостра серцево—судинна недостатність, що спричинило їх смерть. Під час патологоанатомічного дослідження ураження слизової оболонки шлунка і ДПК не виявлене.

У контрольній групі вік пацієнток від 40 до 63 років, у них діагностований рак грудної залози, біоптати забирали з пухлини.

ІГХ дослідження включало проведення двоступеневої непрямой реакції за формулою: дослідний тканинний антиген (біоптат)+ первинне антитіло + вторинне антитіло. Дослідження проводили за протоколом виробника антитіл Thermo Fisher Scientific (Фремонт, США). Отриманий матеріал протягом 24 год фіксували у 10% розчині нейтрального формаліну, виготовляли парафінові блоки. Зрізи товщиною 4—5 мкм зневоднювали у спиртах зростаючої концентрації.

ІГХ реакцію проводили у два етапи. Першим етапом здійснювали інкубування з первинними моноклональними антитілами кроля у

розведенні 1:100 (клон SP1, білок з молекулярною масою 67 кДа) протягом 30 хв при температурі 37°C; другим — інкубування з вторинними моноклональними антитілами у розведенні 1:100 (Quanto, Thermo Fisher Scientific, США) протягом 30 хв при температурі 37°C. Як хромоген використовували діамінобензидин при температурі 37°C протягом 10 хв з дофарбовуванням негативним пофарбованим ядром гематоксилином Майєра. Візуалізацію зразків проводили у системі UltraVision ONE HRP Polymer (Thermo Fisher Scientific, США). Отримані результати оцінювали за якісним експертним висновком: позитивна, негативна або суперечлива реакція.

РЕЗУЛЬТАТИ ТА ЇХ ОБГОВОРЕННЯ

За даними гістологічного дослідження біопсійного матеріалу слизової оболонки шлунка у пацієнтів групи I виявлені дистрофічні та некробіотичні зміни епітелію залоз, ознаки хронічного запалення. Спостерігали метаплазію епітелію за тонко— і товстокишковим типом. Запальний інфільтрат змішаний лімфо—гістіоцитарний, локалізувався переважно між залозами, в яких виявлені поодинокі лімфоцити. Кишкову метаплазію залозистого епітелію внаслідок хронічного запального процесу найбільш часто виявляли у слизовій

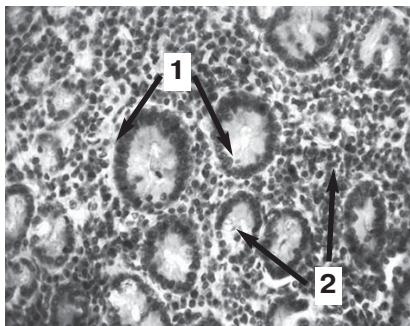


Рис. 1.
ІГХ дослідження експресії альфа-РЕ. Слизова оболонка воротаря шлунка. ВХ, хворий 24 років. Дофарбовування гематоксилином Майєра. Зб. $\times 400$.
1 - ядра епітелію залоз не пофарбовані; 2 - цитоплазма клітин з відкладенням діамінобензидину.

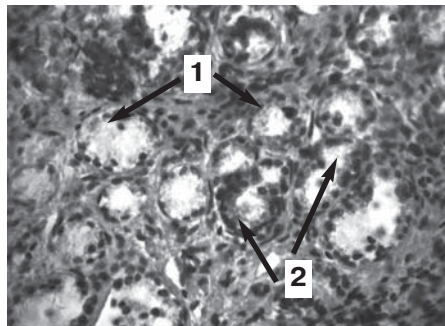


Рис. 2.
ІГХ дослідження експресії альфа-РЕ. Слизова оболонка воротаря шлунка. Хвора віком 54 років. Дофарбовування гематоксилином Майєра. Зб. $\times 400$.
1 - ядра епітелію залоз не забарвлені; 2 - цитоплазма клітин з відкладенням діамінобензидину.

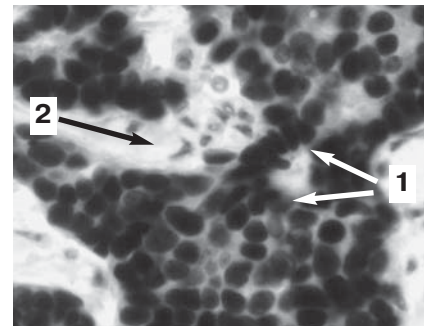


Рис. 3.
ІГХ дослідження експресії альфа-РЕ. Хвора на рак грудної залози віком 63 років. Зб. $\times 400$.
1 - ядра епітелію залоз (позитивна реакція); 2 - цитоплазма клітин (негативна реакція).

оболонці ворота шлунка. Відзначали виразку або ерозію слизової оболонки шлунка, що супроводжувалася кровотечею. В уражених ділянках слизової оболонки шлунка пацієнтів групи I виявляли склеротичні зміни, гіаліноз, відкладання фібрину.

За даними ІГХ дослідження у групі I не спостерігали експресію альфа—PE ядрами клітин слизової оболонки ворота та дна шлунка. Позитивно забарвлені ядра не виявлені і в епітелію слизової оболонки ДПК. Такі результати відзначали як у чоловіків, так і жінок. Відкладення хромогену діамінобензидину спостерігали переважно у цитоплазмі клітин епітелію, зокрема, в мукоцитах та клітинах міжзалозистої стромы (рис. 1).

У групі II досліджували слизову оболонку шлунка і ДПК жінок віком від 56 до 73 років, які померли, без патологічних змін травного каналу. За даними гістологічного дослідження слизова оболонка була звичайної будови з деякими віковими змінами: зменшенням кількості залоз, збільшенням об'єму стромального компоненту, стоншенням слизової оболонки та підслизового прошарку. За результатами ІГХ дослідження не виявлена експресія альфа—PE ядрами клітин, проте, спостерігали накопичення діамінобензидину у цитоплазмі клітин (рис. 2).

Таким чином, у хворих груп I і II забарвлення альфа—EP слизової

оболонки шлунка і ДПК не виявлене, що дало підстави вважати реакцію фарбування ядер клітин негативною. Разом з тим, у цитоплазмі відзначали накопичення діамінобензидину, що трактували як суперечливу реакцію.

В усіх зразках, взятих у пацієнок групи III, виявлені пухлинні клітини епітелію залоз з ядерною експресією альфа—PE (рис. 3). У цитоплазмі клітин пухлини реакція негативною.

Отже, у хворих груп I і II не виявлено експресію альфа—PE ядрами клітин. Деякі автори вважають цитоплазматичні та мембранні реакції антитіла до альфа—PE артефактом [4]. Проте, понад 50% білків PE містяться саме у цитоплазмі, що доведено шляхом електрофорезу [5]. Позитивне забарвлення цитоплазми у нашому дослідженні швидше свідчить про експресію PE у цю зону клітин. Більш того, використання новітніх ДНК—технологій, а саме ланцюгової реакції з полімеразою, імунофлуоресценції, вестерн—блоту підтверджує локалізацію PE на мембранах клітин, у цитоплазмі та мітохондріях [6, 7].

З іншого боку, при ВХ встановлено метаплазію епітелію слизової оболонки шлунка за тонко—та товстокишковим типом. При цьому суттєво збільшується кількість келихоподібних клітин, що містять багато слизу. Слиз адсорбує діамінобензидин, що може зумовити позитив-

ну реакцію на альфа—PE, а це може навести на думку, що позитивна реакція на PE є неспецифічною.

Таким чином, можна припустити, що при виразковій кровотечі епітеліоцити втрачають чутливість до естрогенів у ядрі, а в цитоплазмі така чутливість з'являється. Це може бути зумовлене гіпоксією, фармакологічними, токсичними та ятрогенними впливами [8 — 10].

З клінічної точки зору, PE повинні міститися у слизовій оболонці шлунка і ДПК, проте, за результатами ІГХ дослідження в одних спостереженнях це підтверджується, в інших — дані суперечливі.

За даними проведених досліджень є всі підстави вважати, що клітини (епітеліоцити) слизової оболонки шлунка і ДПК містять альфа—PE, які можуть локалізуватися або в ядрах клітин, або в цитоплазмі. Причини цього поки не встановлені.

Перспективи подальших досліджень.

Вивчення альфа—PE слизової оболонки слід продовжити з використанням клінічних та імунологічних методів.

Підтвердженням існування у слизовій оболонці чутливих до естрогену рецепторів на практиці може бути застосування препаратів естрогену у пацієнтів обох статей, що є найбільш достовірним тестом.

ЛІТЕРАТУРА

1. Estrogen regulation of duodenal bicarbonate secretion and sex-specific protection of human duodenum / B. Tuo, G. Wen, J. Wei [et al.] // *Gastroenterology*. — 2011. — Vol. 141, N 3. — P. 854 — 863.
2. Функциональное состояние гипоталамо—гипофизарно—гонадной системы у больных язвенной болезнью двенадцатиперстной кишки / С. В. Дударенко, Ю. С. Малов, В. А. Карлов, В. Н. Кулыга // *Клин. медицина*. — 1990. — Т. 68, № 3. — С. 93 — 96.
3. Expression profile and prognostic role of sex hormone receptors in gastric cancer / L. Gan, J. He, X. Wen [et al.] // *B. M. C. Cancer*. — 2012. — Vol. 2, N 12. — P. 1 — 10.
4. Петров С. В. Руководство по иммуногистохимической диагностике опухолей человека; под ред. С. В. Петрова, Н. Т. Райхлина. — Казань, 2012. — 4—е изд. — 624 с.
5. Subcellular distribution, properties and interrelationship of oestrogen receptors in endometrium and other target tissues / P. Jungblut, N. Hekim, H. Mayer [et al.] // *J. Clin. Chem. Clin. Biochem.* — 1983. — Vol. 21. — P. 473 — 480.
6. 17 β —Estradiol stimulates the translocation of endogenous estrogen receptor α at the plasma membrane of normal anterior pituitary cells / S. Gutierrez, L. D. Sosa, J. P. Petit [et al.] // *Mol. Cell. Endocrinol.* — 2012. — Vol. 355, N 1. — P. 169 — 179.
7. Vasconsuelo A. Actions of 17 β —estradiol and testosterone in the mitochondria and their implications in aging / A. Vasconsuelo, L. Milanesi, R. Boland // *Ageing Res. Rev.* — 2013. — Vol. 12, N 4. — P. 907 — 917.
8. Tissue heterogeneity of immunohistochemically detected estrogen receptor. Implications for image analysis quantification / L. J. Layfield, E. Saria, E. E. Mooney [et al.] // *Am. J. Clin. Pathol.* — 1998. — Vol. 110, N 6. — P. 758 — 764.
9. Dabbs D. J. Diagnostic immunohistochemistry / D. J. Dabbs. — N. Y.: Churchill Livingstone, 2002. — 523 p.
10. Schmitt E. Assaying the estrogenicity of phytoestrogens in cells of different estrogen sensitive tissues / E. Schmitt, W. Dekant, H. Stopper // *Toxicol. In Vitro*. — 2001. — Vol. 15, N 4 — 5. — P. 433 — 439.