

УДК 616.12-005.8-092.4:57.086.3:616-001.18:611.018.013.393

А.В. Трофимова<sup>1</sup>, Н.А. Чиж<sup>2\*</sup>, И.В. Белочкина<sup>2</sup>, Л.Н. Марченко<sup>2</sup>,  
Т.П. Говоруха<sup>2</sup>, Н.В. Репин<sup>2</sup>, Б.П. Сандомирский<sup>2</sup>

## Ультраструктура кардиомиоцитов крыс с экспериментальным инфарктом миокарда после проведения терапевтической гипотермии и введения мезенхимальных стромальных клеток

UDC 616.12-005.8-092.4:57.086.3:616-001.18:611.018.013.393

A.V. Trofimova<sup>1</sup>, N.A. Chizh<sup>2\*</sup>, I.V. Belochkina<sup>2</sup>,  
L.N. Marchenko<sup>2</sup>, T.P. Govorukha<sup>2</sup>, N.V. Repin<sup>2</sup>, B.P. Sandomirsky<sup>2</sup>

## Cardiomyocyte Ultrastructure of Rats With Experimental Myocardial Infarction After Therapeutic Hypothermia and Mesenchymal Stromal Cell Administration

**Реферат:** Исследованы ультраструктурные изменения в кардиомиоцитах при развитии некроза и ремоделировании сердца крыс с экспериментальным инфарктом миокарда (ИМ) после индукции терапевтической гипотермии и введения аллогенных мезенхимальных стромальных клеток (МСК). Инфаркт моделировали путем перевязки левой коронарной артерии. Терапевтическую гипотермию проводили в холодильной камере в течение 60 мин при температуре кожи воротниковой зоны 4°C. Суспензию аллогенных криоконсервированных МСК плаценты с концентрацией  $1,2 \times 10^6$  кл/мл вводили внутривенно однократно. В группах животных с введением МСК и сочетанным применением МСК и гипотермии на фоне ИМ были выявлены нормализация структуры митохондрий, появление мелких плотных митохондрий, наличие большого количества гранул гликогена, что свидетельствует о достаточном поступлении в кардиомиоциты кислорода и активизации синтетических процессов на фоне улучшения микроциркуляции под влиянием факторов МСК. Сочетание терапевтической гипотермии с введением МСК на фоне ИМ в большей степени способствовало активации компенсаторно-регенераторных процессов в кардиомиоцитах.

**Ключевые слова:** экспериментальный инфаркт миокарда, терапевтическая гипотермия, мезенхимальные стромальные клетки, ультраструктура, митохондрии.

**Реферат:** Досліджено ультраструктурні зміни в кардіомиоцитах при розвитку некрозу і ремодельованні серця щурів з експериментальним інфарктом міокарда (ІМ) після індукції терапевтичної гіпотермії та введення алогенних мезенхімальних стромальних клітин (МСК). Інфаркт моделювали шляхом перев'язки лівої коронарної артерії. Терапевтичну гіпотермію проводили в холодовій камері протягом 60 хв при температурі шкіри комірцевої зони 4°C. Суспензію алогенних криоконсервованих МСК плаценти з концентрацією  $1,2 \times 10^6$  кл/мл вводили внутрішньовенно одноразово. У групах тварин з введенням МСК і сумісним застосуванням МСК і гіпотермії на тлі ІМ були виявлені нормалізація структури мітохондрій, поява дрібних щільних мітохондрій, наявність великої кількості гранул глікогену, що свідчить про достатнє надходження у кардіомиоцитів кисню і активізацію синтетичних процесів на тлі поліпшення мікроциркуляції під впливом факторів МСК. Поєднання терапевтичної гіпотермії з введенням МСК на тлі ІМ більшою мірою сприяло активації компенсаторно-регенераторних процесів у кардіомиоцитах.

**Ключові слова:** експериментальний інфаркт міокарда, терапевтична гіпотермія, мезенхімальні стромальні клітини, ультраструктура, мітохондрії.

**Abstract:** We studied the ultrastructural changes in cardiomyocytes during necrosis development and re-modelling of the rat heart following experimental myocardial infarction (MI) and performing therapeutic hypothermia and administration of allogeneic mesenchymal stromal cells (MSCs). The infarction was provoked via ligation of left coronary artery. Therapeutic hypothermia was performed in cold chamber for 60 min achieving 4°C skin temperature in the collar zone. The suspension of allogeneic cryopreserved MSCs of placenta with  $1.2 \times 10^6$  cells/ml concentration was intravenously administered. In the animals with MI treated with MSCs and a combination of MSCs and hypothermia we revealed the normalization of mitochondrial structure, appearance of small dense mitochondria, the presence of a large number of glycogen granules, testifying thereby to a sufficient oxygen supply into cardiomyocytes and activation of synthetic processes together with improved microcirculation under MSCs factors. The combination of therapeutic hypothermia with MSCs administration at the background of MI largely promoted the activation of compensatory-regenerative processes in cardiomyocytes.

**Key words:** experimental myocardial infarction, therapeutic hypothermia, mesenchymal stromal cells, ultrastructure, mitochondria.

<sup>1</sup>Харьковский национальный университет им. В.Н. Каразина, г. Харьков

<sup>2</sup>Отдел экспериментальной криомедицины, Институт проблем криобиологии и криомедицины НАН Украины, г. Харьков

\*Автор, которому необходимо направлять корреспонденцию:

ул. Переяславская, 23, г. Харьков, Украина 61016;  
тел.: (+38 057) 373-74-35, факс: (+38 057) 373-59-52,  
электронная почта: n.chizh@ukr.net

Поступила 13.02.2017

Принята в печать 24.07.2017

<sup>1</sup>V.N. Karazin Kharkiv National University, Kharkiv, Ukraine

<sup>2</sup>Department of Experimental Cryomedicine, Institute for Problems of Cryobiology and Cryomedicine of the National Academy of Sciences of Ukraine, Kharkiv, Ukraine

\*To whom correspondence should be addressed:

23, Pereyaslavskaya str., Kharkiv, Ukraine 61016;  
tel.: +380 57 373 7435, fax: +380 57 373 5952,  
e-mail: n.chizh@ukr.net

Received February, 13, 2017

Accepted July, 24, 2017

Инфаркт миокарда (ИМ) – одна из острых и тяжелых форм проявления ишемической болезни сердца. В Украине частота распространения данного заболевания в год достигает 50 000, при этом ИМ является причиной инвалидности более чем у 50% больных и приводит к смертельному исходу в 13% случаев [5].

Фармакологические препараты кардиотропного действия и медицинские интервенции (стентирование, аортокоронарное шунтирование и трансплантация сердца), являющиеся распространенными современными методами лечения больных с сердечно-сосудистыми заболеваниями, не всегда эффективны и доступны.

В настоящее время с целью защиты клеток сердца и головного мозга от кислородного голодания в условиях острой коронарной и мозговой недостаточности активно используется терапевтическая гипотермия (ТГ), которая внесена ведущими медицинскими организациями мира в протоколы сердечно-легочной реанимации при острых ишемических состояниях [20, 22]. Эффективность ТГ проявляется в уменьшении размера зоны ИМ и напрямую связана с сокращением продолжительности нормотермической ишемии, торможением метаболизма и использования энергии, а также с активацией путей передачи сигналов «выживаемости» (*survival signalling*) [23]. Успешному протеканию постинфарктного периода способствуют мероприятия по улучшению кровоснабжения и стимуляции репаративных процессов в миокарде. В последние годы открываются новые возможности применения донорских, в том числе мезенхимальных стромальных клеток (МСК), как способа восстановления функций поврежденных органов [19]. Использование МСК при лечении ИМ, вероятнее всего, обусловлено их паракринным эффектом на клетки реципиента. Мезенхимальные стромальные клетки секретируют многочисленные цитокины и ростовые факторы, стимулирующие выживание, ангиогенез, рост и дифференцировку клеток в зоне ИМ, включая резидентные сердечные стволовые клетки [6, 7, 20, 21].

Сочетание факторов ТГ и МСК может обеспечить более высокий лечебный эффект при ИМ. Для понимания механизмов действия изучаемых факторов и их комбинации целесообразно исследование структурных изменений мышечных волокон в сохранившейся части миокарда. Состояние ультраструктурных компонентов кардиомиоцитов в перинфарктной и отдаленной от очага повреждения зонах может свидетельствовать о степени активации компенсаторно-приспособительных механизмов сердца в процессе его ремоделирования [16].

В связи с этим целью работы было оценить влияние терапевтической гипотермии и введения

Myocardial infarction (MI) is one of the acute and severe forms of ischemic heart disease. This disease incidence reaches 50,000 annually in Ukraine, causes disability in more than 50% of patients and death in 13% of cases [10].

Cardiotropic drugs and medical interventions (stenting, coronary artery bypass grafting and heart transplantation) are currently the routine therapeutic methods in patients with cardiovascular diseases, however, not always efficient.

In order to protect the heart and brain cells against oxygen starvation under acute coronary and cerebral insufficiency therapeutic hypothermia (TH) is often used nowadays, and is included into the cardiopulmonary resuscitation protocols during acute ischemic states by the world's leading healthcare organizations [8, 13]. The TH efficiency is manifested in MI zone reduction and is directly associated with a decreased normothermic ischemia duration, inhibited metabolism, as well as with the 'survival signalling' activation [18]. Successful recovery in post-infarction period is promoted by measures directed to blood supply improvement and stimulation of reparative processes in myocardium. The new opportunities for using the donor cells including mesenchymal stromal ones (MSCs) were discovered recently as a way to restore functions in injured organs [1]. The use of MSCs for MI therapy is most likely stipulated by their paracrine effect on recipient's cells. Mesenchymal stromal cells secrete numerous cytokines and growth factors, stimulate the survival, angiogenesis, growth and differentiation of cells in MI zone, including resident cardiac stem cells [1, 9, 11, 12].

The combination of TH and MSCs may provide a higher therapeutic effect during MI. It is expedient to investigate the structural changes of muscle fibres in a preserved part myocardium in order to gain insight into the mechanisms of action manifested by the mentioned factors and their combination. The state of ultrastructural components of cardiomyocytes in perinfarction zone and the areas distant from the lesion may show the activity of compensatory-adaptive mechanisms of heart during its remodelling [4].

Accordingly, the research aim was to assess the effect of therapeutic hypothermia and allogeneic mesenchymal stromal cell administration on ultrastructural changes in cardiomyocytes in experimental myocardial infarction.

## Materials and methods

The research was performed in accordance with the principles of bioethics stated in the Law of Ukraine 'On the Prevention of Cruelty to Animals' (№ 1759 of December 15, 2009) and agreed to the provisions of European Convention for the Protection of Vertebrate Animals Used for Experimental and Other Scientific

аллогенных мезенхимальных стромальных клеток на ультраструктурные изменения в кардиомиоцитах при экспериментальном инфаркте миокарда.

### Материалы и методы

Работа выполнена в соответствии с принципами биоэтики, изложенными в Законе Украины «Про захист тварин від жорстокого поводження» (№ 1759 от 15.12.2009) и согласованными с положениями «Европейской конвенции о защите позвоночных животных, используемых для экспериментальных и других научных целей» (Страсбург, 1986).

Эксперимент выполняли на 60 белых беспородных 6-месячных крысах-самцах массой 250–300 г, содержащихся в стандартных условиях вивария.

Инфаркт миокарда моделировали путем перевязки нисходящей ветви *a. coronaries sinistra* на границе верхней и средней трети сосуда [18]. Для подтверждения диагноза проводили электрокардиографическое (ЭКГ) исследование на аппаратно-программном комплексе «Поли-Спектр 8/В» («НейроСофт», Россия) в стандартных I, II, III и дополнительных avL-, avR- и avF-отведениях. Запись ЭКГ осуществляли в условиях, максимально приближенных к свободному поведению животных [17]. На первые сутки после операции на ЭКГ крыс отмечали появление глубокого зубца Q в I, II, avL-отведениях, что свидетельствовало о формировании распространенного переднебокового инфаркта миокарда.

Терапевтическую гипотермию проводили в холодильной камере в течение 60 мин. Локальная температура кожи воротниковой зоны поддерживалась на уровне 4°C, при этом ректальная и тимпаническая температуры снижались до 30°C. Суспензию аллогенных криоконсервированных МСК плаценты с концентрацией  $1,2 \times 10^6$  кл/мл однократно вводили через *v. saphena magna*. Мезенхимальные стромальные клетки плаценты крыс получали и фенотипировали по методике Г.М. Свитиной и соавт. [9]. Принцип получения МСК плаценты основан на возможности миграции клеток из фрагментов ворсинчатой ткани плаценты при культивировании в среде, способствующей выселению клеток на поверхность культурального флакона. При достижении 90% конфлуэнтности монослоя клетки снимали с субстрата для последующего пересева. В работе использовали клетки 3–4-го пассажей.

Все животные после моделирования ИМ были разделены на 4 группы по 15 в каждой: 1 (контроль) – экспериментальный ИМ без лечения; 2 – индукция ТГ сразу после моделирования ИМ; 3 – введение МСК на фоне ИМ; 4 – сочетанное применение ТГ и МСК на фоне ИМ. Группу нормы составили 15 крыс.

Purposes (Strasbourg, 1986). The experiment was performed in 60 white outbred 6-month-old male rats weighing 250–300 g housed at the animal facility.

Myocardial infarction was caused via ligation of descending branch of *a. coronaries sinistra* at the boundary of upper and middle third of the vessel [3]. To confirm the diagnosis, an electrocardiographic study (ECG) was performed with the Poly-Spectrum 8/V hardware-software complex (NeuroSoft, Russia) in standard I, II, III and additional avL, avR and avF leads. The ECG was recorded under conditions which were as close as possible to free animal behaviour [5]. Deep Q wave was found in I, II, avL leads in the ECG of rats to day 1 after surgery, indicating thereby the formation of extensive anterolateral myocardial infarction.

Therapeutic hypothermia was performed in a cold chamber for 60 min. Local skin temperature of collar zone was maintained at 4°C, while the rectal and tympanic ones were reduced down to 30°C. The suspension of allogeneic cryopreserved placental MSCs with  $1.2 \times 10^6$  cells/ml concentration was once administered via *v. saphena magna*. Mesenchymal stromal cells of rat placenta were derived and phenotyped by the method of G.M. Svetina et al. [17]. The principle of placental MSCs procurement is based on the possibility of cell migration from the fragments of placental villous tissue on culture flask surface during cultivation in the special medium, facilitating the process. When reaching a 90% confluence of monolayer, the cells were detached from the substrate for further reinoculation. The cells of passages 3 and 4 were used in the research.

All the animals after MI simulation were divided into 4 groups of 15 in each: 1 (control) – experimental MI with no therapy; 2 – TH induction right after MI simulation; 3 – MSCs administration at the background of MI; 4 – combined application of TH and MSCs at the background of MI. The group of the norm comprised 15 rats.

Myocardial tissue of left ventricular was taken for study on day 7 after MI simulation. Tissue fragments were fixed in a 2% solution of glutaraldehyde in phosphate buffer (pH 7.3–7.4), washed with phosphate buffer and postfixed in 1% solution of osmium tetroxide. After dehydration in alcohol solutions of ascending concentration, the tissue samples were embedded to Epon-Araldite mixture [21]. The ultrastructure of cardiomyocytes was studied using electron microscope PEM-125K with an accelerating voltage of 75 kV, equipped with the data recording and image analysis SAI-01A (SELMi, Ukraine) using CCD-camera DX-2 and corresponding software (Kappa, Germany).

Morphometric analysis of cardiomyocytes (specific volume of mitochondria in cardiomyocyte, average area of mitochondria and a number of cristae) was carried out using BioVision 4.0 software (West Medica,



Для исследования брали ткань миокарда левого желудочка на 7-е сутки после моделирования ИМ. Фрагменты ткани фиксировали в 2%-м растворе глутарового альдегида на фосфатном буфере (рН 7,3–7,4), отмывали фосфатным буфером и постфиксировали в 1%-м растворе четырехоксида осмия. После обезвоживания спиртами возрастающей концентрации образцы ткани пропитывали смесью эпон-аралдита [13]. Ультраструктуру кардиомиоцитов изучали с помощью электронного микроскопа «ПЭМ-125К» при ускоряющем напряжении 75 кВ, снабженного системой съемки и анализа изображения «САИ-01А» (АО «SELMИ», Украина) с использованием CCD-камеры «DX-2» и пакета программ фирмы «Карра» (Германия).

Морфометрический анализ кардиомиоцитов (удельный объем митохондрий в кардиомиоците, средняя площадь митохондрий и количество крист в них) проводили, используя программу «BioVision 4.0» («West Medica», Австрия), универсальный критерий значимости Манна-Уитни и программу «SPSS Statistics 17.0» («IBM SPSS Inc.», США) [1].

### Результаты и обсуждение

В сердечной мышце интактных животных выявлялись транзиторные полнокровные капилляры, ориентированные вдоль и поперек мышечных волокон. Мелкие обменные капилляры располагались в непосредственной близости от кардиомиоцитов. В цитоплазме кардиомиоцитов четко определялись параллельно расположенные миофибриллы, имеющие типичное строение и объединенные анастомозами в непрерывную сеть. Их саркомеры содержали электронно-темные А-диски, состоящие из толстых филаментов, посередине которых находились Z-полосы (рис. 1.).

Кардиомиоциты образовывали между собой контакты – вставочные диски, поперечные участки которых состояли преимущественно из десмосомоподобных и нескольких щелевых контактов, а продольные участки имели обширные щелевые контакты (рис. 1, А).


Ядра кардиомиоцитов имели удлиненную форму и были ориентированы вдоль направления мышечных волокон. Для ядрышек глобулярно-фибрилярной природы была характерна повышенная электронная плотность. Умеренно волнистая ядерная мембрана образовывала единичные инвагинации. Гетерохроматин распределялся преимущественно вдоль ядерной мембраны, отдельные его глыбки разной величины хаотично располагались в кариоплазме (рис. 1, В). В цитоплазме миоцитов наблюдались рибосомы, полисомы и многочисленные гранулы гликогена. Комплекс Гольджи был представлен параллельно ориентированными мембранами, окруженными большим

Austria), Mann-Whitney U-test and SPSS Statistics 17.0 software (IBM SPSS Inc., USA) [2].

### Results and discussion

In cardiac muscle of intact animals we have revealed the transient full-blooded capillaries, oriented along and across muscle fibres. The small exchange capillaries were located in close proximity to cardiomyocytes. Cytoplasm of cardiomyocytes contained the parallel myofibrils with a typical structure combined by anastomoses into a continuous network. The sarcomeres comprised electron-dark A-disks consisting of thick filaments intercalated by Z-bands (Fig. 1).

Cardiomyocytes had the contacts in terms of intercalated disks, the transverse sites of which consisted



**Рис. 1.** Ультраструктура фрагментов кардиомиоцитов интактной крысы: **А** – продольный участок вставочных дисков; **В** – фрагмент цитоплазмы кардиомиоцита; GJ – щелевые контакты; Mf – миофибриллы; N – ядро; M – митохондрии; GC – комплекс Гольджи; G – гликоген.

**Fig. 1.** Ultrastructure of cardiomyocyte fragments of intact rat: **A** is longitudinal section of intercalated discs; **B** is cytoplasm fragment of cardiomyocyte; GJ denotes gap junctions; Mf shows myofibrils; N is nucleus; M is mitochondria; GC is Golgi complex; G is glycogen.

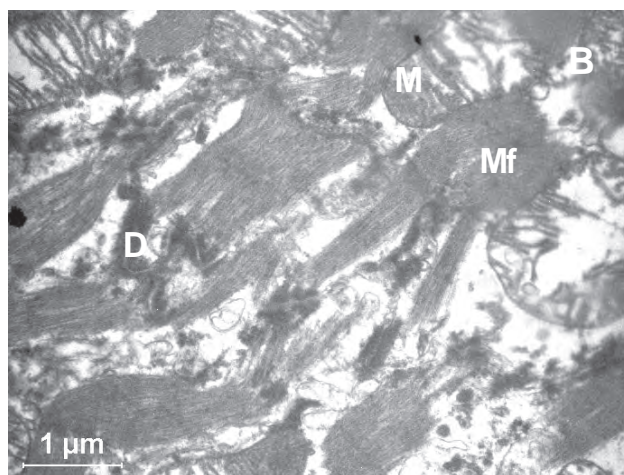
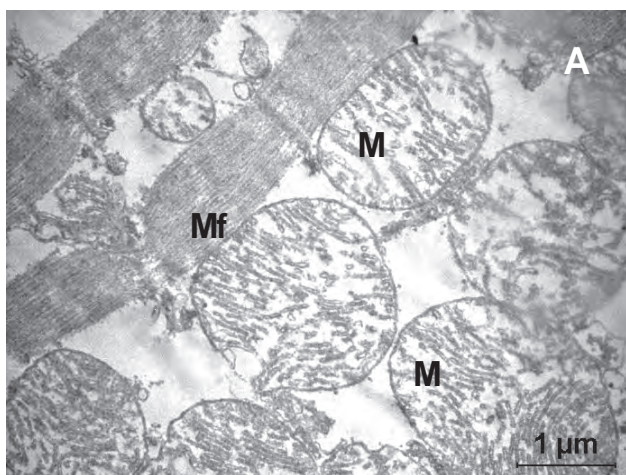
количеством мелких везикул (рис. 1, В). В саркоплазме кардиомиоцитов четко определялась зональность расположения комплексов митохондрий: возле ядер, между миофибриллами и под сарколеммой. Саркоплазматический ретикулум имел вид коротких цистерн, пузырьков и канальцев, расположенных вблизи ядра, между митохондриями или пучков миофибрилл.

Характерной особенностью ткани левого желудочка после перевязки левой коронарной артерии являлась мозаичность ультраструктурных изменений кардиомиоцитов. У животных группы 1 (ИМ) в периферическом участке зоны некроза миокарда выявлялись резкий отек основного вещества интерстиция, стаз эритроцитов в капиллярах, умеренное набухание эндотелиоцитов. Изменение ядер некоторых кардиомиоцитов проявлялось в увеличении складчатости кариолеммы. Кариоплазма становилась светлой и разреженной. Отек кариоплазмы сочетался с перераспределением хроматина. В гранулярных элементах определялись признаки маргинальной агрегации. В отечной цитоплазме обнаруживались набухшие митохондрии с просветленным матриксом и локальной деструкцией крист (рис. 2, А). Местами в очаге поражения между миофибриллами наблюдались скопление слипшихся органелл с разрушенной наружной оболочкой и их вакуольная трансформация (рис. 2, А). Нарушалась упорядоченность расположения канальцев саркоплазматической сети с их фрагментацией и набуханием. Аналогичные изменения наблюдались в структурах аппарата Гольджи. Гранулы гликогена элиминировали из гиалоплазмы кардиомиоцитов. Миофибриллы находились в

mainly of desmosome-like and several gap junctions, and longitudinal sites had extensive gap junctions (Fig. 1A).

The cardiomyocyte nuclei were elongated, and oriented along muscle fibers. The nucleoli of globular-fibrillar nature had an increased electron density. Moderately undulating nuclear membrane formed single invaginations. Heterochromatin was distributed mainly along the nuclear membrane, and its single lumps of different size were randomly located in karyoplasm (Fig. 1B). Myocyte cytoplasm contained ribosomes, polysomes and numerous glycogen granules. The Golgi complex was represented by parallel membranes surrounded by a large number of small vesicles (Fig. 1B). In sarcoplasm of cardiomyocytes we have clearly identified the zones reach on mitochondria clusters: near nuclei, between myofibrils and under sarcolemma. Sarcoplasmic reticulum appeared as short cisterns, vesicles and tubules, located near the nucleus, between mitochondria or myofibril bundles.

A characteristic feature of left ventricular tissue after left coronary artery ligation was the mosaic ultrastructural changes in cardiomyocytes. The peripheral site of myocardial necrosis zone in the group 1 (MI) animals had a sharp interstitial oedema, erythrocyte stasis in capillaries and moderate swelling of endotheliocytes. A change in nuclei of some cardiomyocytes was manifested in an increased folding of karyolemma. Karyoplasm became light and sparse. The oedema of karyoplasm was combined with chromatin redistribution. The signs of marginal aggregation were found in granular elements. The swollen mitochondria with clear matrix and focal destruction of cristae were found in edematous cytoplasm (Fig. 2A). Isolated aggre-



**Рис. 2.** Ультраструктура фрагментов кардиомиоцитов крыс в зоне инфаркта на 7-е сутки после перевязки левой коронарной артерии: **А** – набухание митохондрий и отек цитоплазмы; **В** – деструкция миофибрилл и митохондрий, разрушение десмосом; М – митохондрии; Мf – миофибриллы; D – десмосомы.

**Fig. 2.** Ultrastructure of fragments of rat's cardiomyocytes in the infarction area to day 7 after left coronary artery ligation: **A** – swelling of mitochondria and cytoplasmic edema; **B** – destruction of myofibrils and mitochondria, disintegration of desmosomes; M – mitochondria; Mf – myofibrils; D – desmosomes.



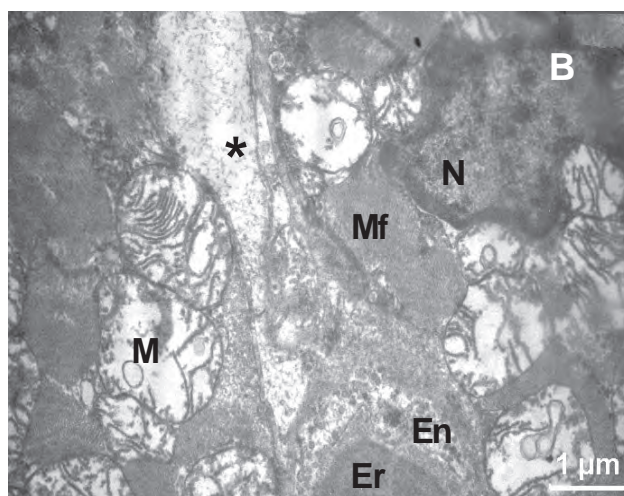
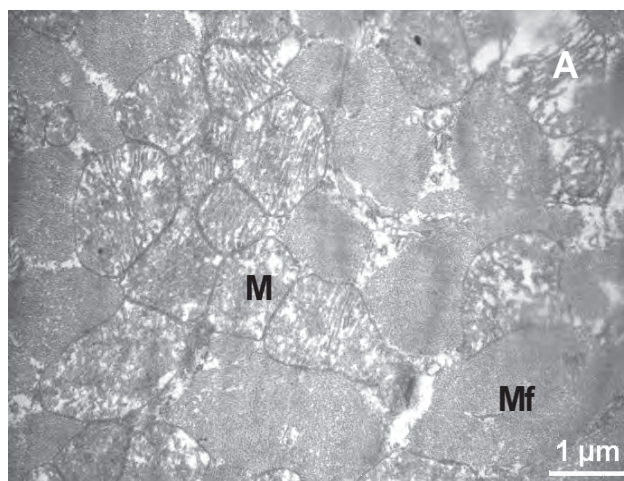
разных состояниях: в одних миоцитах они расслаблены, в других – выявлялись участки их сокращения. Обнаруживались также кардиомиоциты с грубыми нарушениями ультраструктуры, а именно: с признаками распада ядер, деструкцией миофибрилл и митохондрий, разрушением десмосом (рис. 2, В).

В зоне, удаленной от инфаркта, выделялись группы кардиомиоцитов, различающихся морфофункциональным состоянием. Ультраструктура части кардиомиоцитов была малоизмененной. Миофибриллы в таких клетках были умеренно сокращены и характеризовались хорошо выраженной поперечной исчерченностью. В саркомерах А-, Z-, Н-диски имели четкие контуры. Митохондрии и миофибриллы в цитоплазме таких мышечных клеток расположены преимущественно послойно. Они имели мелкогранулярный матрикс с четко выраженными кристами. Часть митохондрий были несколько набухшими с очаговыми просветлениями матрикса и редукцией крист, что свойственно ишемизированному миокарду [11]. Также определялись кардиомиоциты с гипертрофией митохондрий, которые заполняли межфибрилярное пространство, тесно прилегали друг к другу и характеризовались частичной дезориентацией крист (рис. 3, А). Местами наблюдалась везикуляция крист субсарколемальных митохондрий (рис. 3, В). В саркоплазматической сети было нарушено упорядоченное расположение канальцев, происходили их фрагментация и набухание. Деструктивные изменения ядра проявлялись в искажении его формы и расширении перинуклеарного пространства (рис. 3, В). Крупные глыбки гетерохроматина распределялись вдоль внутренней оболочки ядра.

Результаты анализа полутонких срезов миокарда левого желудочка крыс с ИМ и последующей ТГ (группа 2) показали, что в зоне, удаленной от инфаркта, происходили изменения микроциркуляторного русла, проявлявшиеся в неравномерном расширении капилляров и очаговом развитии сладж-феномена. Кардиомиоциты характеризовались мозаичностью ультраструктурных изменений органелл.

В изучаемой зоне миокарда преобладали ядра с мелкодисперсным хроматином. В ядрах части кардиомиоцитов отмечалась маргинация гетерохроматина, в других – наличие глубоких инвагинаций кариолеммы (рис. 4, А).

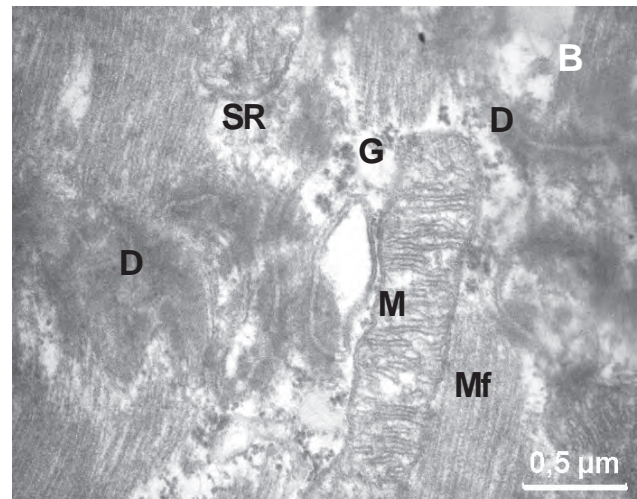
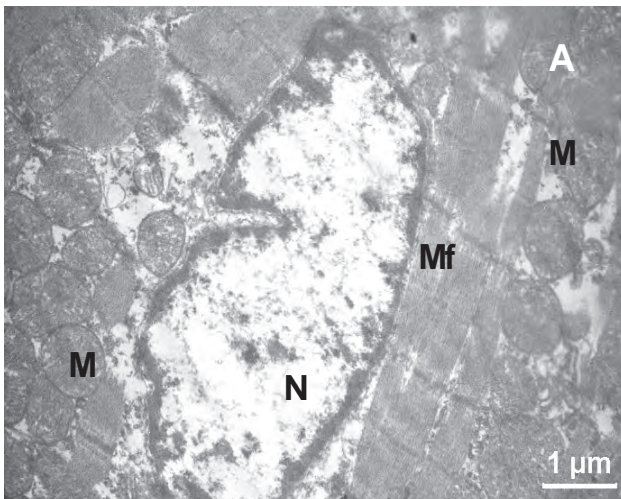
Необходимо отметить, что ультраструктура межклеточных контактов и десмосом практически была не изменена. В саркоплазме некоторых кардиомиоцитов наблюдались отложения гликогена. Можно предполагать, что ТГ, вследствие торможения метаболизма, препятствует истощению запасов гликогена (рис. 4, В).



**Рис. 3.** Ультраструктура фрагментов кардиомиоцитов крысы в удаленной от инфаркта зоне на 7-е сутки после перевязки левой коронарной артерии: **А** – гипертрофия митохондрий, слипание митохондрий, дезорганизация крист; **В** – везикуляция крист митохондрий; Mf – миофибриллы; M – митохондрии; Er – эритроцит в просвете капилляра; N – ядро кардиомиоцита; En – эндотелий; \* – межклеточное пространство.

**Fig. 3.** Ultrastructure of rat cardiomyocytes fragments in the zone distant from the infarction area to day 7 after left coronary artery ligation: **A** – hypertrophy and adhesion of mitochondria, cristae disorganization; **B** – vesiculation of mitochondrial cristae; Mf – myofibrils; M – mitochondria; Er – erythrocyte in lumen of capillary; N – nucleus of cardiomyocyte; En – endothelium; \* – intercellular space.

gates consisted of organelles with a destroyed external membrane and vacuolar transformation were observed in the lesion between myofibrils (Fig. 2A). The disordered arrangement of tubules of sarcoplasmic reticulum was found, as well as their fragmentation and swelling. Similar changes were observed in the Golgi apparatus structures. Glycogen granules were not present in the cardiomyocyte hyaloplasm. Different states of myofibrils was found: relaxed in some myocytes, and partially over contracted in others. Cardiomyocytes with crucial disorders in ultrastructure, namely with signs of nuclear



**Рис. 4.** Ультраструктура фрагментов кардиомиоцитов в удаленной от инфаркта зоне на 7-е сутки после перевязки левой коронарной артерии и индукции гипотермии: **A** – глубокая инвагинация кариолеммы; **B** – межклеточные контакты; **N** – ядро; **M** – митохондрии; **Mf** – миофибриллы; **D** – десмосомы; **SR** – саркоплазматический ретикулум; **G** – гранулы гликогена.

**Fig. 4.** Ultrastructure of fragments of cardiomyocytes in the zone distant from the infarction area to day 7 after left coronary artery ligation and hypothermia induction: **A** – deep invagination of karyolemma; **B** – intercellular contacts; **N** – nucleus; **M** – mitochondria; **Mf** – myofibrils; **D** – desmosomes; **SR** – sarcoplasmic reticulum; **G** – glycogen granules.

Митохондрии кардиомиоцитов после индукции гипотермии демонстрировали различные ультраструктурные изменения, которые в комплексе свидетельствовали об их напряженном функционировании, гипертрофии и гиперплазии. Большинство митохондрий имели хорошо очерченные внутренние и наружные мембраны. Кристы были плотно упакованы в электронно-светлом матриксе. В некоторых кардиомиоцитах наблюдалось значительное набухание митохондрий с локальной деструкцией крист, при этом форма органелл искажалась, они были плотно зажаты между миофибриллами (рис. 5, А). В периваскулярных кардиомиоцитах наблюдалась вакуольная трансформация митохондрий субсарколеммальной фракции, которые, как правило, наиболее чувствительны к гипоксии (рис. 5, В). Для некоторых кардиомиоцитов был характерен отек цитоплазмы с расширением и везикуляцией канальцев саркоплазматического ретикулума, а также наличием вакуолей среди митохондрий межфибриллярной фракции.



В ткани сердца после перевязки левой коронарной артерии с последующим введением МСК самостоятельно (группа 3) и в сочетании с гипотермией (группа 4) структура кардиомиоцитов также отличалась разнообразием. Наблюдались мышечные волокна как в сокращенном, так и в расслабленном состояниях. Наряду с кардиомиоцитами, имеющими нормальную структуру ядра и цитоплазмы (рис. 6, А), выявлялись клетки с деструктивными изменениями органелл на фоне внутриклеточного отека (рис. 6, В).

decay, destruction of myofibrils and mitochondria, disintegration of desmosomes were also found (Fig. 2B).

The zones distant from the infarction contained the groups of cardiomyocytes with different morphofunctional state. The ultrastructure of several cardiomyocytes was slightly modified. Myofibrils in these cells were moderately contracted and had distinct transverse banding. The sarcomeres had A-, Z-, H-disks with contrast contours. Mitochondria and myofibrils in cytoplasm of these muscle cells were mainly assembled to layers. They had fine-grained matrix with well-defined cristae. Some mitochondria were slightly swollen and showed focal clearance of matrix and reduced cristae, which was typical for ischemic myocardium [16]. The cardiomyocytes with mitochondrial hypertrophy were observed in an interfibrillar space, they were closely adhered together and had partially disordered cristae (Fig. 3A). Some subsarcolemmal mitochondria contained vesiculated cristae (Fig. 3B). Distribution of tubules in sarcoplasmic reticulum was disordered, their fragmentation and swelling was found. Destructive changes in nuclei were manifested in distortion of shape and expansion of perinuclear space (Fig. 3B). Large clumps of heterochromatin were distributed along the inner shell of nucleus.

The analysis of semi-thin sections of left ventricle myocardium in rats with MI and further TH (group 2) showed the changes in microcirculatory bed in the zone distant from the infarction, manifested in uneven expansion of capillaries and focal development of sludge phenomenon. Cardiomyocytes were characterised by mosaic ultrastructural changes in organelles.





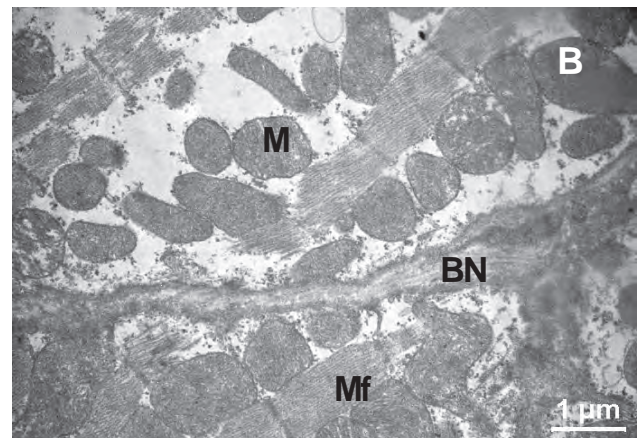
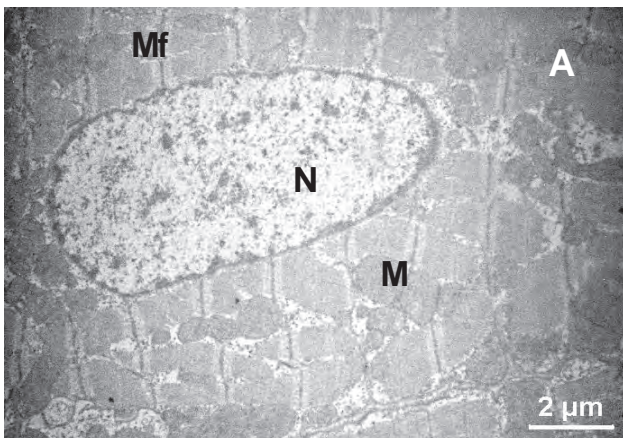
**Рис. 5.** Ультраструктура фрагментов кардиомиоцитов в удаленной от инфаркта зоне на 7-е сутки после перевязки левой коронарной артерии и индукции гипотермии: **A** – гипертрофия митохондрий; **B** – вакуоли среди митохондрий, отек цитоплазмы; M – митохондрии; Mf – миофибриллы; V – вакуоли.

**Fig. 5.** Ultrastructure of fragments of cardiomyocytes in the zone distant from the infarction area to day 7 after left coronary artery ligation and hypothermia induction: **A** – hypertrophy of mitochondria; **B** – vacuoles among mitochondria, cytoplasmic swelling; M – mitochondria; Mf – myofibrils; V – vacuoles.

Базальная мембрана и сарколемма в этих клетках сохранялись. Большинство ядер кардиомиоцитов имели ровный контур, крупные 1–2 ядрышка и светлую нуклеоплазму, заполненную в основном эухроматином. В то же время выявлялись единичные ядра с извилистым контуром, а также значительно набухшие ядра с поврежденной кариолеммой, возле которых наблюдались электронно-светлые участки цитоплазмы, свидетельствующие о внутриклеточном отеке. Состояние миофибрилл большинства кардиомиоцитов было близко к норме, что указывало на восстановление биомеханической

The nuclei with finely dispersed chromatin predominated in the studied zone of myocardium. In nuclei of some cardiomyocytes we noted the margination of heterochromatin, the deep invaginations of karyolemma were present in other ones (Fig. 4A).

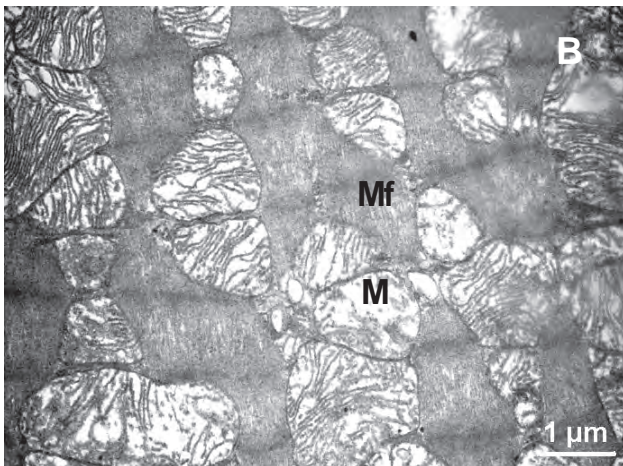
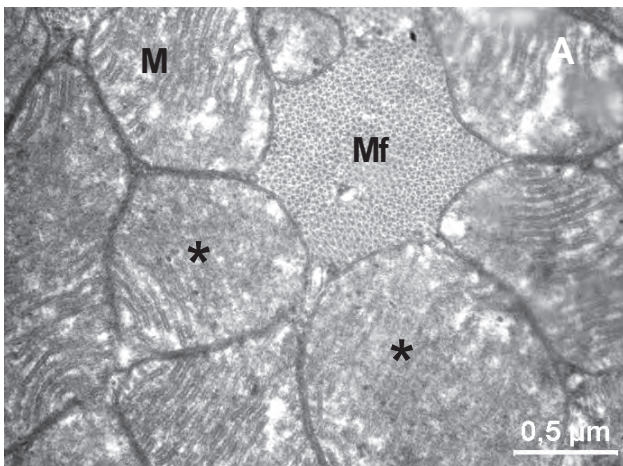
Of note is the fact that the ultrastructure of intercellular contacts and desmosomes remained almost unchanged. The glycogen deposits were observed in sarcoplasm of some cardiomyocytes. Thus we can suggest TH to prevent the glycogen depletion due to metabolism inhibition (Fig. 4B).



**Рис. 6.** Ультраструктура фрагментов кардиомиоцитов в удаленной от инфаркта зоне на 7-е сутки после перевязки левой коронарной артерии, индукции гипотермии и введения МСК: **A** – кардиомиоциты с нормальной ультраструктурой; **B** – кардиомиоциты с деструктивными изменениями миофибрилл; N – ядро; M – митохондрии; Mf – миофибриллы; BM – базальная мембрана.

**Fig. 6.** Ultrastructure of cardiomyocyte fragments in the zone distant from the infarction area to day 7 after ligation of left coronary artery, induction of hypothermia and introduction of MSCs: **A** – cardiomyocytes with normal ultrastructure; **B** – cardiomyocytes with destructive changes of myofibrils; N – nucleus; M – mitochondria; Mf – myofibrils; BM – basal membrane.





**Рис. 7.** Ультраструктура фрагментов кардиомиоцитов в удаленной от инфаркта зоне на 7-е сутки после перевязки левой коронарной артерии, индукции гипотермии и введения МСК: **А** – гипертрофия и локальная гомогенизация крист (\*); **В** – набухание митохондрий и деструкция крист; М – митохондрии; Мf – миофибриллы.

**Fig. 7.** Ultrastructure of cardiomyocyte fragments in the zone distant from the infarction area to day 7 after ligation of left coronary artery, induction of hypothermia and introduction of MSCs: **A** – hypertrophy and local homogenization of cristae (\*); **B** – swelling of mitochondria and destruction of cristae. M – mitochondria; MF – myofibrils.

архитектоники сердечной ткани и, видимо, на улучшение сократительной функции миокарда. Однако встречались миофибриллы с диссоциацией А- и I-дисков, вакуолизацией канальцев саркоплазматического ретикулума. Для митохондрий кардиомиоцитов была характерна разнообразная ультраструктура, при этом преобладали митохондрии увеличенных размеров с хорошо очерченными кристами. В некоторых митохондриях наблюдались локальная гомогенизация крист (рис. 7, А), изменение формы, просветление матрикса и локальная деструкция крист (рис. 7, В). Обнаруживались также митохондрии с везикулярными кристами.

Mitochondria of cardiomyocytes after hypothermia induction showed different ultrastructural changes, which together testified to their intensive function, hypertrophy and hyperplasia. Most mitochondria had well-defined internal and external membranes. The cristae were tightly packed in an electron-light matrix. Some cardiomyocytes contained significantly swelled mitochondria with focal destruction of cristae, the shape of organelles was distorted, they were tightly clutched between myofibrils (Fig. 5A). In perivascular cardiomyocytes we observed a vacuolar transformation of mitochondria of subsarcolemmal fraction, which, as a rule, were most sensitive to hypoxia (Fig. 5B). Some cardiomyocytes were characterized by swelled cytoplasm with expanded and vesiculated tubules of sarcoplasmic reticulum, as well as by the presence of vacuoles between mitochondria of interfibrillar fraction.

Heart tissue after left coronary artery ligation and subsequent administration of MSCs (group 3) or combined with hypothermia (group 4) contained cardiomyocytes of various structure differed in variety. There were either contracted and relaxed muscle fibers. Along with cardiomyocytes with normal nucleus and cytoplasm structure (Fig. 6A), we revealed the cells with destructed organelles and intracellular edema (Fig. 6B).

The cells had intact basal membrane and sarcolemma. Most nuclei of cardiomyocytes had even contours, large 1–2 nucleoli and light nucleoplasm, filled mainly with euchromatin. At the same time, single nuclei with a sinuous contour were revealed, as well as strongly swollen nuclei with a damaged karyolemma, neighbored by electron-bright areas of the cytoplasm indicating the intracellular edema. The state of myofibrils of most cardiomyocytes was close to normal, that evidenced a restoration of biomechanical architecture of the cardiac tissue and, apparently, an improvement in the myocardium contractile function. However, there were myofibrils with dissociated A- and I-disks and vacuolized tubules of sarcoplasmic reticulum. Cardiomyocyte mitochondria were characterized by diverse ultrastructure, but with prevailing of mitochondria of an increased size with well-defined cristae. Some mitochondria had focally homogenized cristae (Fig. 7A), changed shape and cleared matrix (Fig. 7B). Mitochondria with vesicular cristae were also present.

It should be noted that in the MI animals injected with MSCs (groups 3 and 4) we have found the small electron-dense mitochondria in the cytoplasm of cardiomyocytes, and their appearance may be associated with the division of organelles (Fig. 8A, C) [15, 4].

Unlike the animals of group 2 (induction of TH after MI), the cardiomyocytes in the groups with MSCs administration contained glycogen granules, and these



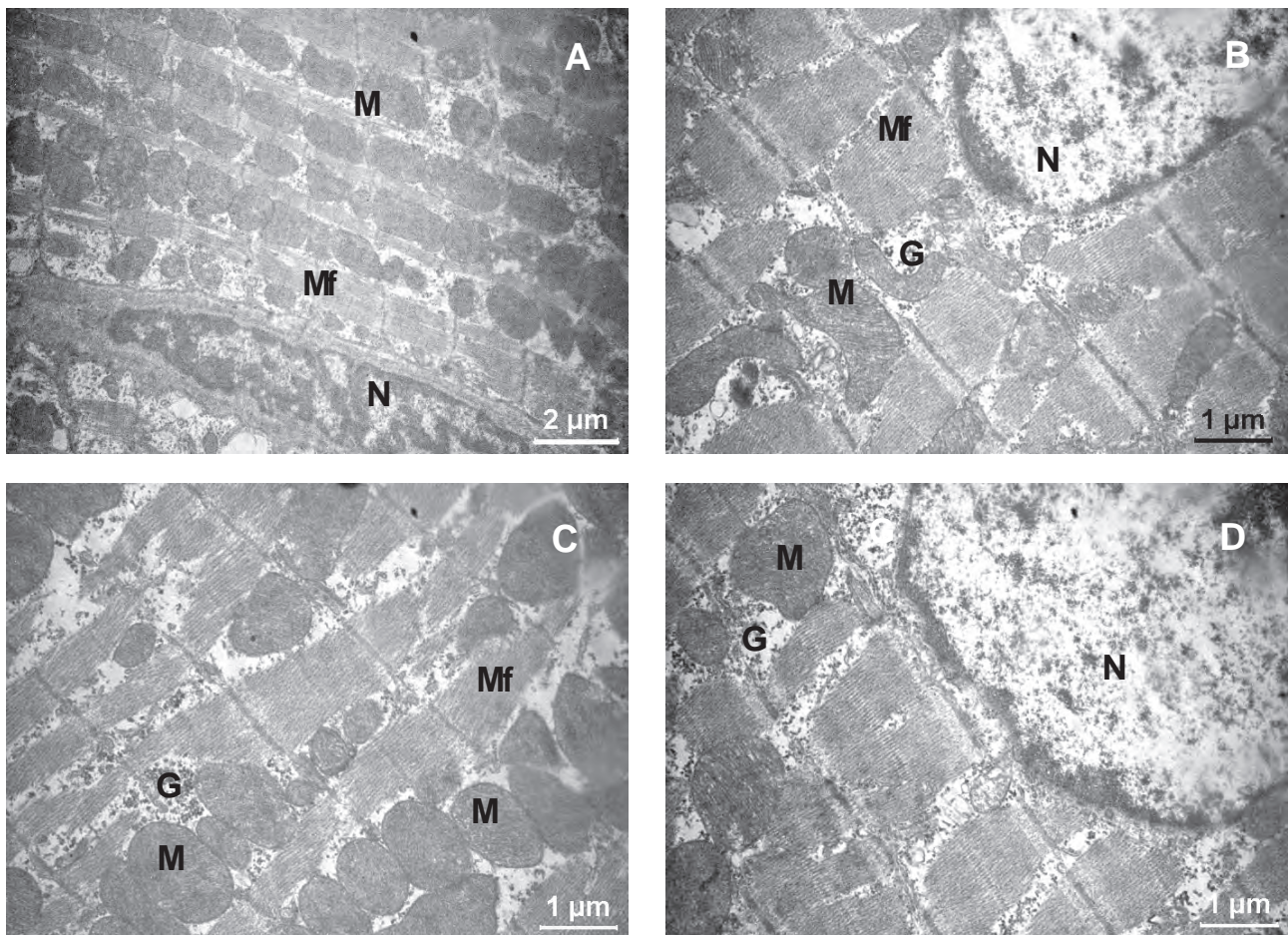
Необходимо отметить, что у животных, которым на фоне ИМ вводили МСК (группы 3 и 4), в цитоплазме кардиомиоцитов определялись мелкие электронно-плотные митохондрии, появление которых может быть результатом деления оргanelл (рис. 8, А, С) [10, 16].

В отличие от животных группы 2 (индукция ГТ на фоне ИМ) в группах с введением МСК кардиомиоциты содержали гранулы гликогена, локализованные не только в межмитохондриальных и межфибриллярных пространствах, но и в околоядерной зоне клеток (рис. 8, В, D).

При ИМ структурные изменения сердечной мышцы обусловлены нарушением баланса между потребностью миокарда в кислороде и его доставкой [2, 14, 15]. Недостаточная оксигенация миокарда приводит к развитию миокардиальной гипоксии, что отражается на метаболизме кардиомиоцитов

were found not only in intermitochondrial and interfibrillar spaces, but also in perinuclear region of cells (Fig. 8B, D).

Myocardial infarction is accompanied by structural changes in cardiac muscle caused by the disbalance between myocardial oxygen demand and its delivery [6, 7, 20]. Insufficient oxygenation of myocardium leads to the development of myocardial hypoxia, which affects the metabolism of cardiomyocytes as an impaired functioning of cell organelles [22]. As a result of tissue hypoxia, the mitochondria, playing a key role in the energy metabolism of cells, are subjected to the most significant changes in MI. A decreased level of mitochondrial respiration leads to a significant deficit in the energy reserves of a cell and generation of active oxygen species by mitochondria, being one of the main factors of cell damage [14, 15]. Due to the destruction of an external mitochondria membrane, the calcium ions



**Рис. 8.** Ультраструктура фрагмента кардиомиоцита в удаленной от инфаркта зоне на 7-е сутки после перевязки левой коронарной артерии, индукции гипотермии и введения МСК (А, В – группа 3; С, D – группа 4): А, С – мелкие плотные митохондрии; В, D – наличие гранул гликогена в цитоплазме; М – митохондрии; Мf – миофибриллы; N – ядро; G – гликоген.

**Fig. 8.** Ultrastructure of cardiomyocyte fragment in the zone distant from the infarction area to day 7 after ligation of left coronary artery, induction of hypothermia and introduction of MSCs (A, B – group 3; C, D – group 4): A, C – small dense mitochondria; B, D – presence of granules of glycogen in cytoplasm; M – mitochondria; MF – myofibrils; N – nucleus; G – glycogen.

в виде нарушения функционирования клеточных органелл [3]. В результате тканевой гипоксии при ИМ наиболее значительным изменениям подвергаются митохондрии, которые играют ключевую роль в энергетическом метаболизме клеток. Снижение уровня митохондриального дыхания приводит к существенному дефициту энергетических запасов клетки и генерированию митохондриями активных форм кислорода – одного из главных факторов повреждения клеток [8, 10]. Вследствие разрушения наружной мембраны митохондрий происходит выход в цитозоль ионов кальция и проапоптотических факторов, которые усиливают действие остальных повреждающих агентов [9, 10, 14].

Набухание митохондрий и образование в их матриксе крупных вакуолей – наиболее часто встречающиеся изменения ультраструктурной организации митохондрий [10]. Известно, что количество крист в митохондриях зависит от интенсивности метаболизма [14]. Для объективизации различий между экспериментальными группами были получены морфометрические характеристики митохондрий (таблица).

and proapoptotic factors are released into the cytosol enhancing thereby the effect of other damaging agents [7, 14, 15].

Swelling of mitochondria and formation of large vacuoles in their matrix are the most frequent changes in ultrastructural organization of mitochondria [15]. It is known that the number of cristae in mitochondria depends on the intensity of metabolism [7]. To objectify the differences between the experimental groups, morphometric characteristics of the mitochondria were estimated (Table).

It can be seen that the development of MI (control) was accompanied by a two-fold increase in the mitochondrial area and a 2–3 times decrease in the number of cristae in mitochondria as compared to intact animals.

After TH there was a tendency to normalization of mitochondria structure, *i. e.* significant decrease in their area comparing to the control group. It is known that an ischemic myocardium tissue accumulates calcium ions, and an excessive amount of those in mitochondria leads to their irreversible damage [16]. It can be assumed that hypothermia slows down the process of

Морфометрические характеристики митохондрий в интактных зонах миокарда левого желудочка крыс на 7-е сутки после моделирования ИМ

Morphometric characteristics of mitochondria in intact zones of myocardium of left ventricle of rats to day 7 after MI

Параметры Parameters	Норма Norm	Группы Groups			
		1 (ИМ, контроль) 1 (MI, control)	2 (ИМ + гипотермия) 2 (MI + hypothermia)	3 (ИМ + МСК) 3 (MI + MSCs)	4 (ИМ + гипотермия + МСК) 4 (MI + hypothermia + MSCs)
Удельный объем, % Specific volume, %	30 ± 2,3	36,3 ± 1,31	34,6 ± 3,7	32,6 ± 1,52	31,5 ± 1,72
Площадь митохондрии, мкм <sup>2</sup> Mitochondrial area, μm <sup>2</sup>	0,64 ± 0,03	1,33 ± 0,051	1,13 ± 0,081,2	0,85 ± 0,11,2	0,71 ± 0,122
Количество крист в митохондрии Number of cristae in mitochondrion	26,7 ± 3,2	9,2 ± 3,81	13,2 ± 4,71	16,3 ± 3,41,2	17,7 ± 5,91,2

**Примечание:** <sup>1</sup> – отличия значимы относительно нормы, <sup>2</sup> – отличия значимы относительно группы контроля;  $p < 0,05$ .

**Note:** <sup>1</sup> – differences are significant in comparison with the norm, <sup>2</sup> – differences are significant in comparison with the control group;  $p < 0.05$ .

Видно, что развитие ИМ (контроль) сопровождалось двукратным увеличением показателя «площадь митохондрий» и уменьшением в 2–3 раза количества крист в митохондриях по сравнению с интактными животными.

После проведения ГТ наблюдалась тенденция к нормализации структуры митохондрий – значимо уменьшалась площадь митохондрий относительно группы контроля. Известно, что в ишемизированной ткани миокарда накапливаются ионы кальция,

calcium accumulation in myocardium mitochondria, increases their resistance to calcium absorption, thereby providing cardioprotective effect [23].

In the animals of group 3 (introduction of MSCs on the background of MI), the mitochondria were significantly different from the control group by all the indices. Specific volume of mitochondria reached the norm. Combined TH and introduction of MSCs on the background of MI (group 4) led to the most pronounced normalization of ultrastructural parameters of mito-



чрезмерное количество которого в митохондриях приводит к их необратимому повреждению [11]. Можно допустить, что гипотермия замедляет процесс накопления кальция в митохондриях миокарда, повышает их устойчивость к поглощению кальция, оказывая таким образом кардиопротекторное действие [4].

У животных группы 3 (введение МСК на фоне ИМ) митохондрии по всем показателям значимо отличались от группы контроля. Удельный объем митохондрий достигал значения нормы. Сочетание ТГ с введением МСК на фоне ИМ (группа 4) приводило к наиболее выраженной нормализации ультраструктурных параметров митохондрий. По удельному объему и размерам митохондрии соответствовали норме. Количество крист в них после введения МСК (группы 3, 4) оставалось значимо ниже нормы, но увеличивалось почти в 2 раза по сравнению с контролем. Это свидетельствует о повышении интенсивности работы митохондриального аппарата кардиомиоцитов и может рассматриваться как признак их адаптации к неблагоприятным условиям.

Обобщая полученные данные, можно утверждать, что степень влияния исследуемых факторов (ТГ и введение МСК) на ультраструктуру кардиомиоцитов в отдаленных от зоны инфаркта участках неравноценна. После применения ТГ животным с ИМ в саркоплазме некоторых кардиомиоцитов выявляются гранулы гликогена, что можно рассматривать как результат сохранения энергетического ресурса в клетке вследствие торможения обменных процессов. Видимо, этим же объясняется и незначительное улучшение морфометрических параметров митохондрий после терапевтической гипотермии. В группах животных с введением МСК на фоне ИМ нормализация структуры митохондрий, появление мелких электронно-плотных митохондрий свидетельствуют о функциональной активности этих органелл и достаточном поступлении кислорода в кардиомиоциты. Этому могут способствовать факторы, выделяемые МСК. По данным литературы и результатам наших исследований МСК положительно влияют на кардиогемодинамику при ремоделировании левого желудочка, в том числе за счет неоангиогенеза [12]. Наличие большого количества гранул гликогена в кардиомиоцитах может рассматриваться как признак нормализации синтетических процессов на фоне улучшения микроциркуляции под влиянием факторов МСК. Сочетание ТГ с введением МСК на фоне ИМ в большей степени способствует активации компенсаторно-регенераторных процессов в кардиомиоцитах.

В дальнейшем планируется проведение экспериментальных исследований по изучению влияния

chondria. The specific volume and sizes of the mitochondria corresponded to the norm. The number of cristae after the injection of MSCs (groups 3, 4) remained significantly lower than normal, but increased almost twice if compared with the control. This indicates an increased function of the mitochondrial apparatus of cardiomyocytes and can be considered as a sign of their adaptation to unfavorable conditions.

Summarizing the obtained data, we can state that the influence of the investigated factors (TH and MSCs injection) on ultrastructure of cardiomyocytes in the regions distant from the infarction zone was not equal. After the hypothermic treatment of the animals with MI the glycogen granules were found in the sarcoplasm of some cardiomyocytes, that could be considered as a result of the cell energetic resources conservation due to an inhibition of metabolic processes. Apparently, this also explains an insignificant improvement in morphometric parameters of mitochondria after therapeutic hypothermia. In groups of the animals with MI and introduction of MSCs the mitochondrial structure was normalized, and appearance of small electron-dense mitochondria testified to their functional activity and sufficient supply of oxygen to cardiomyocytes. This can be additionally improved by the factors of MSC origin. According to the available publications and results of our own studies we can conclude that MSCs positively influence cardiohemodynamics during remodeling of the left ventricle particularly due to neoangiogenesis [19]. The presence of a large number of glycogen granules in cardiomyocytes can be considered as a sign of normalization of synthetic processes, taking into account an improved microcirculation following MSCs introduction. The combination of TH with the application of MSCs on the background of MI provided the highest activation of compensatory-regenerative processes in cardiomyocytes.

In our future experimental studies we plan to elucidate the effect of TH and MSCs transplantation on electrocardiographic parameters of rat's heart in experimental MI.

## Conclusions

The combined use of TH and introduction of MSCs on the background of MI in rats promoted the activation of compensatory regenerative processes in cardiomyocytes, which was greater if compared the using of both factors *per se*. This was manifested in maintaining the energy resource and restoration of synthetic processes in cells, as well as in more pronounced normalization of ultrastructural parameters of mitochondria.

*We are grateful to Anna Svitina, a researcher at the Institute of Cell Therapy (Kyiv) for the assistance in obtaining the culture of placental mesenchymal stromal cells of rats.*



ТГ и трансплантации МСК на электрокардиографические показатели сердца крыс при экспериментальном ИМ.

### Выводы

Сочетанное применение ТГ и введения МСК на фоне ИМ у крыс в большей степени, по сравнению с самостоятельным использованием указанных воздействий, способствует активации компенсаторно-регенераторных процессов в кардиомиоцитах, что проявляется в сохранении энергетического ресурса и нормализации синтетических процессов в клетках, а также в более выраженной нормализации ультраструктурных параметров митохондрий.

*Выражаем благодарность Анне Свитиной, научному сотруднику Института клеточной терапии (г. Киев) за помощь в получении культуры плацентарных мезенхимальных стромальных клеток крыс.*

### Литература

1. Автандилов Г.Г. Медицинская морфометрия. Руководство. – М.: Медицина, 1990. – 384 с.
2. Егорова М.В., Крахмаль Н.В., Афанасьев С.А. и др. Сравнительный анализ изменений в структуре миокарда при раздельном и сочетанном постинфарктном и диабетическом поражении сердца // *Фундаментальные исследования*. – 2013. – Т. 11, №7. – С. 77–82.
3. Заднипрный И.В., Третьякова О.С., Сатаева Т.П. Морфологический субстрат вторичной митохондриальной дисфункции при транзитной ишемии миокарда у крыс // *Таврический медико-биол. вестник*. – 2013. – Т. 16, №3, Ч.1. – С. 174–178.
4. Замостьянова Г.Б., Ураков А.Л. Фармакологическая возможность ограничения энергозависимой аккумуляции кальция митохондриями ишемизированного миокарда // *Фармакология и токсикология*. – 1989. – Т. 52, №4. – С. 27–29.
5. Коваленко В.М., Дорогой А.П., Сиренко Ю.М. Хвороби системи кровообігу у структурі смертності населення України: міфи і реальність // *Укр. кардіол. журнал*. – 2013. – Додаток 4. – С. 22–29.
6. Конопляников М.А., Кальсин В.А., Аверьянов А.В. Стволовые клетки для терапии ишемической болезни сердца: достижения и перспективы // *Клиническая практика*. – 2012. – Т. 3, №3. – С. 63–77.
7. Кругляков П.В., Соколова И.Б., Полинцев Д.Г. Клеточная терапия инфаркта миокарда // *Цитология*. – 2008. – Т. 50, №6. – С. 521–527.
8. Самуилов В.Д. Биохимия программируемой клеточной смерти (апоптоза) у животных // *Соросовский образовательный журнал*. – 2001. – Т. 10, №7. – С. 18–25.
9. Світліна Г. М., Калмикова О. О., Шелест Д. В. та ін. Клітинна імунна відповідь у щурів з 1,2-диметилгідразин-індукованим раком товстої кишки після трансплантації мультипотентних клітин плаценти // *Клітинна та органна трансплантологія*. – 2016. – Т. 4, № 1. – С. 48–54.
10. Солодовникова И.М., Сапрунова В.Б., Бакеева Л.Е., Ягужинский Л.С. Динамика изменений ультраструктуры митохондрий кардиомиоцитов изолированного миокарда крысы при длительной инкубации в условиях аноксии // *Цитология*. – 2006. – Т. 48, №10. – С. 848–855.

### References

1. Abdel-Latif A., Bolli R., Tleyjeh I.M. et al. Adult bone marrow-derived cells for cardiac repair: A systematic review and meta-analysis. *Arch Intern Med* 2007; 167(10): 989–997.
2. Avtandilov G.G. Medical morphometry. Moscow: Meditsina; 1990.
3. Babayeva G.G., Chyzh M.O., Galchenko S.E., Sandomyrsky B.P, inventors. Method for myocardial infarction simulation. Patent of Ukraine IPC G 09B 23/28. 2011 Dec 12.
4. Cherpachenko N.M., Sokolova R.I. Histochemical and electron-microscopic characteristics of mitochondria in myofibrils located outside of the area of experimental myocardial infarction. *Arkhiv Patologii* 1970; 35(2): 23–30.
5. Chizh M.O. Ways of registering electrocardiograms in rats for analyzing heart rate variability. *Exp Clin Med* 2015; 68(3): 44–47.
6. Egorova M.V., Krakhmal N.V., Afanasiev S.A. et al. Comparative analysis of changes in myocardial structure at the separate and combined post-infarction and diabetic heart damages. *Fundamentalnye Issledovaniya* 2013; 11(7): 77–82.
7. Hecht A. Introduction to experimental basics of current pathology of heart muscle; Moscow: Meditsina; 1975.
8. Holzer M., Bernard S.A., Hachimi-Idrissi S. et al. Collaborative group on induced hypothermia for neuroprotection after cardiac arrest. Hypothermia for neuroprotection after cardiac arrest: systematic review and individual patient data meta-analysis. *Crit Care Med* 2005; 33(2): 414–418.
9. Konoplyannikov M.A., Kalsin V.A., Averyanov A.V. Stem cells for therapy of ischemic heart disease: achievements and prospects. *Klinicheskaya Praktika* 2012; 3(3): 63–77.
10. Kovalenko V.M., Dorogoy A.P., Sirenko Yu.M. Diseases of circulatory system in mortality structure of population of Ukraine: myths and reality. *Ukrainian Cardiology Journal* 2013; 4: 22–29.
11. Kругляков П.В., Соколова И.В., Польтнев Д.Г. Cell therapy for myocardial infarction. *Tsitologiya* 2008; 50(6): 521–527.
12. Maureira P., Marie P.Y., Yu F. et al. Repairing chronic myocardial infarction with autologous mesenchymal stem cells engineered tissue in rat promotes angiogenesis and limits ventricular remodeling. *J Biomed Sci* 2012; 19(1): 93–104.
13. Rech T.H., Vieira S.R. Mild therapeutic hypothermia after cardiac arrest: mechanisms of action and protocol development. *Rev Bras Ter Intensiva* 2010; 22(2): 196–205.
14. Samuilov V.D. The biochemistry of programmed cell death (apoptosis) in animals. *Soros Educational Journal* 2010; 10(7): 18–25.
15. Solodovnikova I.M., Saprunova V.B., Bakeyeva L.E., Yaguzhinsky L.S. Dynamics of mitochondrial ultrastructure in small pieces of cardiac tissue under long-term anoxic conditions. *Tsitologiya* 2006; 48(10): 848–855.
16. Stepanov A.V., Baidyuk E.V., Sakuta G.A. Characteristics of rat cardiomyocytes mitochondria in chronic heart failure. *Tsitologiya* 2016; 58(11): 875–882.
17. Svitina H., Kalmukova O., Shelest D. et al. Cellular immune response in rats with 1,2-dimethylhydrazine-induced colon cancer after transplantation of placenta-derived stem multipotent cells. *Cell and Organ Transplantation* 2016; 4(1): 55–60.
18. Tissier R., Ghaleh B., Cohen M.V. et al. Myocardial protection with mild hypothermia. *Cardiovasc Res* 2012; 94: 217–225.
19. Trofimova A.V., Chizh N.A., Belochkina I.V. et al. Morphological characteristics of heart after induction of therapeutic hypothermia and the introduction of mesenchymal stromal cells in therapy of experimental myocardial infarction. *Morphologia* 2016; 10(3): 288–292.
20. Tsyplenkova V.G., Sutyagin P.V., Suslov V.B., Oettinger A.P. Cardiomyocyte mitochondria characteristics in different heart diseases and in experiments. *Mezhdunarodny Zhurnal Prikladnykh i Fundamentalnykh Issledovanij* 2014; 8 (Pt 2): 53–56.
21. Weakley B.S. Beginners' handbook in biological electron microscopy. Churchill Livingstone; 1972.
22. Zаднипрный И.В., Третьякова О.С., Сатаева Т.П. Morphological substratum of secondary mitochondrial dysfunctions at transitional



11. Степанов А.В., Байдюк Е.В., Сакута Г.А. Характеристики митохондрий кардиомиоцитов крыс с хронической сердечной недостаточностью // Цитология. – 2016. – Т. 58, №11. – С. 875–882.
12. Трофимова А.В., Чиж Н.А., Белочкина И.В. и др. Морфологические характеристики сердца после индукции терапевтической гипотермии и введения мезенхимальных стромальных клеток в терапии экспериментального инфаркта миокарда // Морфология. – 2016. – Т.10, №3. – С. 288–292.
13. Уикли Б. Электронная микроскопия для начинающих: Пер. с англ. – М.: Мир, 1975. – 324 с.
14. Хехт А. Введение в экспериментальные основы современной патологии сердечной мышцы: Пер. с нем. – М.: Медицина, 1975. – 503 с.
15. Цыпленкова В.Г., Сутягин П.В., Суслов В.Б., Эттингер А.П. Особенности митохондриального аппарата кардиомиоцитов при различных заболеваниях сердца и в эксперименте // Междунар. журнал прикладных и фундамент. исследований. – 2014. – Т. 8, №8. – С. 53–56.
16. Черпаченко Н.М., Соколова Р.И. Гистохимическая и электронномикроскопическая характеристика митохондрий мышечных волокон миокарда вне зоны экспериментального инфаркта // Архив патологии. – 1970. – Т. 35, №2. – С. 23–30.
17. Чиж Н.А. Способы регистрации электрокардиограмм у крыс для анализа вариабельности сердечного ритма // Эксперимент. і клін. медицина. – 2015. – Т. 68, №3. – С. 44–47.
18. Пат. № 65535, Україна, МПК G09B 23/28. Спосіб моделювання інфаркту міокарда / Бабаєва Г.Г., Чиж М.О., Гальченко С.Є., Сандомирський Б.П.; заявник: ІПКіК НАН України. – Заявл. 10.05.2011; публ. 12.12.2011. Бюл. №23.
19. Abdel-Latif A., Bolli R., Tleyjeh I.M. et al. Adult bone marrow-derived cells for cardiac repair: A systematic review and meta-analysis // Arch. Intern. Med. – 2007. – Vol. 167, №10. – P. 989–997.
20. Holzer M., Bernard S.A., Hachimi-Idrissi S. et al. Collaborative Group on Induced Hypothermia for Neuroprotection After Cardiac Arrest. Hypothermia for neuroprotection after cardiac arrest: systematic review and individual patient data meta-analysis // Crit. Care. Med. – 2005. – Vol. 33, №2. – P. 414–418.
21. Maureira P., Marie P.Y., Yu F., Poussier S. et al. Repairing chronic myocardial infarction with autologous mesenchymal stem cells engineered tissue in rat promotes angiogenesis and limits ventricular remodeling // J. Biomed. Sci. – 2012. – Vol. 19, №1. – P. 93–104.
22. Rech T.H., Vieira S.R. Mild therapeutic hypothermia after cardiac arrest: mechanisms of action and protocol development // Rev. Bras. Ter Intensiva. – 2010. – Vol. 22, №2. – P. 196–205.
23. Tissier R., Ghaleh B., Cohen M.V. et al. Myocardial protection with mild hypothermia // Cardiovasc. Res. – 2012. – Vol. 94. – P. 217–225.
- ischemia of the myocardium at infant rats. Tavrisheskiy Mediko-Biologicheskii Vestnik 2013; 16(3): 174–178.
23. Zamostyanova G.B., Urakov A.L. Pharmacological possibility of limiting calcium energy-dependent accumulation by mitochondria of the ischemic myocardium. Farmakologiya i Toksikologiya 1989; 52(4): 27–29.