

**МЕТАБОЛІЧНІ ТА МОРФОФУНКЦІОНАЛЬНІ ЗМІНИ В СТРУКТУРАХ
ГОЛОВНОГО МОЗКУ І ЩИТОПОДІБНОЇ ЗАЛОЗИ
ПРИ ЕКСПЕРИМЕНТАЛЬНОМУ ГІПОТИРЕОЗІ ТА ЗА УМОВ КОРЕКЦІЇ**

В експериментах на лабораторних щурах вивчали морфологічні та метаболічні зміни в структурах тиреоїдної системи за умов гіпотиреозу. В результаті дослідження виявлено маніфестацію киснезалежних процесів та формування структурних змін у тканинах головного мозку і щитоподібної залози. При корекції йодидом калію спостерігали зниження активності вільнорадикального окиснення та відновлення будови всіх ланок гіпоталамо-гіпофізарно-тиреоїдної осі.

КЛЮЧОВІ СЛОВА: щитоподібна залоза, гіпоталамо-гіпофізарна система, гіпотиреоз, вільнорадикальне окиснення ліпідів.

ВСТУП. Серед різноманітних проявів гіпотиреозу важливе місце займає ураження центральної нервової системи (ЦНС), що припускає модуляцію інтегративної функції мозку в організмі й, тим самим, сприяє порушенню функціонування інших внутрішніх органів і фізіологічних систем [2, 5, 8]. Як відомо, одним із ключових регуляторних механізмів інтегративної діяльності ЦНС є гіпоталамо-гіпофізарно-тиреоїдна система. Тиреоїдні гормони впливають на реакції мозку при змінах нейрометаболічного гомеостазу на нейрофізіологічному, нейробіохімічному та молекулярному рівнях [1, 6]. Відповідно до сучасних уявлень, роль неспецифічної ланки розвитку численних патологічних процесів відіграє оксидативний дисбаланс [3, 11]. Разом із тим, відомості про стан вільнорадикальних процесів у головному мозку та щитоподібній залозі при гіпотиреозі суперечливі, що спонукає до подальшого вивчення механізмів розвитку патологічних змін, які супроводжують дане захворювання [4, 9, 11–13]. Науковий інтерес викликають також з'ясування особливостей структури компонентів гіпоталамо-гіпофізарно-тиреоїдної осі за умов гіпофункції щитоподібної залози, дослідження співвідношення між рівнем ліпопероксидації та морфологічними змінами досліджуваних тканин.

Метою дослідження було вивчити морфофункціональні та окисно-відновні зміни у структурах тиреоїдної системи при гіпофункції щи-

топодібної залози та за умов корекції йодидом калію.

МЕТОДИ ДОСЛІДЖЕННЯ. Для дослідження було відібрано статевозрілих щурів-самців масою 150–180 г, яких поділили на такі групи: 1-ша дослідна група (n=25) – тварини з експериментальним гіпотиреозом, який моделювали шляхом додавання до корму мерказолілу (10 мг/100 г маси тіла) протягом 30 днів [10]; 2-га дослідна група (n=25) – тварини, в яких гіпотиреоз коректували йодидом калію (по 50 мг препарату “Йодид-100” додавали до корму щурів 1 раз на добу протягом 30 днів) [14]. Контрольну групу склали 20 інтактних тварин.

Утримання, вигодовування та евтаназія відповідали державним і міжнародним вимогам щодо гуманного ставлення до тварин. Евтаназію здійснювали шляхом декапітації під кетаміновим наркозом (щурам внутрішньочеревно вводили кетамін із розрахунку 100 мг/кг маси тіла).

Функціональний стан щитоподібної залози у тварин усіх дослідних груп оцінювали за рівнем тиреоїдних гормонів у сироватці крові: трийодтироніну – T_3 , тироксину – T_4 , тиреотропного гормону аденогіпофіза (ТТГ) з наступним обчисленням індексів T_3/T_4 та $ТТГ/T_4$ [8]. Рівень процесів перекисного окиснення ліпідів (ПОЛ) аналізували за вмістом дієнових кон'югатів (ДК) та малонового діальдегіду (МДА) в сироватці крові, тканинах головного мозку і щитоподібної залози [7].

Стан йодного забезпечення тварин оцінювали за вмістом йоду в сечі [15].

Структуру гіпоталамуса, гіпофіза та щитоподібної залози в експериментальних тварин вивчали за допомогою оптичної мікроскопії.

Статистичний аналіз результатів здійснено за допомогою сучасних комп'ютерних програм із використанням методів варіаційної статистики. Визначали середньоарифметичне значення (M), стандартну похибку (m), критерій Стьюдента (t), коефіцієнт вірогідності (p). За вірогідні брали значення $p < 0,05$.

РЕЗУЛЬТАТИ Й ОБГОВОРЕННЯ. У результаті експерименту було виявлено значне зниження вмісту йодованих гормонів у сироватці крові щурів 1-ї дослідної групи (табл. 1). Зокрема, вміст T_3 у сироватці крові піддослідних тварин зменшився на 75,23 % ($p < 0,05$), T_4 – на 70,68 % ($p < 0,05$) порівняно з контролем. При цьому індекс T_3/T_4 знизився на 44,56 % ($p < 0,001$) порівняно з вихідними даними. Рівень ТТГ за даних умов зріс у 2,09 раза ($p < 0,05$) порівняно з інтактними тваринами, що вказує на позитивну реакцію центральних механізмів нейроендокринної регуляції функціональної здатності щитоподібної залози. Індекс ТТГ/ T_4 у цій групі щурів зріс у 2,95 раза ($p < 0,02$).

У сечі щурів цієї дослідної групи зафіксовано різке зниження вмісту йоду порівняно з інтактними тваринами (табл. 1).

У результаті аналізу показників вільнорадикального окиснення ліпідів встановлено різке зростання вмісту ДК та МДА у всіх досліджуваних тканинах тварин із гіпотиреозом. За даних експериментальних умов вміст ДК збільшився в сироватці крові на 27,92 % ($p < 0,05$), у тканині головного мозку – на 91,66 %, у щитоподібній залозі – у 2,45 раза ($p < 0,01$) проти аналогічних показників інтактних тварин. Рівень МДА у сироватці крові щурів перевищив контрольні результати на 81,74 %

($p < 0,05$), у тканині головного мозку зріс в 3,43 раза ($p < 0,05$), а у щитоподібній залозі знизився на 50,76 % ($p < 0,05$).

У тварин з експериментальним гіпотиреозом виявлено структурні зміни окремих ланок гіпоталамо-гіпофізарно-тиреоїдної осі різного ступеня вираження. При цьому в гіпоталамусі щурів 1-ї дослідної групи (рис. 1) мали місце поліморфні зміни перикарионів нейроцитів. Відмічали набряк окремих нейронів, нечіткість контурів клітин. У нейроплазмі визначались множинні дрібні вакуолі. У деяких перикарионах спостерігалась периферійна конденсація базofil'ної речовини у вигляді тонких смужок або дрібних грудок. Ядра округлої, овальної або неправильної форми. У частини нейронів спостерігали вогнищевий лізис каріолеми. Хроматин, у вигляді дрібних грудок або пилоподібної зернистості, був рівномірно розподілений у каріоплазмі. У цитоплазмі поодиноких помірно деформованих нейроцитів хроматофільна субстанція мала вигляд гомогенної маси. У деяких нейроцитах були наявні більш виражені дистрофічні зміни. Такі нейрони набували сплющеної або веретеноподіб-

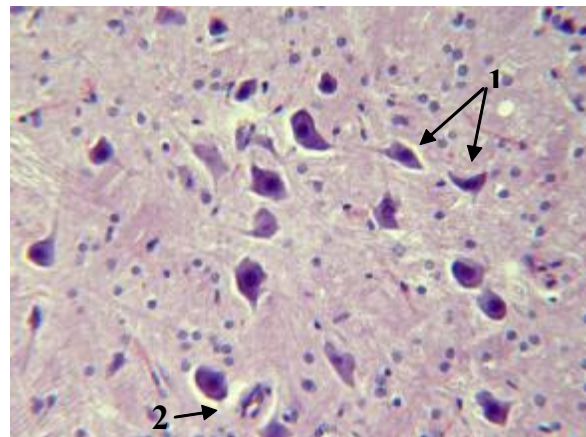


Рис. 1. Нейрони гіпоталамуса щура з експериментальним гіпотиреозом: 1 – виражені дистрофічні зміни перикарионів; 2 – перичелюлярний набряк. Забарвлення: гематоксилін-еозин. Збільшення: об. 40, ок. 10.

Таблиця 1 – Показники тиреоїдного статусу щурів з експериментальним гіпотиреозом та за умов корекції йодидом калію ($M \pm m$)

Дослідна група	T_3 , мкмоль/мл	T_4 , мкмоль/мл	T_3/T_4	ТТГ, мкМО/мл	ТТГ/ T_4	Йод у сечі, мкг/л
Інтактні тварини (n=20)	2,22±0,22	19,54±0,24	0,101±0,002	16,07±2,20	1,24±0,23	100,31±8,12
1-ша – тварини, яким вводили мерказоліл (n=25)	0,55±0,17*	5,73±1,17*	0,056±0,002*	33,66±7,37*	3,66±0,69*	1,50±0,02*
2-га – тварини, яким вводили мерказоліл та йодид калію (n=25)	5,33±0,83* $p_{1-2} < 0,001$	67,14±13,20* $p_{1-2} < 0,001$	0,094±0,003 $p_{1-2} < 0,001$	1,50±0,02* $p_{1-2} < 0,001$	0,07±0,002* $p_{1-2} < 0,001$	52,58±7,31* $p_{1-2} < 0,001$

Примітка. Тут і в наступній таблиці: p – вірогідна різниця порівняно з аналогічними показниками в інтактних тварин ($p < 0,05$); p з арабськими цифрами – вірогідна різниця між дослідними групами.

ної форми. Хроматофільна речовина мала вигляд однорідної гомогенної різко базофільної маси. Ядра гіперхромні, з чіткими контурами. В окремих нейронах спостерігався каріопікноз. У деяких ділянках візуалізувались виражений перицелюлярний набряк та значна деформація перикаріонів.

У даній групі піддослідних тварин виникали значні порушення структури аденогіпофіза (рис. 2). Відмічали виражений перицелюлярний набряк, деформацію нейроцитів та глибокі дистрофічні зміни їх перикаріонів. Контури клітин були нечіткими, цитоплазма містила вакуолі різного розміру та форми, які в окремих клітинах зливались, зумовлюючи балонну дистрофію. Форма ядер більшості клітин була неправильною, межі – нечіткими, хроматин мав дрібногранулярний або пілоподібний вигляд.

У паренхімі щитоподібної залози тварин із гіпотиреозом виявили значну кількість великих фолікулів, спостерігали сплюснення тиреоїдного епітелію. Ядра більшості тироцитів мали еліпсоподібну форму (рис. 3). У структурі залози спостерігали посилену проліферацію екстрафолікулярного епітелію, фокальне потовщення стінок фолікулів, появу фестончастих фолікулів, що свідчить про розвиток гіперплазії епітеліального компонента.

У результаті проведеної корекції гіпотиреозу йодидом калію (2-га дослідна група тварин) рівень тиреоїдних гормонів у сироватці крові підвищився (табл. 1). Зокрема, вміст T_3 у сироватці крові щурів 2-ї дослідної групи збільшився у 9,69 раза ($p_{1,2} < 0,05$) порівняно з аналогічними показниками у тварин 1-ї дослідної групи. Рівень T_4 у сироватці крові щурів цієї ж дослідної групи зріс в 11,71 раза ($p_{1,2} < 0,05$) відносно аналогічних показників 1-ї дослідної групи.

Високий вміст тиреоїдних гормонів у сироватці крові тварин 2-ї дослідної групи поєднувався з виражено низьким вмістом ТТГ на тлі різкого зменшення індексу $ТТГ/T_4$. Вміст ТТГ у сироватці крові щурів 2-ї дослідної групи був меншим, ніж у тварин 1-ї дослідної групи, та залишався нижчим від аналогічного показника в інтактних щурів.

За даних експериментальних умов спостерігали зростання індексу T_3/T_4 в 1,68 раза ($p < 0,05$) та відновлення його до рівня інтактних тварин. Аналогічна тенденція спостерігалась і стосовно індексу $ТТГ/T_4$, але його результати так і не досягли рівня контрольних показників. У цілому такі результати можуть характеризувати відновлення балансу в системі тиреоїдних гормонів.

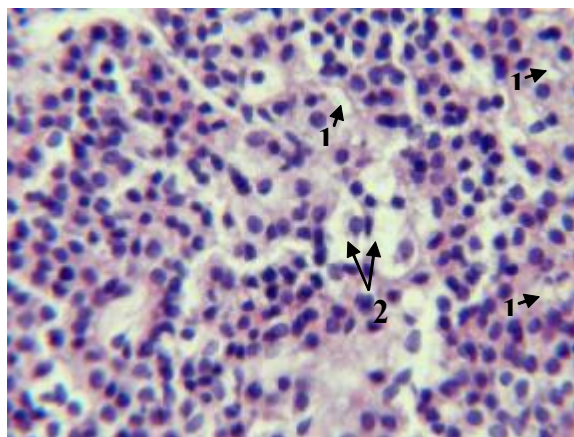


Рис. 2. Аденоцити гіпофіза щура з експериментальним гіпотиреозом: 1 – вакуолізація цитоплазми нейросекреторних клітин; 2 – балонна дистрофія аденоцитів. Забарвлення: гематоксилін-еозин. Збільшення: об. 40, ок. 100.

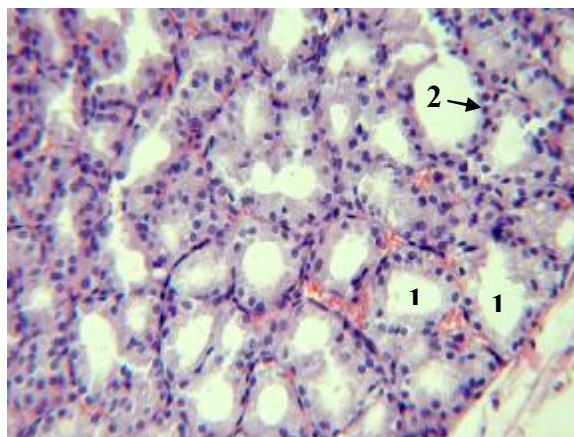


Рис. 3. Тиреоцити щитоподібної залози щура з експериментальним гіпотиреозом: 1 – збільшені у розмірах фолікули; 2 – сплюснення тиреоїдного епітелію. Забарвлення: гематоксилін-еозин. Збільшення: об. 10, ок. 20.

Про позитивний ефект від корекції йододефіциту у тварин 2-ї дослідної групи свідчить і вміст йоду в їх сечі (табл. 1). Необхідно зазначити, що концентрація йоду в сечі цих щурів зросла до 52,58 мкг/л проти 1,50 мкг/л у 1-й дослідній групі. Разом із тим, рівень йоду в сечі піддослідних тварин залишався нижчим від аналогічного показника в інтактних щурів.

За умов корекції гіпотиреозу йодидом калію показники активності вільнорадикального окиснення ліпідів змінювались інертно (табл. 2). Зокрема, вміст ДК у сироватці крові знизився на 9,65 % ($p_{1,2} < 0,05$) порівняно з аналогічним показником у тварин 1-ї дослідної групи, тоді як вміст проміжного продукту ПОЛ у сироватці крові перевищував на 15,58 % ($p < 0,05$) цей же показник в інтактних тварин. У мозковій тканині тварин цієї ж дослідної групи рівень ДК знизився на 21,74 % ($p_{1,2} < 0,05$) відносно аналогічного показника в щурів до

Таблиця 2 – Зміни вмісту ДК та МДА у сироватці крові та тканинах головного мозку і щитоподібної залози щурів з експериментальним гіпотиреозом та за умов корекції йодидом калію ($M \pm m$)

Дослідна група	ДК, E_{233} /мл/г			МДА, мкмоль/мл		
	сироватка крові	головний мозок	щитоподібна залоза	сироватка крові	головний мозок	щитоподібна залоза
Інтактні тварини (n=20)	1,54±0,05	0,36±0,05	0,29±0,0	3,67±0,11	0,58±0,07	3,39±0,07
1-ша – тварини, яким вводили мерказоліл (n=25)	1,97±0,06*	0,69±0,03*	0,71±0,09*	6,67±0,41*	1,99±0,06*	1,67±0,05*
2-га – тварини, яким вводили мерказоліл та йодид калію (n=25)	1,78±0,03* $p_{1-2} < 0,05$	0,54±0,04* $p_{1-2} < 0,05$	0,57±0,03* $p_{1-2} < 0,05$	5,87±0,16* $p_{1-2} < 0,05$	1,68±0,09* $p_{1-2} < 0,05$	1,97±0,06*

корекції, але ще перевищував контрольні дані на 50,1 % ($p < 0,05$). Однонапрявлена тенденція спостерігалась і стосовно зміни проміжного продукту вільнорадикального окиснення ліпідів у тканині щитоподібної залози: зменшення на 19,72 % ($p_{1-2} < 0,05$) проти даних 1-ї дослідної групи та перевищення рівня ДК на тлі корекції майже у 2 рази проти вихідного рівня.

Рівень МДА (табл. 2) у сироватці крові тварин із гіпофункцією щитоподібної залози на тлі корекції йодидом калію вірогідно зменшився на 11,99 % ($p_{1-2} < 0,05$) порівняно із щурами 1-ї дослідної групи, проте ще залишався вищим на 59,94 % ($p < 0,05$), ніж в інтактних тварин. Вміст кінцевого продукту ПОЛ у тканині головного мозку щурів цієї дослідної групи зменшився на 15,58 % ($p_{1-2} < 0,05$), проте залишався вищим від аналогічного показника в інтактних тварин у 1,5 рази ($p < 0,001$). Рівень МДА у тканині щитоподібної залози тварин на тлі корекції гіпотиреозу йодидом калію мав тенденцію до зниження, проте ці зміни не були вірогідними, тоді як вміст МДА у тиреоїдній тканині щурів 2-ї дослідної групи залишався нижчим від аналогічного показника контролю на 41,89 % ($p < 0,05$).

При застосуванні для корекції експериментального гіпотиреозу йодиду калію вираження дистрофічних змін нейронів гіпоталамуса значно знижувалося (рис. 4). Більшість клітин гіпоталамуса набувала звичайної форми, хроматофільна субстанція мала вигляд інтенсивно забарвлених грудок, які були рівномірно розподілені в цитоплазмі. Форма ядер переважно округла, хроматин рівномірно розподілений у каріоплазмі, ядерця локалізовані переважно в центральній частині ядра. Водночас в окремих нейронах зберігалися вакуолі округлої або видовженої форми, заповнені дрібнозернистим вмістом, локалізовані на периферії клітини або в центральній частині. В

окремих ділянках зберігався перицелюлярний та периваскулярний набряк, який супроводжувався незначною деформацією нейроцитів.

За умов корекції гіпотиреозу йодидом калію визначалася нормалізація структури більшості нейроцитів гіпофіза, зменшувався або зникав перицелюлярний набряк, перикаріони набували округлої форми, характерної для групи контролю (рис. 5). Хроматофільна речовина була рівномірно розподілена в цитоплазмі, контури ядер чіткі, еухроматин рівномірно розподілений у каріоплазмі.

При морфологічному аналізі щитоподібної залози спостерігали відновлення її структури. Проте ще мали місце залишкові явища: окремі фолікули були збільшені в розмірах, а їх фолікулярний епітелій зменшений за висотою (рис. 6).

ВИСНОВКИ. 1. За умов експериментального гіпотиреозу на тлі вираженої активації ліпопероксидації у тканинах головного мозку та щитоподібної залози у структурах гіпоталамо-

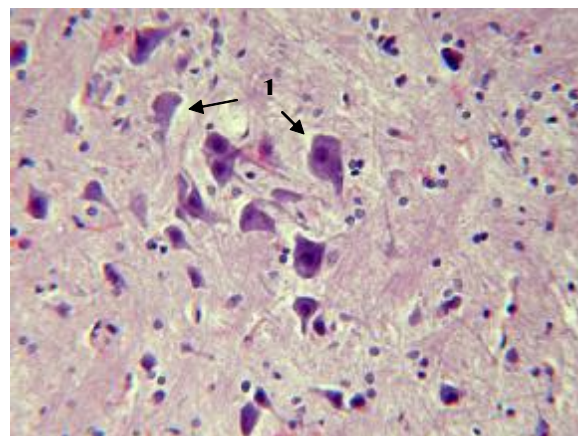


Рис. 4. Нейрони гіпоталамуса щура з експериментальним гіпотиреозом, якому вводили йодид калію: 1 – перицелюлярний набряк. Забарвлення: гематоксилін-еозин. Збільшення: об. 40, ок. 10.

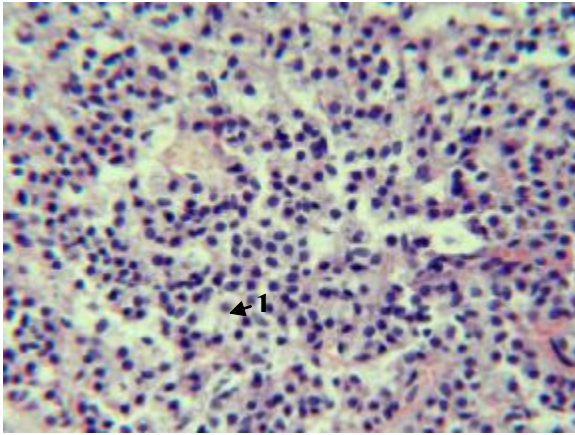


Рис. 5. Аденоцити гіпофіза щура з експериментальним гіпотиреозом, якому вводили йодид калію: 1 – перичелюлярний набряк. Забарвлення: гематоксилін-еозин. Збільшення: об. 40, ок. 10.

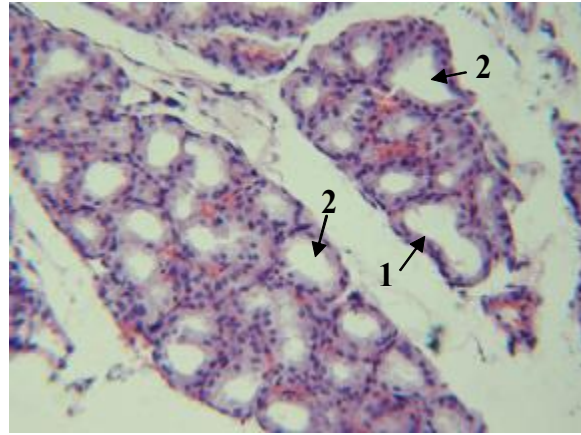


Рис. 6. Тиреоцити щитоподібної залози щура з експериментальним гіпотиреозом, якому вводили йодид калію: 1 – зменшений фолікулярний епітелій; 2 – збільшені фолікули. Забарвлення: гематоксилін-еозин. Збільшення: об. 40, ок. 10.

гіпофізарної системи виникають поліморфні дистрофічні порушення: зміна форми нейроцитів, перичелюлярний та периваскулярний набряк, вакуолізація нейросекреторних клітин, вогнищевий набряк аденоцитів. Виявлені морфологічні зміни узгоджуються із ступенем порушення тиреоїдного та метаболічного статусу і характеризують розлади центральних механізмів регуляції функціональної здатності щитоподібної залози.

2. Корекція гіпотиреоїдного стану лабораторних тварин йодидом калію позитивно вплинула на функціональний стан щитоподібної залози. За таких умов відмічають стабілізацію метаболічних процесів. Проте слід відзначити, що показники вільнорадикального окис-

нення не досягнули контрольного рівня у досліджуваних тканинах.

3. Після введення тваринам йодиду калію значною мірою відновлюється гістоструктура щитоподібної залози, гіпоталамуса та гіпофіза. Поруч зі змінами компенсаторного характеру структурні параметри свідчать про недостатню активацію процесів репаративної регенерації.

Отримані результати можуть послужити основою для проведення подальших експериментальних досліджень на предмет пошуку фармакологічних засобів з метою досягнення повної корекції структурних та метаболічних розладів у тканині щитоподібної залози та центральних ланках її нейроендокринної регуляції.

СПИСОК ЛІТЕРАТУРИ

1. Білокінь Ю. М. Вплив тимостимуліну і тироксину на перекисне окиснення ліпідів та активність антиоксидантних ферментів за експериментального гіпотиреозу у тварин / Ю. М. Білокінь, Г. Д. Бендюг, Я. Б. Раєцька // Укр. біохім. журн. – 2002. – **74**, № 6. – С. 108–113.

2. Галкина О. В. Действие изомеров тироксина на процессы свободнорадикального окисления в субклеточных фракциях коры головного мозга крыс / О. В. Галкина, В. М. Прокопенко, Ф. Е. Путилина // Проблемы эндокринологии. – 2000. – **46**, № 4. – С. 32–34.

3. Гжегоцький М. Р. Особливості кисеньзалежних процесів у крові та міокарді щурів при гіпотиреозі / М. Р. Гжегоцький, О. І. Чупашко // Архив клин. и эксперим. мед. – 2003. – **12**, № 1. – С. 32–33.

4. Григорова І. А. Інтенсивність процесів вільнорадикального окислювання у хворих з дисметаболічною енцефалопатією на тлі гіпотиреозу / І. А. Гри-

горова, О. Л. Товажнянська // Ліки України. – 2004. – № 1. – С. 24–27.

5. Гузь Л. В. Інтегративна діяльність центральної нервової системи за умов дисфункції щитоподібної залози / Л. В. Гузь, П. О. Неруш, О. М. Демченко // Вісник проблем біології і медицини. – 2004. – Вип. 3. – С. 9–17.

6. Демченко О. М. Порівняльна характеристика жирнокислотного складу ліпідів головного мозку щурів у процесі онтогенезу / О. М. Демченко, Л. В. Гузь // Вісник Луганського національного педагогічного університету ім. Т. Шевченка. – 2005. – № 6 (86). – С. 48–50.

7. Коробейникова Е. Н. Модифікація визначення продуктів перекисного окиснення ліпідів у реакції з тіобарбітуровою кислотою / Е. Н. Коробейникова // Лаб. дело. – 1989. – № 7. – С. 8–10.

8. Методы изучения йододефицитных заболеваний и мониторинг их устранения : руководство

для менеджеров программ. – 2-е изд. – М., 2003. – 430 с.

9. Нейрофизиологические паттерны при заболеваниях щитовидной железы / Е. Л. Союстова, А. А. Турна, Л. Л. Клименко [и др.] // Национальные дни лабораторной медицины России, Москва, 2–6 окт. 2002 г. : тез. докл. // Клин. лаб. диагност. – 2002. – № 11. – С. 18.

10. Панасюк М. Т. Зміни біохімічних показників крові у хворих на гіпо- та гіпертиреоз / М. Т. Панасюк, Е. О. Макеєва, М. Ф. Тимочко // Клін. фізіол. і біохім. – 1998. – № 4. – С. 61–65.

11. Панішина Н. Г. Стан ліпідної пероксидації при експериментальному гіпотиреозі / Н. Г. Панішина, Н. М. Юрженко, Т. С. Брюзгіна // Буковин. мед. вісник. – 2008. – 12, № 1. – С. 102–105.

12. Товажнянская Е. Л. Метаболические аспек-

ты формирования неврологических осложнений при первичном гипотиреозе / Е. Л. Товажнянская // Междунар. мед. журн. – 2008. – 14, № 3 (55). – С. 13–17.

13. Хаддад А. А. Вікові особливості зміни процесів вільнорадикального окиснення в мозку щурів з гіпотиреозом / А. А. Хаддад Аіхам Алі, В. В. Давидов // Укр. біохім. журн. – 2007. – 79, № 6. – С. 74–80.

14. Черенько С. М. Ефективність застосування калію йодиду для усунення лабораторного йододефіциту та лікування йододефіцитних захворювань щитоподібної залози / С. М. Черенько // Клін. ендокринологія та ендокринна хірургія. – 2003. – № 1. – С. 49–53.

15. Dunn J. Two simple methods for measuring iodine in urine / J. Dunn, H. Grutchfield, R. Gutekunst // Thyroid. – 1993. – 3. – P. 119–123.

О. И. Тучак, Н. Н. Багрий, Н. Н. Воронич-Семченко
ИВАНО-ФРАНКОВСКИЙ НАЦИОНАЛЬНЫЙ МЕДИЦИНСКИЙ УНИВЕРСИТЕТ

МЕТАБОЛИЧЕСКИЕ И MORFO-FУНКЦИОНАЛЬНЫЕ ИЗМЕНЕНИЯ В СТРУКТУРАХ ГОЛОВНОГО МОЗГА И ЩИТОВИДНОЙ ЖЕЛЕЗЫ ПРИ ЭКСПЕРИМЕНТАЛЬНОМ ГИПОТИРЕОЗЕ И В УСЛОВИЯХ КОРРЕКЦИИ

Резюме

В экспериментах на лабораторных крысах изучали морфологические и метаболические изменения в структурах тиреоидной системы в условиях гипотиреоза. В результате исследования выявлено манифестацию кислородзависимых процессов и формирование структурных изменений в тканях головного мозга и щитовидной железы. При коррекции йодидом калия наблюдали снижение активности свободнорадикального окисления и возобновление строения всех звеньев гипоталамо-гипофизарно-тиреоидной оси.

КЛЮЧЕВЫЕ СЛОВА: щитовидная железа, гипоталамо-гипофизарная система, гипотиреоз, свободнорадикальное окисление липидов.

O. I. Tuchak, M. M. Bahriy, N. M. Voronych-Semchenko
IVANO-FRANKIVSK NATIONAL MEDICAL UNIVERSITY

METABOLIC AND MORPHO-FUNCTIONAL CHANGES IN STRUCTURES OF CEREBRUM AND THYROID IN EXPERIMENTAL HYPOTHYROIDISM AND IN CONDITIONS OF CORRECTION

Summary

In experiments on laboratory rats, the morphological and metabolic changes in the structures of thyroid system have been studied in the conditions of hypothyroidism. As a result of reseach it has been revealed the manifestation of oxygen-depandant processes and formation structural changes in the tissues of cerebrum and thyroid gland. In case of correction by Potassium iodide there has been observed the decrease of activity of free radical oxidation and restoring of the morphology of all parts of hypothalamo-pituitary-thyroid axis.

KEY WORDS: thyroid gland, hypothalamo-pituitary system, hypothyroidism, free radical oxidation of lipids.

Отримано 06.06.11

Адреса для листування: Н. М. Воронич-Семченко, вул. Галицька, 2, Івано-Франківськ, 76000, Україна.