

Г.О.Козловська

Дніпропетровська державна
медична академія

УДК 611.126:611.132.1]:577.95:572.783

ПРЕНАТАЛЬНИЙ РОЗВИТОК КЛАПАНІВ АОРТИ ТА ЛЕГЕНЕВОГО СТОВБУРА

Дослідження проведено в рамках науково-дослідної роботи „Морфогенез серця та судин після експериментальних втручань” (номер державної реєстрації 0106U012193).

Ключові слова: аорта, легеневий стовбур, клапани, пренатальний онтогенез.

Надійшла: 26.02.2007

Прийнята: 27.03.2007

Резюме. На 32 серцях ембріонів і плодів раннього і пізнього періоду з використанням макро- мікроскопічних та гістологічних методів вивчені особливості розвитку клапанного апарату аорти і легеневого стовбура. Дослідження виявили, що закладка стулок клапанів містять у собі доволі пухко розташовані мезенхімні клітини, які щільно прилягають до ендокарду тобто мають такий же склад як і ендокардіальні подушки передсердно-шлуночкового отвору та ендокардіальні гребені конотрункусу. Первинні клапани представляють собою мезенхімні вирости у порожнину судин, основа яких значно збільшена і кріпиться до стінки судини, а вільна поверхня звернена у простір судини, тонша. Ендотелій судини не перериваючись переходить на ці стулки клапану і щільність мезенхімних клітин більша під ним. На ранніх етапах розвитку в місці закладки первинних стулок крупних судин серця стінка самих судин містить значний прошарок кардіоміоцитів, а між мезенхімою стулки, що формується та стінкою судини подекуди спостерігається незначна кількість кардіогелю. На наступних стадіях ембріогенезу площа колагенових волокон зростає, їх кількість і щільність збільшуються.

Kozlovs'ka G.O. The prenatal development of aorta and pulmonary trunk valves.

Summary. The features of development of valvular vehicle of aorta and pulmonary trunk in 32 hearts of embryos and early and late fetuses were studied using the macro-microscopic and histological methods. Our data showed that the cusps of valves contain the loosely scattered mesenchyme cells on the onset of development, so they have the same composition as endocardial cushions of the atrio-ventricular canal and endocardial ridges of conotruncus. The primary valves are represented with mesenchymal outgrowths to the cavity of a vessel, the base of which is considerably wide and stars from the vessel wall, and free edge is thin and faces to vessel lumen. On the early stages of development in the place where the onset of primary cusps development takes place, the wall of large vessels of the heart contains the substantial layer of cardiomyocytes, and there is a slight amount of cardiogelly between mesenchyma of the leaflets and vessel wall. On the next stages of the embryogenesis the number and density of collagen fibers increase in the leaflets.

Key words: aorta, pulmonary trunk, endocard, valves, prenatal development.

Вступ

Велика кількість досліджень вітчизняних та зарубіжних вчених була присвячена розвитку клапанного апарату серця на ембріональному етапі (Кульчицкий К.И. и соавт., 1990; Гавриленков В.И. и соавт., 2001; Козлов В.О. та співавт., 2006; Соколов В.В., 2006). Враховуючи той факт, що клапанний апарат серця несе велике функціональне навантаження і змінюється з часом, вивчення змін клапанного апарату серця, а також його компонентів є актуальним. У зв'язку з цим морфологічне дослідження, присвячене цьому питанню, вносить певний внесок в рішення проблем, пов'язаних з функцією клапанів та вродженою патологією клапанного апарату серця.

Метою дослідження було встановлення розвитку і формування клапанів аорти і легеневого стовбура серця в пренатальному онтогенезі.

Матеріали та методи дослідження

Матеріалом для даного дослідження з'явилися 32 серця ембріонів і плодів раннього і пізнього періоду. Методи дослідження: для вивчення структурних компонентів стулок клапанів аорти і легеневого стовбура використовували макро-

мікроскопічні, гістологічні методи. Препарування використовувалось для виділення сердець ембріонів та плодів людини при вивченні синтопії серця та виділенні серця з грудної порожнини. Препарування проводилось за загальноприйнятою методикою. Топографічні зрізи одержували з парафінових блоків, в які попередньо було залито фіксований матеріал.

На ранніх стадіях пренатального розвитку (4-8 тижнів) використовували забарвлення по Маллорі-Слінченко для виявлення сполучної тканини, а саме елементів колагенових та еластичних волокон серця.

Результати та їх обговорення

Як показали наші дослідження, накопичення мезенхіми в основі ендокардіальних гребенів для формування майбутніх клапанів аорти та легеневого стовбура починається одразу ж після розподілу конотрункусу. Починаючи з 5-6 тижня пренатального розвитку в отворах великих судин серця утворюються мезенхімні здуття, вкриті ендотелієм, які не містять колагенових та еластичних волокон і виглядають як вип'ячування мезенхіми в порожнину судин. Ці структури по своєму

змісту відповідають ендокардіальним подушкам передсердно-шлуночкового каналу та гребеням конотрункусу.

Дослідження виявили, що закладки стулок клапанів на цей період розвитку містять у собі доволі пухко розташовані мезенхімні клітини, які щільно прилягають до ендокарду тобто мають такий же склад як і ендокардіальні подушки передсердно-шлуночкового отвору та ендокардіальні гребені конотрункусу. Але форма вип'ячувань досить відрізняється від зазначених структур. Вже з самого початку утворення закладки півмісячних стулок клапанів великих судин, що формуються, можна виділити три здуття у просвіт судини, що дадуть початок стулка клапанів.

Первинні клапани представляють собою мезенхімні вирости у порожнину судин, основа яких значно збільшена і кріпиться до стінки судини, а вільна поверхня звернена у простір судини, тонша. Ендотелій судини не перериваючись переходить на ці стулки клапану і щільність мезенхімних клітин більша під ним.

Цікавим є той факт, що на початку свого утворення стулка міститься на межі між шлуночком та стінкою судини і частина стулки бере свій початок від міокарду шлуночку, але згодом її топографія змінюється. Зростання судини та формування її стінки призводить до відокремлення стулок від стінки шлуночків. На дослідженому етапі розвитку в місці закладки первинних стулок великих судин серця стінка самих судин містить значний прошарок кардіоміоцитів, а між мезенхімною стулки, що формується та стінкою судини подекуди спостерігається незначна кількість кардіогелю ще навіть на 6-му тижні ембріогенезу.

Дослідження горизонтальних зрізів для уточнення топографії закладки клапанів аорти та легеневого стовбура продемонструвало, що на ранніх етапах формують процесів серця закладка клапанів легеневого стовбура відбувається нижче закладки клапанів аорти, але механізми утворення цих клапанів і хронологічні дані співпадають. Наші дослідження продемонстрували, що джерело розвитку стулок клапанів великих судин серця єдине – мезенхіма основи ендокардіальних гребенів. На цей період кардіогенезу стінка судин доволі товста, не до кінця сформована та містить ще в собі добре виражений міокардіальний прошарок. Цікавим на наш погляд є формування зовнішньої стінки великих судин, що відбувається за участю епікарда. Пухкий епікард навіть на пізніших етапах кардіогенезу не на всій поверхні щільно прилягає до стінки судини, найщільніше прилягання епікарду до стінки аорти та легеневого стовбуру ми спостерігаємо на передній поверхні судин. Тобто на 6-7 тижні пренатального розвитку ще не до кінця сформована стінка аорти та легеневого стовбура, а ендокардіальні подушки вже розподіляються на окремі закладки майбутніх стулок півмісячних клапанів.

В подальшому формуванні півмісячних клапанів аорти та легеневого стовбура ембріонально-

го серця відбуваються досить схожі між собою події. Ми дослідили основні процеси, які відбуваються у первинних стулках півмісячних клапанів – це процеси утворення колагенових волокон та формують процесу. Процеси утворення сполучної тканини в клапанах починаються на пізніх стадіях розвитку. Накопичення мезенхіми в основі великих судин серця з самого початку свого утворення відіграють роль первинних клапанів. Як показали наші дослідження, їх форма швидко набуває кишеньоподібну, в основі своєї вони ще зберігають потовщення, або здуття, а по краю поступово витончуються.

Гістологічний склад різних частин стулок теж відрізняється. В основі стулки, де зберігається потовщення ми спостерігали пухко розташовану мезенхіму з тяжами міокарду, а тонший край стулки складався з щільної мезенхіми, подекуди утворюючої синтицій. На цей період кардіогенезу в наших дослідженнях не було виявлено елементів сполучної тканини у стулках великих судин, що формуються, тобто ні колагенових ні еластичних волокон у стулках півмісячних клапанів нами виявлено не було.

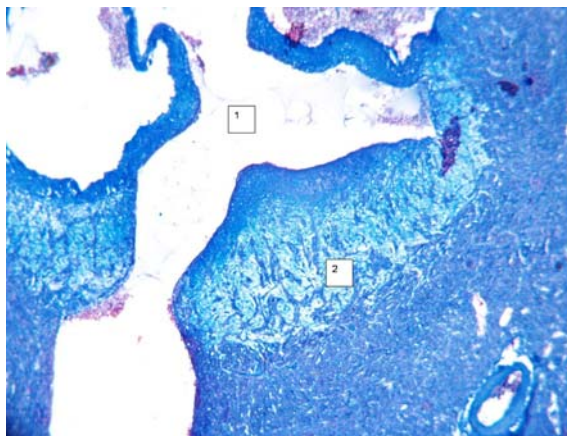


Рис. 1. Серце ембріона людини 7-8 тижня. Горизонтальний зріз стулок клапанів аорти. Прошарки кардіоміоцитів в основі стулки. 1 – просвіт аорти; 2 – основа стулки, що формується. Прошарки кардіоміоцитів. Забарвлення за Малорі-Слінченко. $\times 400$.

Утворення перших колагенових волокон у стулках півмісячних клапанів великих судин серця починається в плодному періоді пренатального розвитку людини. Перші колагенові пучки з'являються в клапанах по краю стулки та в самих стінках судин.

Наші дослідження продемонстрували, що колагенові прошарки закладаються одночасно в стінці судини, по краю стулки півмісячного клапана, утворюючи замкнуте кільце з колагену. При цьому значно зменшується обсяг мезенхімної тканини в основі стулок клапанів, хоча вона ще залишається.

На наступних стадіях ембріогенезу площа колагенових волокон зростає, їх кількість і щільність збільшуються. В цей же самий період виникають і перші колагенові пучки в стінках судин,

причому їх концентрація збільшується на зовнішній стінці аорти та легеневого стовбура.

Висновки

Джерелом розвитку клапанного апарату аорти і легеневого стовбура є клітини мезенхіми стінки серця, аорти, легеневого стовбура, ендокардіальних подушок.

Формування клапанного апарату відбувається на 6-7 тижні ембріонального розвитку. За цей проміжок часу відбувається розподіл конотрун-

кусу на легеневий стовбур та аорту.

Перспективи подальших досліджень

Досліджені етапи формування клапанного апарату аорти та легеневого стовбура в пренатальному онтогенезі дозволять розкрити механізми морфогенеза не тільки клапанів, але і серця в цілому. В подальших дослідженнях необхідно прослідкувати паралелі в розвитку інших структурних компонентів серця.

Літературні джерела

Макробиомеханика клапана аорты и бескаркасных биопротезов / Гавриленков В.И., Перлей В.Е., Шсяенков Д.В., Юхнев А.Д. // Бюлл. НЦССХ им. А.Н. Бакулева РАМН. Сердечно-сосудистые заболевания.- 2001.- Т.2, №6.- С.22.

Кульчицкий К.И., Соколов В.В., Марущенко Н.Г. Клапаны сердца.- К.: Здоров'я, 1990.- 184 с.

Формоутворення структурних компонентів серця в нормі та при моделюванні вад розвитку / Козлов В.О., Шаторна В.Ф., Савенкова О.О. та ін.

// Вісник наукових досліджень.- 2006.- №3.- С.106-108.

Особенности будови клапанного апарату серця / Козлов В.О., Шаторна В.Ф., Зозуля О.С., Козловська Г.О. / Вісник морфології, 2003.- Т.9, №2.- С.163-165.

Соколов В.В. Возрастные особенности кровоснабжения клапанов сердца // Клінічна анатомія та оперативна хірургія.- 2006.- №2.- С.59-60.

Козловская А.А. Пренатальное развитие клапанов аорты и легочного ствола.

Резюме. На 32 сердцах эмбрионов и плодов раннего и позднего периода с использованием макромикроскопических и гистологических методов изучены особенности развития клапанного аппарата аорты и легочного ствола. Исследования выявили, что закладка заслонок клапанов содержат в себе достаточно рыхло расположенные мезенхимные клетки, то есть имеют такой же состав как и эндокардиальные подушки предсердно-желудочкового канала и эндокардиальные гребни конотрункуса. Первичные клапаны представляют собой мезенхимные выросты в полость сосудов, основание которых значительно расширено и крепится к стенке сосуда, а свободный истонченный край обращен в полость сосуда.

На ранних этапах развития в месте закладки первичных заслонок крупных сосудов сердца стенка самих сосудов содержит значительный слой кардиомиоцитов, а между мезенхимой формирующейся створки и стенкой сосуда в некоторых участках наблюдается незначительное количество кардиогеля. На последующих стадиях эмбриогенеза количество коллагеновых волокон в створах клапанов возрастает и увеличиваются их плотность.

Ключевые слова: аорта, легочной ствол, эндокард, клапаны, пренатальный онтогенез.