

В.М.Шкуропат¹
І.В.Твердохліб²
М.Ф.Дрюк³

¹ Дніпропетровська
міська багатопрофільна
клінічна лікарня №4

² Дніпропетровська
державна медична ака-
демія

³ Інститут хірургії та
трансплантології імені
А.О.Шалімова НАМН
України

Ключові слова: іше-
мія нижньої кінцівки,
реваскуляризація, піс-
ляопераційний період,
морфологія.

Надійшла: 26.04.2011

Прийнята: 18.06.2011

УДК 616.36-089.87

ПІСЛЯОПЕРАЦІЙНІ ЗМІНИ МОРФОЛО- ГІЧНОГО СТАНУ М'ЯЗОВОЇ ТКАНИНИ ПІСЛЯ ХІРУРГІЧНОГО ЛІКУВАННЯ ХВОРИХ З ХРОНІЧНОЮ КРИТИЧНОЮ ІШЕМІЄЮ НИЖНЬОЇ КІНЦІВКИ

Резюме. Метою дослідження був морфологічний аналіз стану переднього великогомілкового м'язу після проведення прямої, непрямої і комpositної реваскуляризації в найближчому і віддаленому післяопераційному періодах. Хворі були розділені на три групи: 1) 37 хворих, яким була виконана стегново-гомількова реконструкція; 2) 57 хворих, яким була виконана непряма реваскуляризація з аутотрансплантацією аспірата кісткового мозку; 3) 50 хворих, яким була здійснена комpositна реваскуляризація. Спостереження здійснювали в ранньому післяопераційному періоді і в терміні до двох років. Дослідження показали, що розроблений спосіб комpositної реваскуляризації кінцівки й показання до його застосування дозволяє одержати ранній нормалізуючий ефект за даними досліджених морфологічних критеріїв після операції й забезпечує стабілізацію його у віддаленому післяопераційному періоді, що супроводжується достовірним зростанням питомого об'єму м'язових волокон (на 18,6-22,5%) і мікросудин (на 17,4-28,3%), а також чисельної щільності гемокапілярів (на 20,6-52,4%). Імуногістохімічне дослідження експресії маркерів VEGF і CD34, а також гістологічний і ультраструктурний аналіз показали, що непряма реваскуляризація обумовлює нормалізацію й стабілізацію показників ішемізованої м'язової тканини за рахунок ініціації неоваскулогенеза, що призводить до статистично вагомого збільшення щільності упакування міофібрил (на 19,5-68,7%) і мітохондрій (на 25,7-87,4%) у волокнах переднього великогомілкового м'язу. Розроблений спосіб оцінки адекватності басейну малогомілкової артерії дозволяє оптимізувати вибір методу реваскуляризації кінцівки з використанням реконструктивних операцій на артеріях, або в поєднанні з непрямою реваскуляризацією шляхом застосування аутологічного аспірату кісткового мозку.

Морфологія. – 2011. – Т. V, № 2. – С. 94-107.

© В.М.Шкуропат, І.В.Твердохліб, М.Ф.Дрюк, 2011.

Shkuropat V.M., Tverdokhlib I.V., Drjuk M.F. Postoperative changes of morphological condition of muscle tissue after surgical treatment in patients with chronic critical lower limb ischemia.

Summary. The purpose of research was the morphological analysis of anterior tibial muscle after direct, indirect and composite revascularization in near-term and long-term postoperative periods. Patients have been divided into three groups: 1) 37 patients after femoral-tibial reconstruction; 2) 57 patients after indirect revascularisation with autotransplantation of bone marrow; 3) 50 patients after composite revascularization. The observation was carried out in the near-term postoperative period and in 2 years. Studies have shown that the developed method of composite limb revascularization and indications for its use provides a normalizing effect on the early data of the investigated morphological criteria after surgery, and it provides stabilization in the late postoperative period, accompanied by a significant increase in the proportion of muscle fibers (18,6-22,5%) and microvessels (on 17,4-28,3%), as well as the numerical density of hemocapillaries (20,6-52,4%). Immunohistochemistry marker expression of VEGF and CD34, as well as histological and ultrastructural analysis showed that the indirect revascularization causes the normalization and stabilization indicators ischemic muscle tissue through initiation of neovasculogenesis, which leads to a statistically significant increase in the packing density of myofibrils (in 19,5-68,7%) and mitochondria (in 25,7-87,4%) in the fibers of the anterior tibial muscle. Developed method for assessing the adequacy of the fibular artery to optimize the choice of method of revascularization with the use of limb reconstructive surgery on the arteries, or in combination with indirect revascularization by the use of autologous bone marrow aspirate.

Key words: ischemia of the lower limb, revascularization, postoperative period, morphology.

Вступ

У багатьох випадках лікувальна тактика при критичній хронічній ішемії зводиться спочатку до рішення питання про можливість хірургічного втручання (Восканян Ю.Є., 2000), коли ж хірургічне лікування не можливе – обмежуються тіль-

ки консервативними способами лікування (Золов Г.К. та співавт., 2003; Лазаренко В.А. та співавт., 2003). Широке застосування в консервативному лікуванні хворих з облітеруючим ураженням артерій сегменту «гомілка-стопа» знайшли синтетичні аналоги простагландинів.

На домінуючу думку вітчизняних і зарубіжних ангіохірургів, основним методом включення гомілки в кровообіг є прямий шунт до максимально великого судинного басейну. Достатньою умовою виконання операції визнана прохідність хоч би дистальної частини і однієї або двох артерій гомілки з адекватними "судинами відтоку". Проте, на думку авторів (Дрюк Н.Ф. и соавт., 1994; Покровский А.В. и соавт., 2002), нерідко критерієм операбельності може слугувати збереження прохідності лише тібіопоплітеального стовбура і одній з артерій гомілки, що має зв'язок з артеріями стопи. Проте доцільність втручань при поганих шляхах артеріального відтоку також є спірною, оскільки "гарне артеріальне русло" спостерігається у край рідко, зважаючи на поєднану поразку судин гомілки і стопи і мають місце не більше 25-30% спостережень. У світлі цих даних виявляється різний підхід хірургів до рішення питання про можливість виконання реконструктивної операції залежно від стану дистального судинного русла.

Перше клінічне застосування факторів росту для стимуляції ангіогенезу було проведене у хворих з критичною ішемією нижніх кінцівок (Baumgartner I. et al., 1998). Отримані позитивні результати стали новим напрямом в лікуванні критичної ішемії кінцівок (Rivard A. et al., 1998). При багаторівневих ураженнях артерій стегново-підколінно-гомілкового сегменту відновлення кровотоку по артеріях не завжди вирішує проблему адекватного відновлення мікроциркуляторного кровообігу.

У зв'язку з цим, актуальним питанням, що потребує всебічного аналізу, залишається порівняльна морфологічна характеристика стану тканин нижньої кінцівки на етапах післяопераційного періоду після проведення різних варіантів реваскуляризації.

Мета дослідження: гістологічний, ультраструктурний та імуногістохімічний аналіз стану переднього великогомілкового м'язу після проведення прямої, непрямої і композитної реваскуляризації в найближчому і віддаленому післяопераційному періодах.

Таблиця 1

Контингент хворих за віковими групами та способами реваскуляризації

Клінічні групи	Вік (роки)				Всього (%)
	До 34	35-59	60-74	75 і більше	
Пряма реваскуляризація	4	11	13	9	37 (25,7%)
Непряма реваскуляризація	3	19	31	4	57 (39,6%)
Композитна реваскуляризація	5	17	23	5	50 (34,7%)
Загалом	12	47	67	18	144

Біоптати фіксували рідиною Буена та заливали у парапласт за загальноприйнятими методиками. Гістологічні зрізи робилися завтовшки 7 мкм на ротатійному мікромомі. Фарбування зрі-

Матеріали та методи

Всього досліджено біопсійний матеріал від 144 пацієнтів з ішемією кінцівки III ступеня внаслідок оклюзійно-стенотичного ураження артерій стегново-підколінно-гомілкового сегменту віком від 25 до 84 років. Хворі були розділені на три групи. До першої групи увійшло 37 хворих, яким була виконана стегново-гомілкова реконструкція, де передня великогомілкова артерія була облітерована і не відновлювалася. До другої групи увійшло 57 хворих, яким реконструктивна операція на артеріях стегново-підколінно-гомілкового сегменту не виконувалася. Всім хворим цієї групи була виконана непряма реваскуляризація з ауто трансплантацією аспірата кісткового мозку для стимуляції васкулогенезу в передню групу м'язів. З метою поліпшення кровопостачання виконували ауто трансплантацію аспірата кісткового мозку за оригінальною методикою (Дрюк М.Ф. та співавт., 2006). До третьої групи увійшло 50 хворих з ураженням стегново-підколінно-гомілкового сегменту при оклюзії передньої великогомілкової артерії, яким була здійснена композитна реваскуляризація дистальних відділів кінцівки: реконструктивна операція на артеріях гомілки і непряма реваскуляризація з ауто трансплантацією аспірата кісткового мозку. Реконструктивні операції і мієлотрансплантацію виконували одночасно. Стегново-підколінно-гомілкове шунтування виконували з одномоментною пластикою гирла гомілкових артерій (Дрюк М.Ф. та співавт., 2005). Як контроль використовували матеріал біопсії м'язової тканини, отриманий при оперативних втручаннях з приводу травм нижньої кінцівки від 25 пацієнтів відповідних вікових груп без судинної патології.

Дослідження здійснювали в ранньому післяопераційному періоді і в терміні до двох років. Для морфологічного аналізу використовували ділянки переднього великогомілкового м'язу на межі між верхньою і середньою третинами м'язу. Морфологічне дослідження проводили диференційовано по вікових групах (табл. 1).

зів проводили гематоксиліном-еозином, залізним гематоксиліном Гейденгайна, за Ван-Гізона та за Вейгертом. Морфометрію тканинних мікроструктур проводили за допомогою окуляр-мікромет-

ра МОВ 1-14. Стереологічно вивчали відносні об'єми м'язового і мікросудинного компонентів методом крапкового рахунку при використанні окулярних вставок (Автандилов Г.Г., 1990).

У кожній з клінічних підгруп проводили по 3 паралельних імуногістохімічних і ультраструктурних дослідження. Для постановки імуногістохімічних реакцій використовували парафінові блоки біопсійного матеріалу. Як первинні моноклональні антитіла використовували такі до фактора росту судинного ендотелія VEGF (Lab-Vision) і до цитоспецифічного маркера ендотелію CD-34 (DAKO, Данія), який накопичується в цитоплазмі ендотеліальних клітин (Garlanda C. та ін., 1997). Проводили інкубацію зрізів з первинними антитілами у вологих камерах при температурі 23-25⁰ С на протязі 30 хвилин. Оцінка експресії кожного маркера проводилась індивідуально. Ідентифікацію реакції здійснювали за допомогою системи візуалізації EnVision (DakoCytomation) за допомогою хромогену DAB та додаткового забарвлення гематоксиліном Майєра для відтворення структурної організації тканини.

Ультраструктурне дослідження біопатів проводили після фіксації зразків у 2,5%-ному розчині глютарового альдегіду. Виготовлення

ультратонких зрізів проводили на ультрамікроскопі УМТП-6М з блоків, залитих в епон-араддіт. Дослідження проводили на електронному мікроскопі ЕМВ-100Б при напрузі 75 кВ і первинних збільшеннях від 2000 до 25000. У цілому, електронно-мікроскопічне дослідження проводили за схемою, запропонованою В.Я.Карупу (1984). Кількісну оцінку ультраструктурних змін, включаючи визначення щільності упакування міофібрил і мітохондрій в саркоплазмі м'язових волокон, проводили на електроннограмах методом крапкового рахунку (Автандилов Г.Г., 1990).

Морфометричні дані піддавали статистичній обробці. Визначення достовірності відмінностей між вибірками проводили з урахуванням критерію t Ст'юдента (Лакин Г.Ф., 1990).

Результати та їх обговорення

Через 2 тижні після проведення прямої реваскуляризації у хворих всіх вікових груп спостерігалось зниження питомого об'єму м'язових волокон з подальшим суттєвим зростанням до 6-го місяця післяопераційного періоду. Через 12 місяців спостереження рівень даного параметра повертався до передопераційного і продовжував знижуватися надалі (рис. 1).

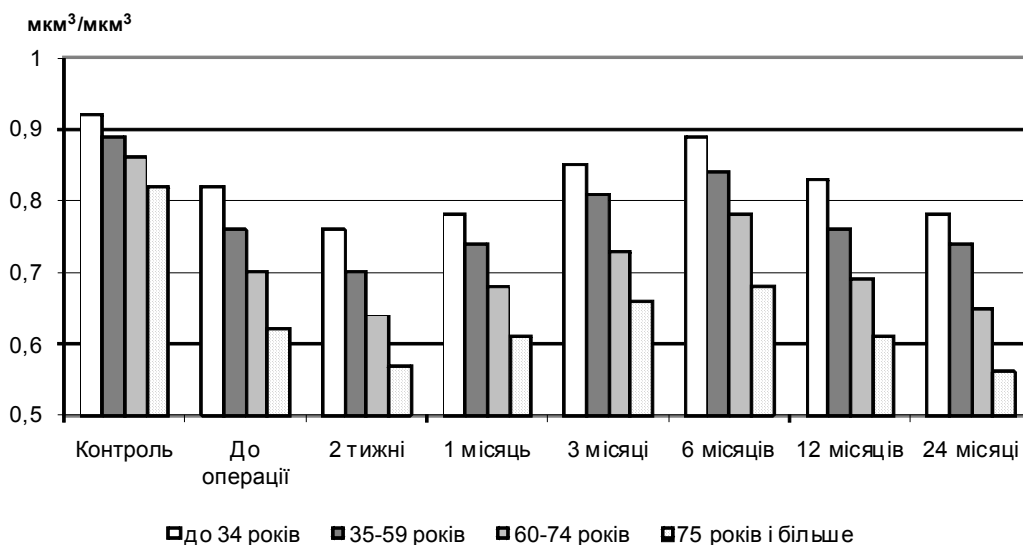


Рис.1. Динаміка змін питомого об'єму м'язових волокон переднього великогомілкового м'язу (мм³/мм³) після проведення прямої реваскуляризації.

Після застосування непрямой реваскуляризації питомий об'єм м'язових волокон не змінювався суттєво протягом 3 місяців післяопераційного періоду в жодній віковій групі пацієнтів. Починаючи від 6-го місяця дослідження відбувалося поступове збільшення значень показника і його тривала стабілізація на рівні, який перевищував відповідні передопераційні значення. Виключення становили спостереження у хворих віком понад 75 років з надзвичайно низьким пи-

томим об'ємом м'язових волокон у складі ушкодженого переднього великогомілкового м'язу на всіх етапах дослідження (рис. 2).

Через 2 тижні після проведення компритної реваскуляризації зменшення значень питомого об'єму м'язових волокон не мало статистичної вагомості в жодній віковій групі хворих. Починаючи від 3-го місяця спостерігалось значне підвищення значень параметра (рис.3). Через 1 і 2 роки після операції у більшості хворих рівень

показника перевищував відповідні передопераційні значення, наближаючись до контрольних величин. Лише у пацієнтів старечого віку стабі-

льного позитивного результату досягнути не вдалося.

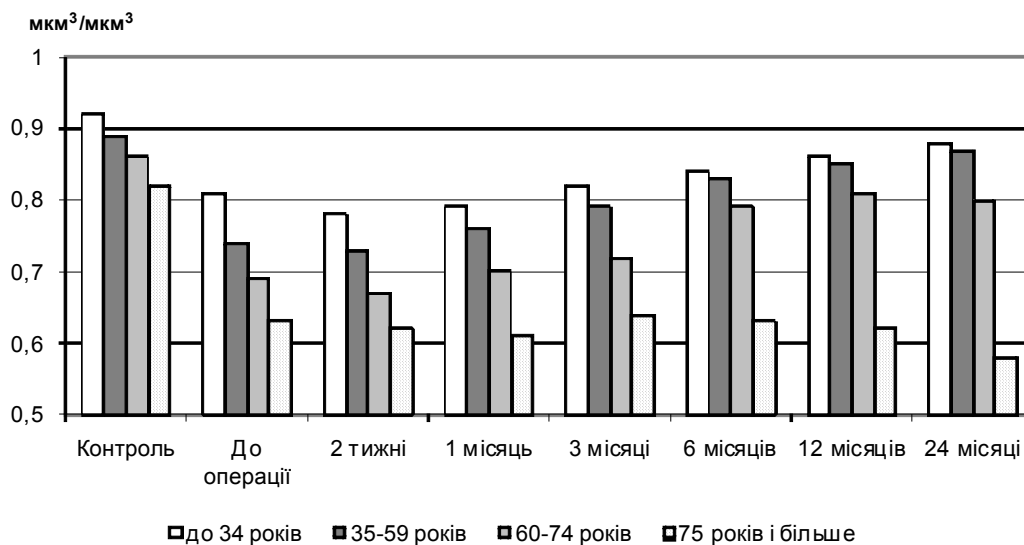


Рис.2. Динаміка змін питомого об'єму м'язових волокон переднього великогомілкового м'язу ($\text{мкм}^3/\text{мкм}^3$) після проведення непрямой ревазуляризації.

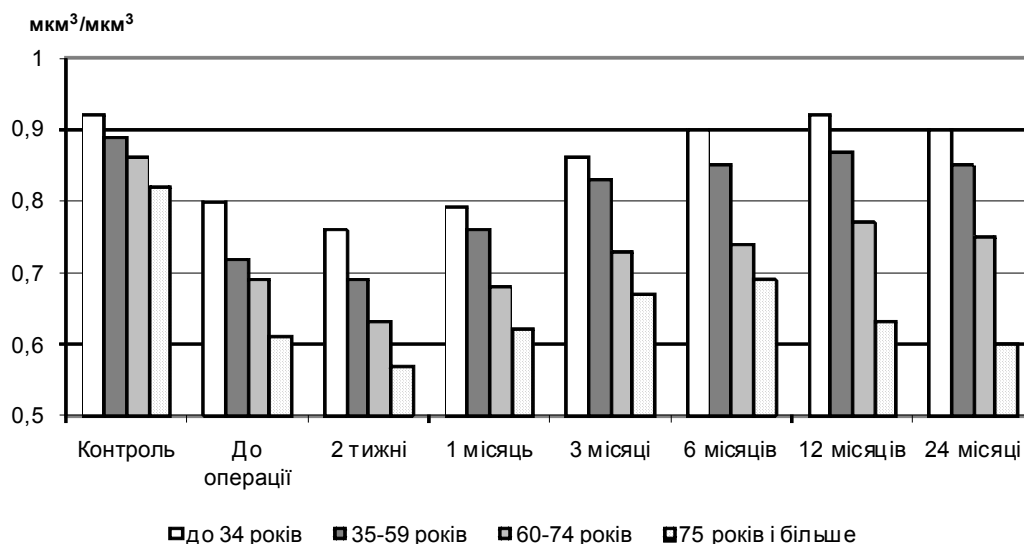


Рис.3. Динаміка змін питомого об'єму м'язових волокон переднього великогомілкового м'язу ($\text{мкм}^3/\text{мкм}^3$) після проведення комозитної ревазуляризації.

Особливу увагу з огляду на патогенетичні особливості розвитку хронічної ішемії та шляхи відновлення тканин гомілки у нашому дослідженні привернула кількісна оцінка питомого об'єму і чисельної щільності гемокапілярів. Дослідження показали, що у всіх пацієнтів з третім ступенем хронічної ішемії питомий об'єм гемокапілярів переднього великогомілкового м'язу значно поступався відповідним контрольним величинам, причому з віком градієнт редукції даного показника зростав.

Після проведення стегново-гомілкової реконструкції у хворих всіх досліджуваних вікових

груп спостерігалось достовірне зростання питомого об'єму гемокапілярів починаючи від 2-го тижня після оперативного втручання (рис. 4), причому найбільший приріст відмічався у хворих віком понад 75 років (+52,3%; $p < 0,05$). При гістологічному дослідженні виявилось, що такий приріст пов'язаний не лише з частковим поновленням кровообігу в капілярах, раніше з нього виключених, але й з патологічною дилатацією мікросудин. Також це підтвердилось при вивченні показника чисельної щільності гемокапілярів (рис. 5).

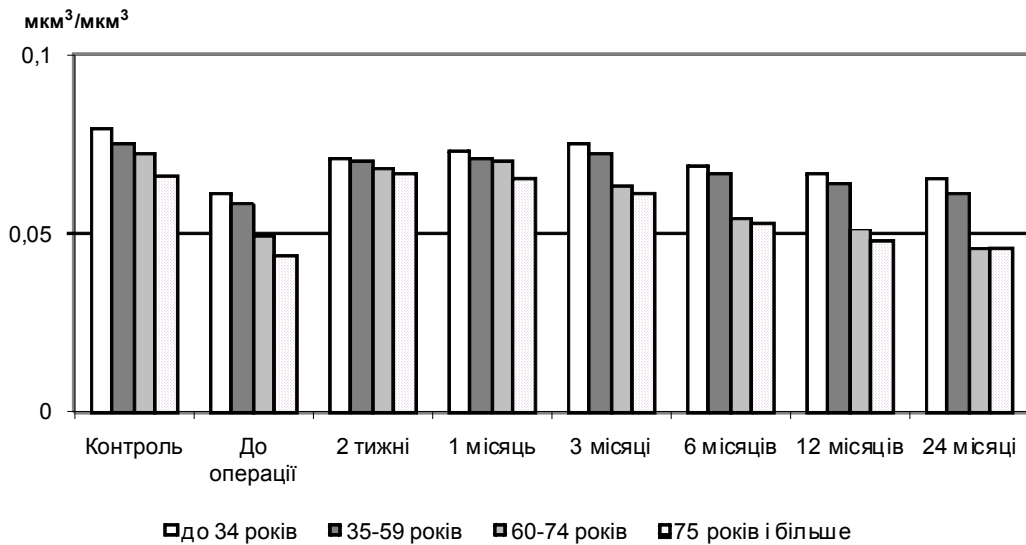


Рис.4. Динаміка змін питомого об'єму гемокapілярів переднього великомілкового м'язу ($\text{mkm}^3/\text{mkm}^3$) після проведення прямої ревазуляризації.

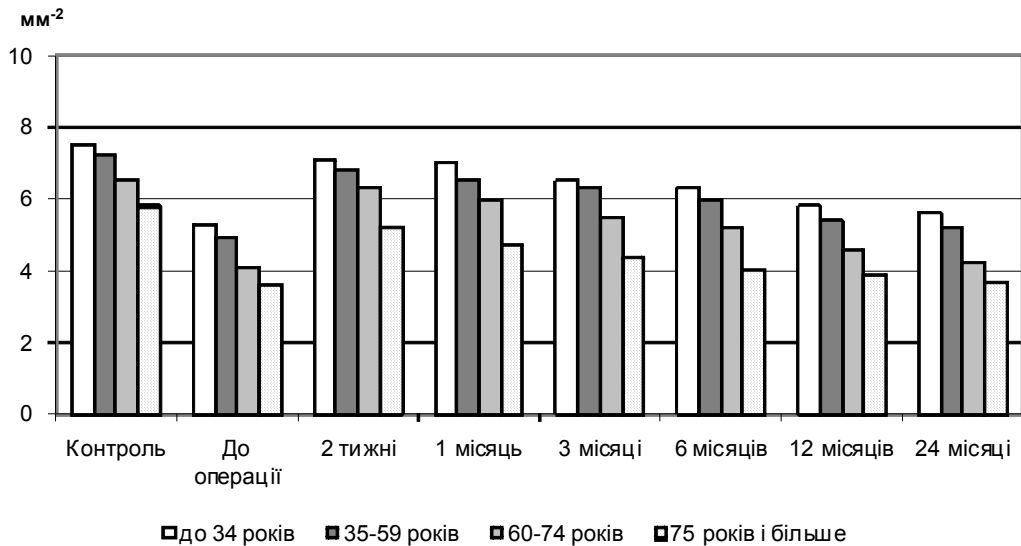


Рис.5. Динаміка змін чисельної щільності гемокapілярів переднього великомілкового м'язу ($\text{mm}^2 \times 10^3$) після проведення прямої ревазуляризації.

У пацієнтів молодших вікових груп така картина також зустрічалася, але набагато рідше. До 3-го місяця спостережень питомий об'єм гемокapілярів залишався відносно стабільним, але у віддаленому післяопераційному періоді поступово знижувався, особливо у хворих віком понад 60 років. Аналогічним чином змінювались значення чисельної щільності гемокapілярів.

Непряма ревазуляризація не змінювала питомого об'єму гемокapілярів протягом 1-го місяця після втручання, однак вже через 3 місяці відзначалося достовірне зростання параметра і подальша його стабілізація у всіх хворих, за виключенням пацієнтів старечого віку (рис. 6).

Через 2 роки після проведення непрямой ревазуляризації досліджуваний параметр у більшості хворих віком до 75 років суттєво перевищував відповідні передопераційні значення. Чи-

сельна щільність гемокapілярів після використання аутографтації аспірата кісткового мозку тривалий час залишалась без істотних змін у хворих всіх вікових груп (рис. 7). Починаючи від 3 місяців спостереження відбувалося статистично вагоме зростання кількості гемокapілярів, набуваючи максимуму через 6 місяців після втручання і зберігаючись у подальшому віддаленому післяопераційному періоді. Проте, у хворих віком понад 75 років подібна динаміка була відсутня: чисельна щільність гемокapілярів протягом всього досліджуваного періоду залишалась на рівні передопераційних величин.

Після проведення композитної ревазуляризації спостерігалось активне підвищення питомого об'єму і чисельної щільності гемокapілярів у пацієнтів всіх вікових груп вже через 2 тижні після втручання (рис. 8, 9).

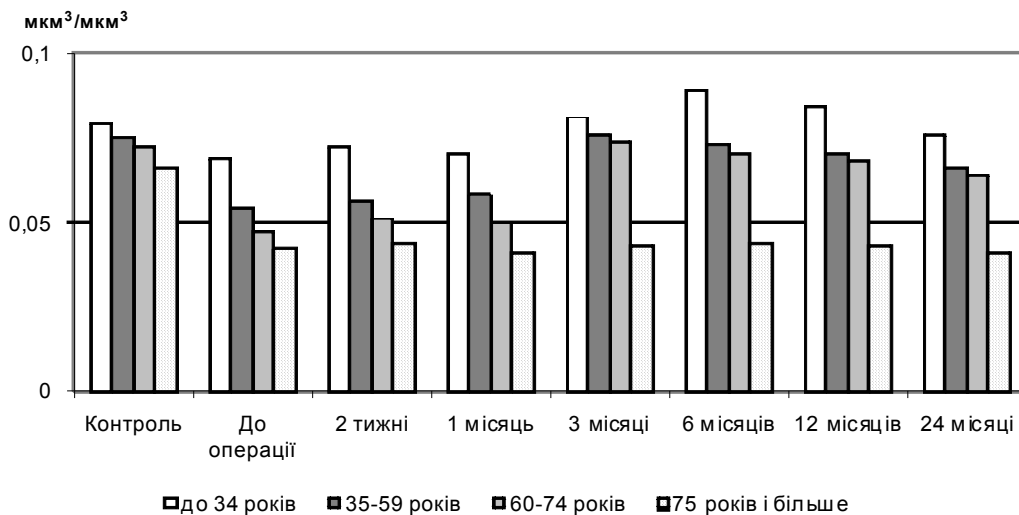


Рис.6. Динаміка змін питомого об'єму гемокапілярів переднього великогомілкового м'язу ($\text{мкм}^3/\text{мкм}^3$) після проведення непрямой ревазуляризації.

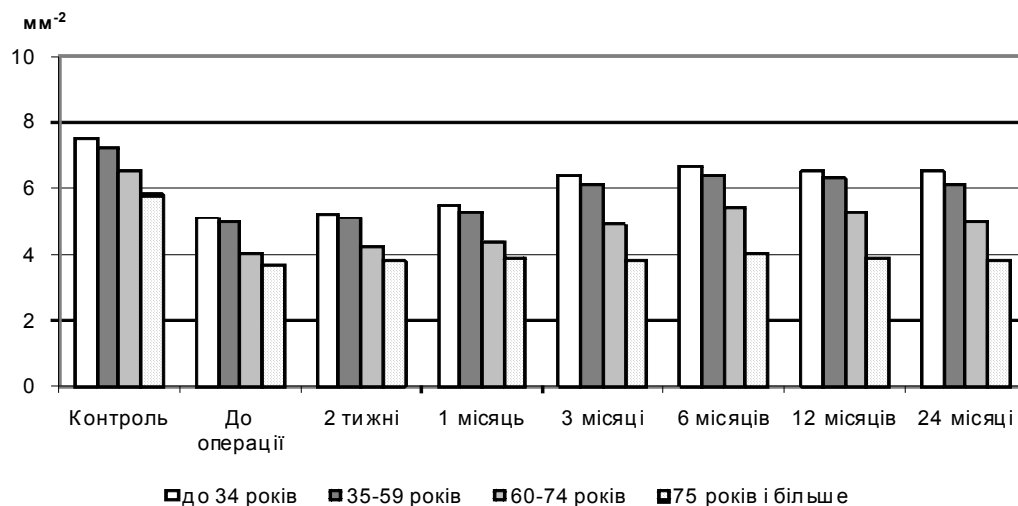


Рис.7. Динаміка змін чисельної щільності гемокапілярів переднього великогомілкового м'язу ($\text{мм}^2 \times 10^3$) після проведення непрямой ревазуляризації.

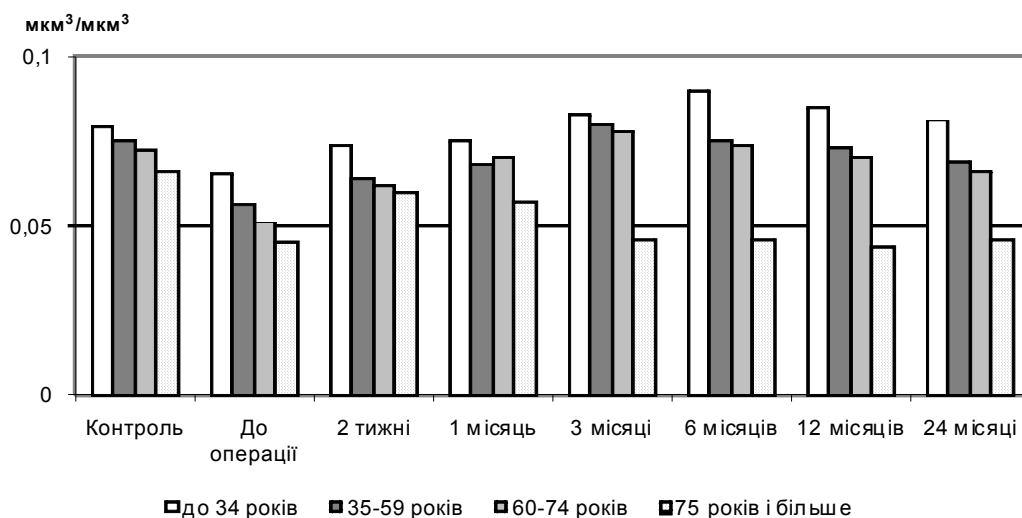


Рис.8. Динаміка змін питомого об'єму гемокапілярів переднього великогомілкового м'язу ($\text{мкм}^3/\text{мкм}^3$) після проведення композитної ревазуляризації.

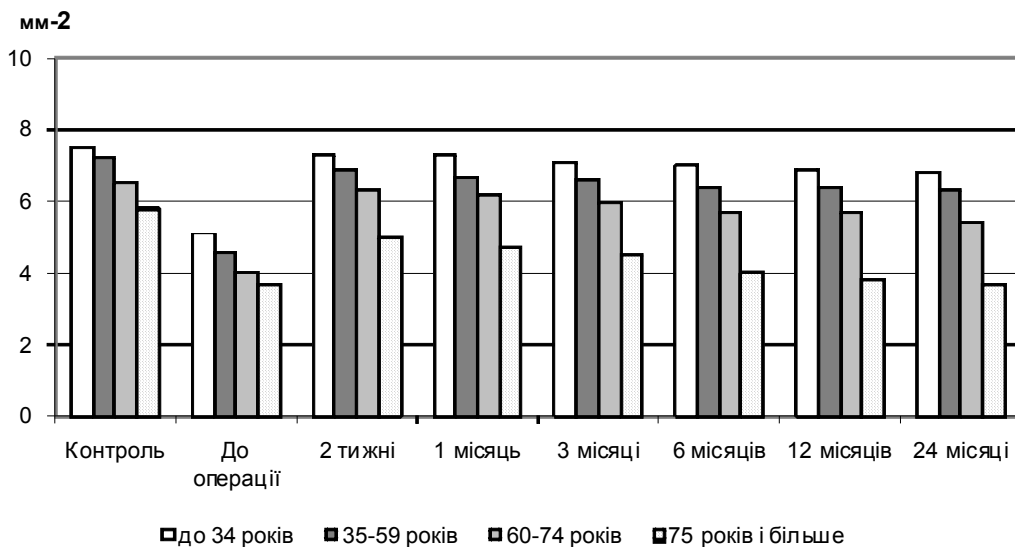


Рис.9. Динаміка змін чисельної щільності гемокапілярів переднього великогомілкового м'язу ($\text{мм}^{-2} \times 10^3$) після проведення композитної ревазуляризації.

Гістологічно дилатація гемокапілярів виявлялася в поодиноких випадках, проте питомий об'єм мікросудин продовжував активно зростати до 6-го місяця післяопераційного періоду. Таке зростання відбувалося на тлі стабільно високих величин чисельної щільності гемокапілярів. На наш погляд, це пов'язано з тим, що на ранніх етапах лікування провідним фактором виступало відновлення циркуляції по раніше виключених гемокапілярах, а від 6-го місяця післяопераційного періоду – по новоутворених гемокапілярах внаслідок неоваскулогенезу.

Імуногістохімічне дослідження інтраопераційних біоптатів переднього великогомілкового м'язу у хворих з хронічною ішемією нижньої кінцівки усіх досліджуваних вікових груп виявило нерівномірний характер експресії VEGF у м'язовій тканині. Зокрема, даний білок мав дифузну цитоплазматичну локалізацію і помірно накопичувався лише у тих м'язових волокнах, що розташовувались поблизу ділянок з найбільшим дистрофічно-некротичним ушкодженням. Такі стоншені VEGF-позитивні волокна мали численні ознаки дегенерації різного ступеня. Також джерелом експресії VEGF слугували макрофаги навколо мікросудин зі збереженим або розширеним просвітом. Ті м'язові волокна, що були ушкоджені меншою мірою і зберігали загальні тинкторіальні властивості, майже не експресували даний маркер. Дистрофічні волокна з помірним накопиченням VEGF розташовувались невеликими групами поблизу зон значного інтерстиційного набряку або поодинокі між VEGF-негативними м'язовими волокнами.

В інтактній м'язовій тканині (у групі контрольних спостережень) нам не вдалося візуалізувати експресію VEGF. Виняток склали лише ті тканинні зразки, що були отримані від осіб контрольної групи віком більше 75 років: у цих зраз-

ках відзначалася слабка дифузна цитоплазматична експресія VEGF. Враховуючи, що одним з найбільш активних індукторів синтезу VEGF є гіпоксія, можна припустити, що пов'язані з віком обмеження тканинної мікроциркуляції нижніх кінцівок можуть обумовити певну ініціацію експресії даного білкового фактора на фоновому рівні навіть у осіб без клінічних проявів хронічної ішемії.

Реакція з ендотеліальним маркером CD34 виявила, що більшість гемокапілярів була виключеною з регіонального кровообігу. Артеріоли і венули характеризувалися патологічною дилатацією. Важливо відзначити, що у тканинних ділянках з активним розвитком дистрофічних процесів щільність CD34-позитивного матеріалу суттєво перевищувала таку в ділянках зі збереженою тканинною структурою. Така підвищена щільність мікросудин поблизу дистрофічно-некротичних осередків у більшості спостережень була асоційована зі значною лейкоцитарною інфільтрацією, а також наявністю поодиноких ліцититів і макрофагів.

Незалежно від віку пацієнтів експресія маркера CD34 у контрольних зразках м'язової тканини не відрізнялася від такої в основних групах дослідження за своєю інтенсивністю, проте розподілення CD34-позитивного матеріалу в інтактному м'язі було рівномірним в усіх досліджуваних тканинних ділянках, а характер конфігурації мікросудин і загальна ангіоархітектоніка свідчили про стабільний і характерний для норми стан всіх ланок мікроциркуляторного русла.

При ультраструктурному дослідженні інтраопераційних біоптатів переднього великогомілкового м'язу спостерігалися суттєві і широкі за спектром патологічні прояви у саркоплазмі м'язових волокон. Зокрема, в результаті розвитку хронічної ішемії значно зменшувалася частка

міофібрилярного апарату, що було пов'язано із набряком і вакуолізацією цитоплазми, а також з деструкцією самих міофібрил. Значно порушувалася структура Т-трубочок, змінювалась архітектура триад, ушкоджувались або зникали характерні утворення клітинної поверхні й субсарколемальні ультраструктури. Внаслідок тривалої ішемії у найбільшому ступені ушкоджувався мітохондріальний апарат: органели набували кулястої форми, електронна щільність матрикса різко зменшувалась, кристи у більшості органел були відсутні або фрагментувалися. У складі найбільш ушкоджених волокон поряд з явищами кристалізації спостерігалася фрагментація зовнішньої мітохондріальної мембрани.

Проведення кількісного ультраструктурного дослідження показало, що внаслідок деструкції

міофібрилярного апарату та значного внутрішньоклітинного набряку щільність упакування функціонуючих міофібрил в саркоплазмі більш ніж вдвічі поступалася показникам контрольної групи у всіх досліджуваних вікових групах хворих (рис. 10). Динаміка такого ж напрямку була характерною для параметра щільності упакування мітохондрій (рис. 11). Навпроти, показник коефіцієнту сферичності мітохондрій різко зростає, відображаючи зміни форми більшості органел до майже ідеально кулястої, що є вкрай не характерним для мітохондрій скелетної м'язової тканини (рис. 12). Ці дані підтвердили і кількісно оцінили критичний характер виснаженості і функціональної неповноцінності мітохондріального апарату в умовах хронічного ішемічного ушкодження м'язових волокон.

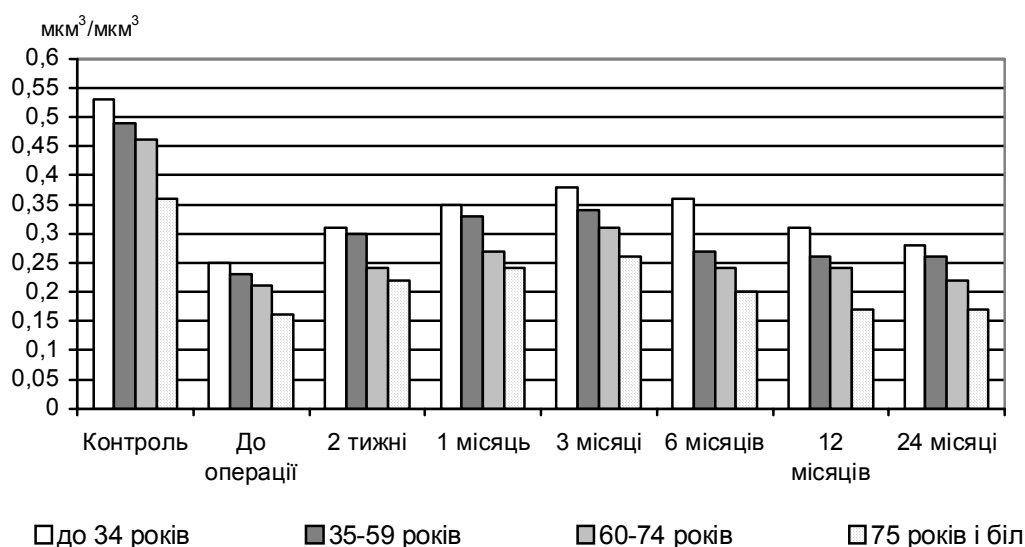


Рис. 10. Динаміка змін щільності упакування міофібрил у саркоплазмі волокон переднього великогомілкового м'язу ($\text{mkm}^3/\text{mkm}^3$) після проведення прямої ревазуляризації.

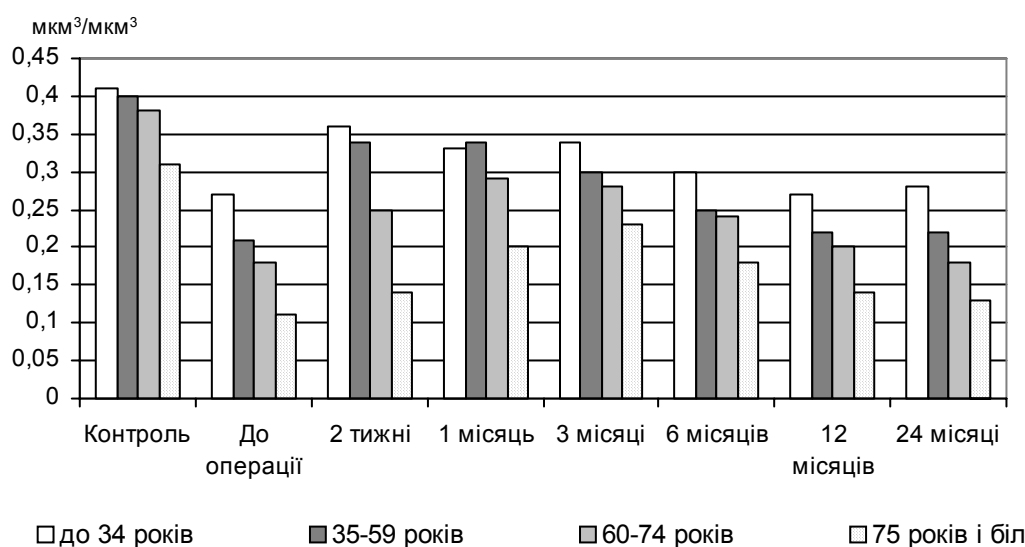


Рис. 11. Динаміка змін щільності упакування мітохондрій у саркоплазмі волокон переднього великогомілкового м'язу ($\text{mkm}^3/\text{mkm}^3$) після проведення прямої ревазуляризації.

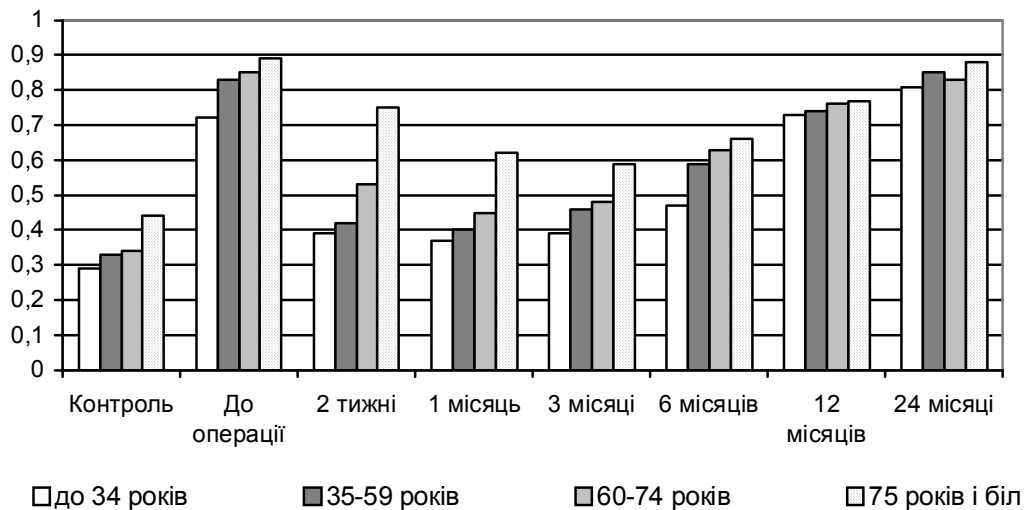


Рис. 12. Динаміка змін коефіцієнта сферичності мітохондрій у саркоплазмі волокон переднього великогомілкового м'яза після проведення прямої ревазуляризації.

Імуногістохімічне дослідження біоптатів після проведення прямої ревазуляризації протягом першого місяця післяопераційного періоду виявило суттєве зниження експресії VEGF у цитоплазмі волокон переднього великогомілкового м'яза хворих всіх досліджуваних вікових груп, що поєднувалося з активною експресією ендотеліального фактора CD34 у численних гемокапілярах, більшість яких ставала функціонально активною. При цьому загальна щільність мікросудин суттєво не змінювалась у порівнянні з передопераційним станом, але зберігалася помірна кількість VEGF-позитивних макрофагів у перивазальному просторі.

Через 3 місяці після оперативного втручання кількість таких макрофагів значно зменшувалась, натомість з'являлися поодинокі м'язові волокна з активною цитоплазматичною експресією маркера VEGF. Ці волокна зазвичай були меншими за діаметром у порівнянні з іншими, містили центрально розташовані ядра і супроводжувалися маркер-позитивними міосателітоцитами. Лише у хворих віком понад 75 років такі волокна не виявлялися.

Через 6 місяців після операції у тканині м'яза спостерігалися невеликі групи тонких волокон, які активно накопичували мітку до VEGF, проте не мали центрально розташованих ядер, не супроводжувалися активними сателітними клітинами, не виявляли поперечної посмуганості та містили ознаки дистрофії, хоча щільність CD34-позитивних елементів у прилеглих ділянках залишалася високою, як і на попередніх етапах дослідження.

У віддаленому післяопераційному періоді кількість означених дистрофічних волокон з виразною експресією VEGF закономірно зростала; крім того, часто поряд з групами цих волокон спостерігалися некротичні зони й осередки інте-

рстиційного набряку. Щільність експресії ендотеліального маркера CD34 лише незначно знижувалась у порівнянні з попередніми етапами спостереження, але переважна більшість мікросудин мала численні патологічні зміни на фоні лейкоцитарної і моноцитарної інфільтрації. Загалом, імуногістохімічна картина м'язової тканини по маркерах VEGF і SD34 через 2 роки після операції наближалася до такої, що виявлялася до проведення прямої ревазуляризації у всіх досліджуваних вікових групах.

При ультраструктурному дослідженні біоптатів м'яза протягом перших трьох місяців після проведення прямої васкуляризації у саркоплазмі м'язових волокон спостерігався незначний набряк та поодинокі вакуолі. Загальна структура Т-трубочок і триад у більшості випадків відповідала нормальному плану будови. На противагу передопераційному стану, ознаки деструкції міофібрил не виявлялися, проте у всіх вікових групах вони значно поступалися за щільністю відповідним контрольним характеристикам. Мітохондріальний апарат був представлений дуже поліморфними органелами. Частка мітохондрій залишалася кулястої форми, зі зменшеною електронною щільністю матрикса і невеликим вмістом крист. Звичайно такі органели розташовувались під сарколемою або поблизу ядра. Інші органели набували витягнутої форми, значно збільшувались та мали ознаки високої функціональної активності (розвинені кристи, електронно-щільний матрикс). Характерна локалізація таких мітохондрій – між міофібрилами. Проявів кристалізації або фрагментації зовнішньої мітохондріальної мембрани у цей період не спостерігалось. Через 6 і 12 місяців після операції відзначалося набрякання і вакуолізація цитоплазми. У саркоплазмі спостерігалася велика кількість мілких фрагментів міофібрил і хаотично розташовані міофіламе-

нти, порушувалася структура Т-трубочок і елементів ендоплазматичного ретикулума. Більшість мітохондрій втрачали електронну щільність матрикса і кристи. Міжміофібрилярні мітохондрії зменшувалися за розмірами та наближались до кулястої форми. Зовнішня мембрана цих мітохондрій у ряді випадків була ушкодженою. Дослідження, проведене через 2 роки після операційного втручання, вказало на зростання ступеня патологічних змін на ультраструктурному рівні.

За даними кількісного ультраструктурного дослідження, щільність упакування міофібрил в саркоплазмі протягом перших трьох місяців післяопераційного періоду поступово зростала, але після цього знов починала знижуватись внаслідок деструкції міофібрил та зростання внутрішньоклітинного набряку у хворих всіх вікових груп (рис. 10). Щільність упакування мітохондрій зростала у пацієнтів віком до 60 років дуже активно; у хворих похилого та старечого віку зростання було повільнішим (рис. 11). Проте у всіх пацієнтів після 3-го місяця післяопераційного періоду відбувалося закономірне зниження значень параметра. Динаміка змін показника коефіцієнту сферичності мітохондрій м'язових волокон після проведення прямої реваскуляризації показана на відповідній діаграмі (рис. 12).

Протягом найближчого післяопераційного періоду після проведення непрямой реваскуляризації (аутотрансплантація аспірата кісткового мозку) імуногістохімічне дослідження тканинних біоптатів не виявило будь-яких помітних змін експресії фактора VEGF у цитоплазмі м'язових волокон та фактора CD34 на поверхні ендотеліоцитів мікросудин у порівнянні з передопераційним станом.

Через 3 місяці після непрямой реваскуляризації поряд з групами дистрофічно змінених VEGF-позитивних м'язових компонентів відзначалася поява численних невеликих за діаметром поодинокі розташованих м'язових волокон з помірною цитоплазматичною експресією маркера VEGF. Такі волокна містили центрально розташовані ядра і супроводжувалися маркер-позитивними міосателіоцитами. Часто поряд з ними візуалізувалися VEGF-позитивні макрофаги навколо гемокапілярів. Необхідно зауважити, що у хворих віком більше 75 років волокна у стані регенерації не виявлялися. У даний термін спостереження експресія CD34 не відрізнялася за інтенсивністю та локалізацією від попередніх етапів, проте значна частка гемокапілярів мала формені елементи у своєму просвіті.

Через 6 місяців після операції у тканині переднього великогомілкового м'яза ми спостерігали лише невелику кількість згрупованих дегенеративних VEGF-позитивних волокон. Навпроти, тканина м'яза була насиченою мілкими волокнами із значним накопиченням фактора VEGF у

цитоплазмі, які знаходилися на різних стадіях регенерації. Якщо у цей термін дослідження переважали активовані сателітні міоцити, а більш зрілі диференційовані волокна складали лише незначну частку, то через 1 рік у пацієнтів всіх вікових груп, за виключенням старшої, візуалізувалися зрілі VEGF-позитивні волокна. Важливо відзначити, що щільність CD34-позитивних елементів також помітно зростала, що свідчило про активацію процесів неоваскулогенезу за рахунок збільшення новоутворених примітивних гемокапілярів.

Через 2 роки після аутотрансплантації аспірата кісткового мозку цитоплазматична експресія VEGF була на низькому рівні у більшості м'язових волокон. Незначна кількість волокон з ознаками дистрофії накопичувала VEGF у помірному ступені. Такі осередки підвищеної експресії фактора спостерігалися поблизу некротичних ділянок й зон значного інтерстиційного набряку. Щільність експресії ендотеліального маркера CD34 залишилася на рівні попереднього етапу. Патологічні зміни і ознаки лейкоцитарної інфільтрації виявлялися лише у тих мікросудинах, які були розташовані у зонах інтерстиційного набряку. Імуногістохімічна характеристика м'язової тканини по маркерах VEGF і SD34 через 2 роки після непрямой реваскуляризації свідчила про суттєве підвищення щільності функціонуючих гемокапілярів за рахунок неоваскулогенезу у більшості хворих. Лише у пацієнтів віком понад 75 років зміни експресії VEGF і SD34 не мали позитивного характеру.

За допомогою електронної мікроскопії післяопераційних біоптатів переднього великогомілкового м'яза протягом перших трьох місяців після проведення непрямой реваскуляризації у хворих всіх вікових груп нам не вдалося спостерігати суттєвих ультраструктурних змін у порівнянні з передопераційним станом. Зокрема, зберігалися виразний набряк і вакуолізація цитоплазми, відзначалася деструкція міофібрил. Структура Т-трубочок і триад була ушкодженою у більшості спостережень. Також залишалися ушкодженими кулясті мітохондрії з редукованим матриксом і порушеними кристами. На подальших етапах дослідження у хворих віком до 75 років спостерігався незначний саркоплазматичний набряк та поодинокі вакуолі. Загальна структура Т-трубочок і триад виглядала стабільною, ознаки деструкції міофібрил виявлялися рідко, щільність міофібрилярного апарату зростала. Мітохондрії були поліморфними. Частка мітохондрій під сарколемою та поблизу ядра залишалася кулястої форми, зі зменшеною електронною щільністю матрикса і невеликим вмістом крист. Між міофібрилами мітохондрії були витягнутої форми, великими за розмірами, з розвинутими кристами та помірною електронною щільністю матрикса. Проявів кристалізації або фрагментації

зовнішньої мітохондріальної мембрани не спостерігалось.

Дослідження імуногістохімічних особливостей щодо розподілу VEGF у м'язовій тканині через 2 і 4 тижні після проведення композитної ревазуляризації показало значне зниження експресії даного маркера у цитоплазмі незалежно від віку хворих. CD34 також активно експресувався ендотеліальними клітинами численних гемокапілярів, більшість яких ставали функціонально спроможними. Щільність мікросудин суттєво не змінювалась у порівнянні з передопераційним станом. У перикапілярному просторі накопичувалися клітини моноцитарного ряду, які активно експресували VEGF.

Через 3 місяці після оперативного втручання спостерігалися поодинокі м'язові волокна з активною цитоплазматичною експресією маркера VEGF. Ці волокна були малими за діаметром, містили центрально локалізовані ядра. Міосателітоцити навколо таких волокон також активно синтезували VEGF. У молодих пацієнтів кількість регенеруючих м'язових волокон була значно вищою, ніж у літніх хворих. У даний термін спостереження експресія CD34 не відрізнялася за інтенсивністю та локалізацією від попереднього етапу дослідження.

Через 6 місяців після операції у тканині переднього великогомілкового м'яза більшості пацієнтів віком до 75 років спостерігалася невелика кількість згрупованих дегенеративних VEGF-позитивних волокон з ознаками дистрофії. Навпроти, тканина м'яза була насиченою мілкими волокнами із значним накопиченням фактора VEGF у цитоплазмі, які знаходилися на різних стадіях регенерації. Окремі диференційовані волокна також містили мітку VEGF у саркоплазмі, причому розподіл мітки був нерівномірним. На поперечних зрізах волокон помірне гістохімічне забарвлення спостерігалось субсарколемально, в той час як центральні частини волокон залишалися вільними від мітки. Розподілення CD34-позитивних структур було рівномірним, експресія – інтенсивною. У хворих старечого віку через 6 місяців після операції у тканині м'яза спостерігалися групи тонких волокон, які активно накопичували мітку до VEGF, проте не мали ознак регенерації, не виявляли поперечної посмугованості та містили ознаки дистрофії, хоча щільність CD34-позитивних елементів у прилеглих ділянках залишалася як на попередніх етапах післяопераційного періоду.

Наприкінці першого року спостереження кількість VEGF-позитивних клітин з ознаками регенерації та диференціювання залишалася високою. Більшість волокон мали субсарколемальну локалізацію імуногістохімічної мітки. Часто спостерігалися сателітні міоцити, які також синтезували VEGF. Щільність CD34-позитивних мікросудин значно зростала, що вказувало на актива-

цію процесів неоваскулогенезу. Через 2 роки після аутотрансплантації у більшості спостережень лише поодинокі зрілі м'язові волокна без суттєвих патологічних ознак демонстрували помірну цитоплазматичну експресію VEGF. Також зустрічалися невеликі групи VEGF-позитивних м'язових волокон з ознаками дистрофії поблизу поодиноких мілких ділянок з некротично-дистрофічними змінами, а також у зонах виразного інтерстиційного набряку. Щільність експресії ендотеліального маркера CD34 не поступалася попередньому етапу, проте виявлялися мікросудини з периваскулярним набряком і звуженим просвітом. У зонах значного інтерстиційного набряку відзначалася помірна лейкоцитарна інфільтрація. У літніх пацієнтів кількість VEGF-позитивних дистрофічних волокон значно збільшувалася у порівнянні з попереднім етапом спостереження. Щільність експресії ендотеліального маркера CD34 лише незначно знижувалася у порівнянні з попередніми етапами, але переважна більшість мікросудин мала численні патологічні зміни на фоні лейкоцитарної і моноцитарної інфільтрації.

Ультраструктурне дослідження біоптатів переднього великогомілкового м'яза протягом перших трьох місяців після проведення композитної ревазуляризації у хворих досліджуваних вікових груп виявило нормалізацію багатьох внутрішньоклітинних структур. Організація Т-трубочок і триад у більшості випадків відповідала нормальному плану будови, ознаки деструкції міофібрил не виявлялися, проте їх щільність була дещо нижчою, ніж у контрольній групі. У саркоплазмі м'язових волокон спостерігався помірний інтрацелюлярний набряк та поодинокі вакуолі. Мітохондріальний апарат був представлений поліморфними органелами. Частка мітохондрій, що локалізувалися переважно під сарколемою або навколо ядра, залишалася кулястої форми, зі зменшеною електронною щільністю матрикса і невеликим вмістом крист. Міжміофібрилярні мітохондрії ставали витягнуті за формою, збільшувалися за розмірами та мали розвинені кристи й електронно-щільний матрикс. Проявів кристалізу або фрагментації зовнішньої мітохондріальної мембрани не спостерігалось. Такі компенсаторні реакції мітохондріального апарату відзначалися у пацієнтів віком до 75 років. У хворих старечого віку спостерігалось набрякання і вакуолізація цитоплазми, у саркоплазмі візуалізувалися фрагменти міофібрил, порушувалася структура тубулярних елементів. Більшість мітохондрій мали низьку електронну щільність матрикса і малу кількість мітохондріальних крист. Міжміофібрилярні мітохондрії зменшувалися за розмірами та наближалися до кулястої конфігурації. Починаючи з 6-го місяця післяопераційного періоду у хворих віком до 75 років спостерігався незначний саркоплазматичний набряк та пооди-

нокі вакуолі. Загальна структура Т-трубочок і триад виглядала стабільною, ознаки деструкції міофібрил виявлялися рідко, щільність міофібрилярного апарату зростала. Мітохондрії залишалися поліморфними. Незначна частка субсарколемальних та парануклеарних мітохондрій зберігала кулясту форму, містила невелику кількість крист та матрикс з помірною електронною щільністю. Міжміофібрилярні мітохондрії були витягнутої форми, великими за розмірами, з розвинутими кристами та помірною електронною щільністю матрикса.

За даними ультраструктурометрії, щільність упакування міофібрил в саркоплазмі протягом

перших трьох місяців післяопераційного періоду поступово зростала і залишалася стабільною протягом всього періоду спостереження, за виключенням пацієнтів старечого віку (рис. 13). Щільність упакування мітохондрій зростала у пацієнтів віком до 60 років дуже активно; у хворих похилого та старечого віку зростання було повільнішим. У віддаленому післяопераційному періоді значення параметра суттєво не змінювалися за виключенням пацієнтів старечого віку (рис. 14). Динаміка змін показника коефіцієнту сферичності мітохондрій м'язових волокон після проведення композитної ревазуляризації показана на відповідній діаграмі (рис. 15).

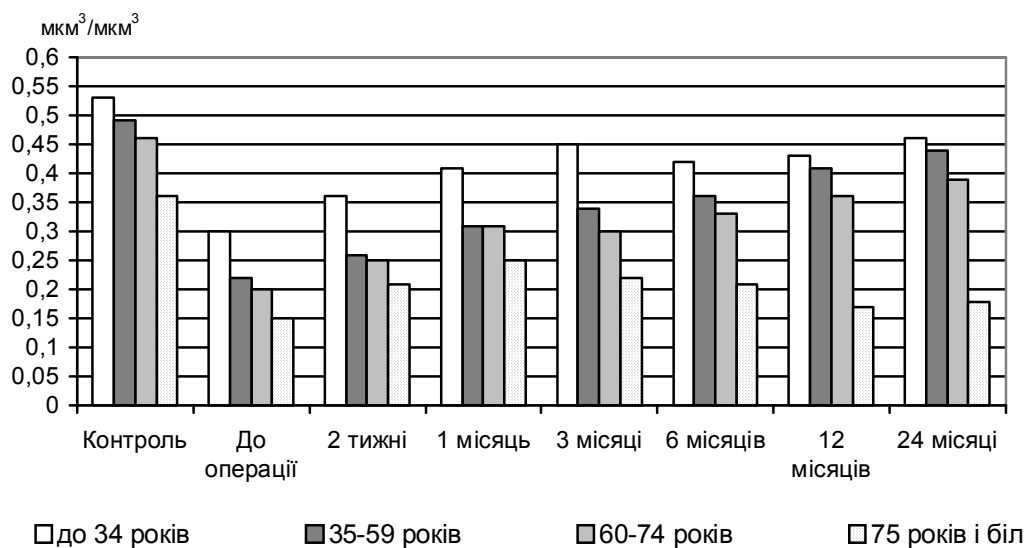


Рис. 13. Динаміка змін щільності упакування міофібрил у саркоплазмі волокон переднього великогомілкового м'язу ($\text{мкм}^3/\text{мкм}^3$) після проведення композитної ревазуляризації.

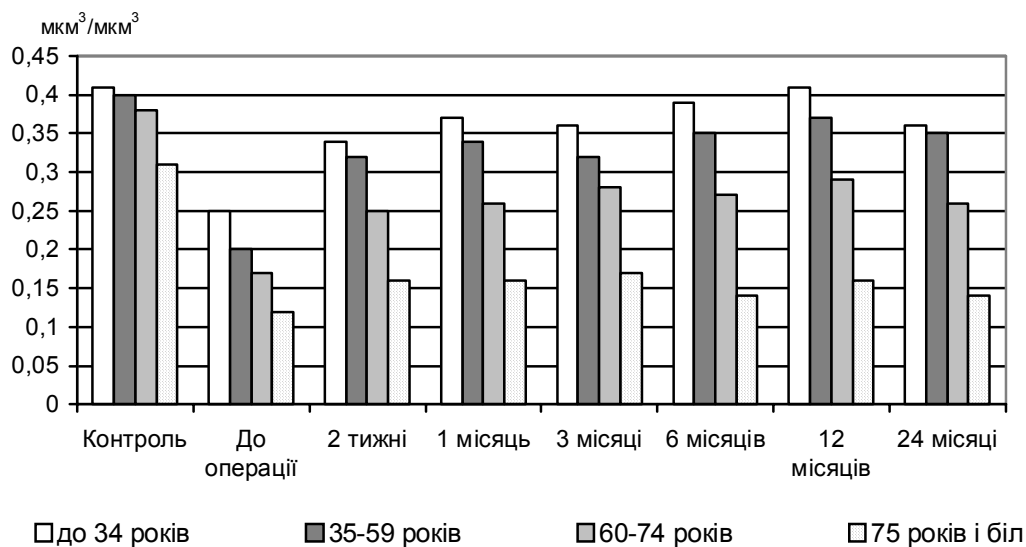


Рис. 14. Динаміка змін щільності упакування мітохондрій у саркоплазмі волокон переднього великогомілкового м'язу ($\text{мкм}^3/\text{мкм}^3$) після проведення композитної ревазуляризації.

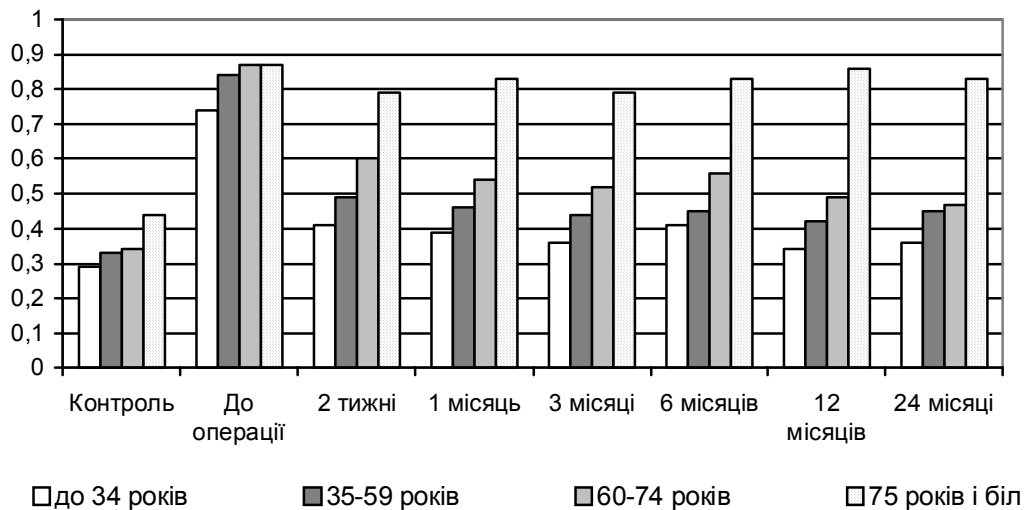


Рис. 15. Динаміка змін коефіцієнта сферичності мітохондрій у саркоплазмі волокон переднього великогомілкового м'язу після проведення композитної ревазуляризації.

Висновки

1. Розроблені спосіб композитної ревазуляризації кінцівки й показання до його застосування дозволяє одержати ранній нормалізуючий ефект за даними досліджених морфологічних критеріїв після операції й забезпечує стабілізацію його у віддаленому післяопераційному періоді, що супроводжується достовірним зростанням питомого об'єму м'язових волокон (на 18,6-22,5%) і мікросудин (на 17,4-28,3%), а також чисельної щільності гемокапілярів (на 20,6-52,4%).

2. Імуногістохімічне дослідження експресії маркерів VEGF і CD34, а також гістологічний і ультраструктурний аналіз біопатів великогомілкових м'язів показали, що непряма ревазуляризація шляхом аутомієлотрансплантації обумовлює нормалізацію й стабілізацію показників ішемізованої м'язової тканини за рахунок ініціації неоваскулогенеза, що призводить до статис-

тично вагомого збільшення щільності упакування міофібрил (на 19,5-68,7%) і мітохондрій (на 25,7-87,4%) у волокнах переднього великогомілкового м'язу.

3. Розроблений спосіб оцінки адекватності басейну малоогомілкової артерії для кровопостачання дистального сегменту кінцівки дозволяє оптимізувати вибір методу ревазуляризації кінцівки з використанням реконструктивних операцій на артеріях, або в поєднанні з непрямою ревазуляризацією шляхом застосування аутологічного аспірату кісткового мозку.

Перспективи подальших досліджень пов'язані з дослідженням клінічних особливостей перебігу післяопераційного періоду після проведення прямої, непрямої і композитної ревазуляризації з використанням аутоотрансплантації аспірату кісткового мозку.

Літературні джерела

Автандилов Г. Г. Медицинская морфометрия : [руководство] / Г. Г. Автандилов. – М. : Медицина, 1990. – 384 с.

Дрюк Н. Ф. Применение вазопростана при лечении мультифокальных и периферических облитерирующих поражений артерий нижних конечностей / Н. Ф. Дрюк, В. Г. Мишалов, Л. Н. Павличенко // Клін. хірургія. – № 10. – 1994. – С. 26-28.

Золоев Г. К. Тактика хирургического лечения в процессе двигательной реабилитации больных с ишемией единственной нижней конечности / Г. К. Золоев, С. В. Литвиновский, О. А. Коваль // Ангиология и сосудистая хирургия. – 2003. – Т. 9, № 2. – С. 106-111.

Карупу В. Я. Электронная микроскопия / В. Я. Карупу. – К. : Вища школа, 1984. – 162 с.

Лазаренко В. А. Лечение критической ишемии нижних конечностей с использованием серотонина / В. А. Лазаренко, А. П. Симоненков, Е. В. Лазарев // Ангиология и сосудистая хирургия. – 2003. – Т. 9, № 2. – С. 130-136.

Лакин Г. Ф. Биометрия : [Учеб. пособие для биол. спец. вузов.- 4-е изд., перераб. и доп.] / Г. Ф. Лакин. – М. : Высшая школа, 1990. – 352 с.

Отдаленные результаты хирургического лечения поздних окклюзий аортобедренных трансплантатов у больных с рецидивом критической ишемии нижних конечностей / Ю. Э. Восканян, А. В. Вывихов, Ю. П. Таций [и др.] // Ангиология и сосудистая хирургия. – 2000. – Т. 6, № 4. – С. 81-85.

Пат. 11102 А Україна, МПК А61В17/00. Спосіб вибору показань до прямої ревазуляри-

зації при дистальному ураженні артерій нижньої кінцівки / М. Ф. Дрюк, В. М. Шкуропат, І. А. Чекулієва, В. І. Карімов (Україна). - № u200504786; заявл. 20.05.2005; опубл. 15.12.2005. Бюл. № 12.

Пат. 12471 А Україна, МПК А61В17/00. Спосіб непрямой ревазуляризації нижньої кінцівки / М. Ф. Дрюк, В. М. Шкуропат, В. І. Карімов (Україна). - № u200506669; заявл. 07.07.2005; опубл. 30.01.2006. Бюл. № 2.

Покровский А. В. Артериализация венозного кровотока стопы в спасении конечности от ампутации у больных облитерирующим тромбангиитом с окклюзией артерий голени и стопы при критической ишемии / А. В. Покровский, В. Н. Дан, А. В. Чупин // *Ангиология и сосудистая хирургия*. – 2000. – Т.6, № 1. – С. 86-88.

Покровский А. В. Можно ли предсказать исход реконструктивной операции у больных с ишемией нижних конечностей на основании до-

операционных исследований? / А. В. Покровский, В. Н. Дан, А. В. Чупин, А. Ф. Харазов // *Ангиология и сосудистая хирургия*. – 2002. – Т. 8, № 3. – С. 102-110.

Characterization of MEC 14.7, new monoclonal antibody recognizing mouse CD34: a useful reagent for identifying and characterizing blood vessels and hematopoietic precursors / С. Garlanda, R. Berthier, J. Garin [et al.] // *Eur. J. Cell. Biol.* – 1997. – Vol. 73. – P. 368-377.

Constitutive expression of pVEGF165 after intramuscular gene transfer promotes collateral vessel development in patients with critical limb ischemia / I. Baumgartner, A. Pieczek, O. Manor [et al.] // *Circulation*. – 1998. – Vol. 97. – P. 1114-1123.

Rivard A. Angiogenesis and vasculogenesis in treatment of cardiovascular disease / A. Rivard, J. M. Isner // *Mol. Med.* – 1998. – Vol. 4. – P. 429-440.

Шкуропат В.Н., Твердохлеб И.В., Дрюк Н.Ф. Послеоперационные изменения морфологического состояния мышечной ткани после хирургического лечения больных с хронической критической ишемией нижней конечности.

Резюме. Целью исследования был морфологический анализ состояния передней большеберцовой мышцы после проведения прямой, не прямой и комбинированной ревазуляризации в ближайшем и отдаленном послеоперационном периодах. Больные были разделены на три группы: 1) 37 больных, которым была выполнена бедренно-берцовая реконструкция; 2) 57 больных, которым была выполнена не прямая ревазуляризация с ауто трансплантацией аспирата костного мозга; 3) 50 больных, которым была осуществлена комбинированная ревазуляризация. Наблюдение осуществляли в раннем послеоперационном периоде и в сроки до двух лет. Исследования показали, что разработанный способ комбинированной ревазуляризации конечности и показания к его применению позволяют получить ранний нормализующий эффект по данным исследованных морфологических критериев после операции и обеспечивает стабилизацию его в отдаленном послеоперационном периоде, что сопровождается достоверным ростом удельного объема мышечных волокон (на 18,6-22,5%) и микрососудов (на 17,4-28,3%), а также численной плотности гемакапилляров (на 20,6-52,4%). Иммуногистохимическое исследование экспрессии маркеров VEGF и CD34, а также гистологический и ультраструктурный анализ показали, что косвенная ревазуляризация обуславливает нормализацию и стабилизацию показателей ишемизированной мышечной ткани за счет инициации неоваскулогенеза, что приводит к статистически значимому увеличению плотности упаковки миофибрилл (на 19,5-68,7%) и митохондрий (на 25,7-87,4%) в волокнах передней большеберцовой мышцы. Разработанный способ оценки адекватности бассейна малоберцовой артерии позволяет оптимизировать выбор метода ревазуляризации конечности с использованием реконструктивных операций на артериях, или в сочетании с косвенной ревазуляризацией путем применения аутологического аспирата костного мозга.

Ключевые слова: ишемия нижней конечности, ревазуляризация, послеоперационный период, морфология.