

М.В.Медведєв

Дніпропетровська державна
медична академія

Ключові слова: лейоміома,
Zoladex®, міометрій, міоци-
ти, мікросудини, строма,
морфометрія.

Надійшла: 09.05.2011
Прийнята: 15.06.2011

УДК 618.14-089.844

КІЛЬКІСНА МОРФОЛОГІЧНА ОЦІНКА СТАНУ МІОМАТОЗНОЇ ТКАНИНИ І РІЗНИХ ШАРІВ МІОМЕТРІЯ У ХВОРИХ НА ЛЕЙОМІОМУ МАТКИ ПРИ КОРЕК- ЦІЇ ГОРМОНАЛЬНОГО СТАТУСУ ЗА ДОПОМОГОЮ ЗОЛАДЕКСУ

Дослідження виконано в рамках науково-дослідної роботи "Розробка нових підходів до прогнозування, профілактики і лікування гормонозалежних захворювань жіночої репродуктивної системи" (№ державної реєстрації 0107U011888).

Резюме. У дослідженні проведено морфометричний аналіз стану клітинного, стромального і мікросудинного компонентів міоматозної тканини і різних шарів міометрія у 35 хворих з лейоміомою матки при довгостроковій і короткостроковій передопераційній корекції гормонального статусу за допомогою препарату Zoladex®. Вивчення питомого об'єму мікросудин і строми, чисельної щільності ядер міоцитів і мітотичного індексу міоцитів проводили на зрізах завтовшки 1 мкм, виготовлених з епоксидних блоків. Дослідження показали, що в умовах 3-місячної медикаментозної менопаузи відбувається достовірне зниження питомого об'єму мікросудин. В умовах підвищеного рівня статевих стероїдів спостерігається зростання вмісту мікросудин міоматозних вузлів за рахунок розширення просвіту артеріол та метартеріол і потовщення їхніх стінок. При простій міомі на тлі медикаментозної менопаузи відзначається редукція питомого об'єму строми у міометрії підслизового і судинного шарів, в той час як через 1 тиждень після введення Золадексу зміни не виявляються. У вузлах клітинної міоми в умовах тривалої менопаузи спостерігається більш ніж дворазове зростання відносного вмісту строми. В умовах гіпогормонемії протягом 3 місяців відбувається пригнічення мітотичної активності вузлових міоцитів у складі простої і клітинної міоми. Навпроти, на фоні гіпергормонемії через 1 тиждень дії Золадексу спостерігається суттєве підвищення мітотичного індексу міоцитів клітинної лейоміоми.

Морфологія. – 2011. – Т. V, № 2. – С. 24-31.

© М.В.Медведєв, 2011

Medvedev M.V. Quantitative morphological assessment of state myomatous tissue and different layers of myometrium at patients with uterus leiomyoma at preoperative correction of the hormonal status by means of Zoladex.

Summary. In research was spent morphometric analysis of cellular, stromal and microvascular components of myomatous tissue and different layers of myometrium at 35 patients with uterus leiomyoma during long-term and short-term preoperative correction of the hormonal status by means of Zoladex®. Studying of specific volume of microvessels and stroma, quantitative density of myocyte nuclei and a mitotic index of myocytes was spent on sections in the thickness by 1 microns, made of epoxy blocks. Researches have shown, that in the conditions of 3-month's medicinal menopause there is an authentic depression of specific volume of microvessels. In the conditions of the raised level of sexual steroids growth of contents of microvessels of myomatous nodes at the expense of dilating of arterioles and metarterioles lumen and thickening of their sides is observed. At simple myoma against a medicinal menopause the reduction of specific volume of stroma in myometriums submucous and vascular layers at that time in 1 week after introduction Zoladex the changes are not defined. In nodes of a cellular myoma in the conditions of long menopause it is observed more than double growth of relative contents of a stroma. In conditions hypohormonemia throughout 3 months there is depression of mitotic activity of nodal myocytes as a part of simple and cellular myoma. On the contrary, against hyperhormonemia in 1 week of Zoladex action essential is rising of a mitotic index of myocytes of cellular leiomyoma is observed.

Key words: leiomyoma, Zoladex®, myometrium, myocytes, microvessels, stroma, morphometry.

Вступ

Сьогодні однією з найбільш поширених органозберігаючих операцій при лікуванні міоми матки є консервативна міомектомія, яка дозволяє

видалити патологічне утворення зі збереженням або відновленням фертильності (Nazah I. et al., 2003; Татарчук Т.Ф., Косей Н.В., 2005; Lin J.F., Slomovitz B.M., 2008). Клінічні результати вико-

ристання властивостей агоністів гонадотропін-релізінг гормону (аГн-Рг) і перспективи застосування ендovasкулярної емболізації маткових артерій надали суттєвий поштовх для подальшої розробки комбінованих методик лікування міоми матки (Вихляева Е.М., 2004; Тихомиров А.Л., Лубнин Д.М., 2006).

На ґрунті результатів фундаментальних досліджень з'ясувалося, що ефективність лікування, темп редукції клінічної симптоматики, прогноз у віддаленому періоді і характер рецидивування чітко пов'язані з цитогенетичними властивостями клітин міоматозних вузлів (Ланчинский В.И., 2004; Amant F. et al., 2009), які суттєво розрізняються у складі простих і клітинних міом (Parazzini F., Chiaffarino F., 2006). У численних морфологічних дослідженнях проаналізовані відмінності між двома типами міом за проліферативною активністю трансформованих міоцитів (Akhan S.E. et al., 2005), загальною гістоархітектурою новоутворень (Сидорова И. и соавт., 2004), станом мікроциркуляторного русла і стромального компонента вузлів (Shibata S. et al., 2000). Значну увагу дослідників привернули питання, пов'язані з реакцією різних тканинних компонентів міоматозних вузлів на зміни гормонального профілю, на дію агоністів аГн-Рг, на вплив ефекту емболізації маткових артерій (Crow J. et al., 1995; Kawamura N. et al., 1997; Kalir T. et al., 1998; Narayan A., 2010).

Накопичення значного обсягу інформації у даному напрямку сприяло розширенню можливостей подальшого розвитку лікувальних технологій, проте потребують уваги питання кількісної і порівняльної структурно-функціональної оцінки клітин і тканин матки при застосуванні різних методик лікування міом. Залишається актуальним вивчення ультраструктурних змін, що відбуваються протягом передопераційної підготовки у складі клітин і міжклітинного простору міометрія з урахуванням рівня статевих гормонів. Не втрачає доцільності визначення морфології різних ділянок міометрія в залежності від локалізації відносно міоматозного вузла як при звичайному оваріально-менструальному циклі, так і за умов різної експозиції препаратів аГн-Рг.

Мета даного дослідження полягає в кількісній морфологічній оцінці стану клітинного, стромального і мікросудинного компонентів міоматозної тканини і різних шарів міометрія у хворих з лейоміомою матки при довгостроковій і короткостроковій передопераційній корекції гормонального статусу за допомогою Золадексу.

Матеріали та методи

Морфометричний аналіз проводили в зразках інтраопераційних біоптатів, отриманих під час органозберігаючих оперативних втручань у 35 пацієнток з функціонуючим оваріально-менструальним циклом, у яких діагностовано лейоміому матки. Контингент хворих розподіля-

ли на три групи. До групи I увійшли 11 пацієнток, які протягом 6 місяців перед оперативним втручанням не отримували будь-яких фармакологічних засобів, що впливають на рівень статевих гормонів. Міомектомію лапароскопічним або лапаротомним доступом з паралельним вилученням біоптатів виконували в фолікулінову фазу циклу, тобто за умов превалювання дії естрадіолу. Групу II складала 12 пацієнток, які протягом 3 місяців перед операцією отримували три ін'єкції Золадексу (Zoladex®, "AstraZeneca UK Limited", Великобританія) в дозі 3,6 мг і мали низький рівень статевих гормонів. До групи III увійшли 12 пацієнток, яким перед операцією на початку менструації вводили Золадекс в дозі 3,6 мг, а наприкінці першого тижня циклу (на фоні підвищеного рівня ФСГ і естрадіолу) проводили міомектомію з перманентною двобічною оклюзією маткових артерій.

У всіх пацієнток інтраопераційні біоптати розміром 1 мм^3 отримували з 5 ділянок: 1) з центру вузла міоми; 2) з тканини псевдокапсули; 3) з підслизового шару макроскопічно неушкодженого міометрія; 4) судинного шару; 5) надсудинного шару.

Тканинні зразки протягом 3 годин фіксували при $+2^\circ\text{C}$ в 2,5%-ному розчині глутарового альдегіду, виготовленому на 0,2М фосфатному буфері (рН 7,4). Матеріал звільняли від глутаральдегіда за допомогою 0,2М цукрози та перенесли для постфіксації в 1%-й забуферений (рН 7,4) розчин тетроксиду осмію при $+21^\circ\text{C}$ протягом 1 години. Зневоднювали зразки за допомогою пропіленоксиду в розчинах зростаючої концентрації. Для виготовлення епоксидних блоків використовували композицію епон-аралдїт.

Виготовлення напівтонких зрізів завтовшки 1 $\mu\text{м}$ проводили на ультрамікротомі УМТП-6М в автоматичному режимі. Зрізи фарбували метиленовим синім – азуром II – основним фуксином або модифікаціями методики згідно рекомендацій Humphrey Ch.D., Pittman F.E. (1974).

Візуалізацію препаратів, морфометрію та фотореєстрацію проводили за допомогою тринокулярного мікроскопа «Leica» (Німеччина) з використанням фотокамери «Olympus» (Японія), окуляр-мікрометра МОВ $\times 14$ («Биолам», СРСР) й адаптованих окулярних тест-систем за схемами, рекомендованими Г.Г.Авданділовим (2002).

Для кількісної оцінки тканинних змін методом крапкового рахунку (Авданділов Г.Г., 1990) визначали питомий об'єм мікросудин і стром, чисельну щільність ядер гладком'язових клітин, а також мітотичний індекс диференційовано для міоцитів міометрія і міоцитів стінки мікросудин, використовуючи формули:

$$V_v = \frac{P_i}{P_t}$$

де V_v – питомий об'єм структури;

P_i - кількість точок тест-системи, які доводяться на структуру;

P_t - загальна кількість точок тест-системи.

$$N_v = \frac{N_a}{D}$$

де N_a – кількість профілей структур в одиниці площі зрізу;

D – середній тангенціальний діаметр ядер (De Hoff R.T., Rhines F.N., 1968).

Морфометричні дані піддавали статистичній обробці. Визначення вірогідності розходжень між вибірками проводили з урахуванням критерію t Стьюдента. У тому випадку, якщо отримане в дослідженні емпіричне розподілення не відповідало нормальному закону, оцінку відмінностей між вибірками оцінювали за допомогою непараметричних критеріїв – X -критерію Ван-дер-Вардена і U -критерію Уїлкоксона (Манна-Уїтні). Також цю техніку використовували для аналізу та порівняння малих за кількістю спостережень сукупностей параметрів. При проведенні статистичної обробки отриманих квантифікованих результатів усі необхідні розрахунки виконували за допомогою IBM PC "Pentium-III" в оболонці електронної таблиці Excel при використанні відпо-

відних формул (Лакин Г.Ф., 1990) із використанням ліцензійної програми Statistica (версія 6.1; серійний номер AGAR 909 E415822FA).

Результати та їх обговорення

Морфологічний аналіз напівтонких зрізів інтраопераційних біоптатів різних ділянок міометрія хворих з лейоміомою матки дозволив з'ясувати, що гістоархітектура міоматозного вузла, яка залежить від мітогенного потенціалу міоцитів у його складі, визначає не лише морфологічний тип міоми та її властивості, але й впливає на оточуючі структури міометрія, обумовлює характер тканинних реакцій на зміни рівня певних гормонів, позначається на перетвореннях мікроциркуляторного русла і стромального компоненту органа.

Кількісна оцінка мікроциркуляторного русла показала, що у пацієток I групи, оперованих без попередньої медикаментозної підготовки, питомий об'єм мікросудин у тканині вузла суттєво розрізняється в залежності від морфологічного типу міоми. При простій лейоміомі значення показника не лише поступалося всім іншим дослідженим ділянкам міометрія, а й було майже втричі нижчим за відповідну величину у складі клітинної міоми (табл. 1).

Таблиця 1

Питомий об'єм мікросудин ($\text{мкм}^3/\text{мкм}^3, \times 10^{-2}$) у ділянках міометрія пацієток I, II та III клінічних груп

| Ділянка міометрія | Тип міоми | Клінічна група | | |
|-------------------|-----------|----------------|---------------|------------------|
| | | I | II | III |
| Вузол | Проста | 0,78 ± 0,06 | 0,43 ± 0,05 * | 1,12 ± 0,08 * ** |
| | Клітинна | 2,14 ± 0,25 | 1,33 ± 0,11 * | 2,63 ± 0,20 * ** |
| Псевдокапсула | Проста | 1,45 ± 0,13 | 1,22 ± 0,11 | 1,67 ± 0,12 |
| | Клітинна | 1,52 ± 0,12 | 1,03 ± 0,06 * | 1,98 ± 0,15 * ** |
| Підслизовий шар | Проста | 1,22 ± 0,08 | 1,15 ± 0,09 | 1,52 ± 0,13 |
| | Клітинна | 1,49 ± 0,11 | 1,03 ± 0,08 * | 2,16 ± 0,16 * ** |
| Судинний шар | Проста | 3,08 ± 0,35 | 2,67 ± 0,29 | 3,24 ± 0,25 ** |
| | Клітинна | 3,14 ± 0,29 | 2,78 ± 0,27 | 3,95 ± 0,32 ** |
| Надсудинний шар | Проста | 2,19 ± 0,18 | 2,41 ± 0,21 | 2,04 ± 0,25 |
| | Клітинна | 2,28 ± 0,21 | 2,09 ± 0,25 | 2,37 ± 0,27 |

Примітка: * - $p < 0,05$ у порівнянні з групою I; ** - $p < 0,05$ у порівнянні групи III з групою II.

На фоні тимчасової медикаментозної менопаузи у пацієток II групи відбувалося достовірне зниження питомого об'єму мікросудин (у тканині простої міоми – на 44,9%, клітинної – на 37,9%). Навпроти, у III клінічній групі хворих спостерігалось підвищення вмісту ланок мікроциркуляторного русла, зокрема, за рахунок розширення просвіту артеріол та метартеріол і потовщення їхніх стінок (рис. 1-4). Дренажна ланка мікроциркуляції у складі міоматозних вузлів обох морфологічних типів змінювалась у меншому ступені.

У складі тканини псевдокапсули простих міоматозних вузлів достовірних відмінностей між досліджуваними параметрами мікросудин-

ного русла у пацієток всіх клінічних груп не спостерігалось. При дослідженні капсули клітинних міом у II клінічній групі відзначалось зниження питомого об'єму мікросудин (на 32,2%; $p < 0,05$), а у III групі пацієток – збільшення (на 30,2%; $p < 0,05$).

Найвищі значення питомого об'єму мікросудин відзначалися у судинному шарі міометрія у всіх клінічних групах хворих, причому проведення тривалої медикаментозної менопаузи обумовлювало тенденцію до зниження показника, в той час як у перший тиждень введення Золадексу спостерігалась тенденція до його зростання. Завдяки цьому відмінності параметра між II та III клінічними групами сягали рівня статистичної

значущості незалежно від морфологічного типу міоми.

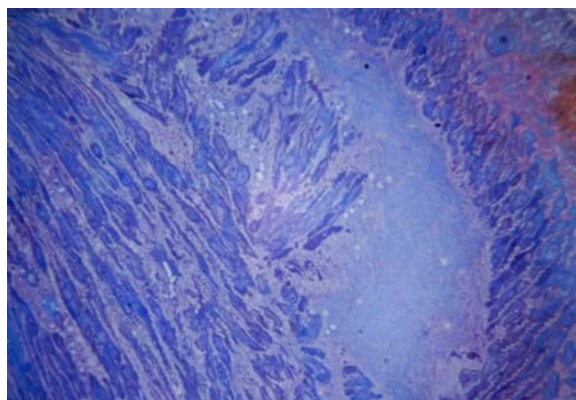


Рис. 1. Тканина вузла простої лейоміоми матки пацієнтки I клінічної групи. Напівтонкий зріз. Фарбування метиленовим синім – азуром II – основним фуксином. $\times 320$.

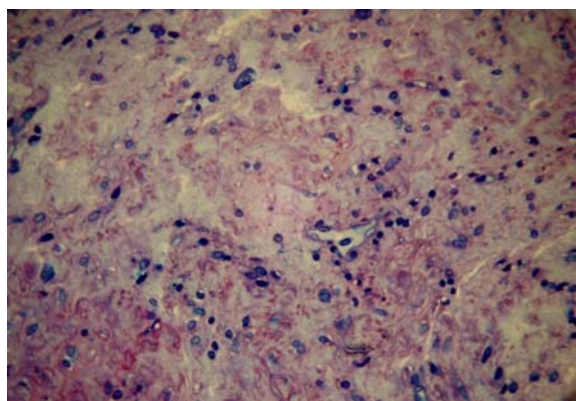


Рис. 2. Тканина вузла простої лейоміоми матки пацієнтки II клінічної групи. Напівтонкий зріз. Фарбування метиленовим синім – азуром II – основним фуксином. $\times 320$.

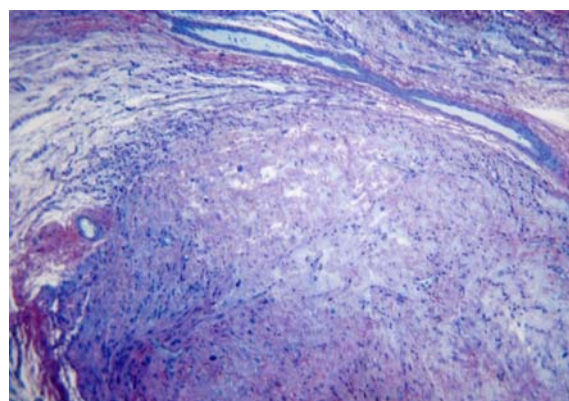


Рис. 3. Тканина вузла клітинної лейоміоми матки пацієнтки II клінічної групи. Напівтонкий зріз. Фарбування метиленовим синім – азуром II – основним фуксином. $\times 320$.

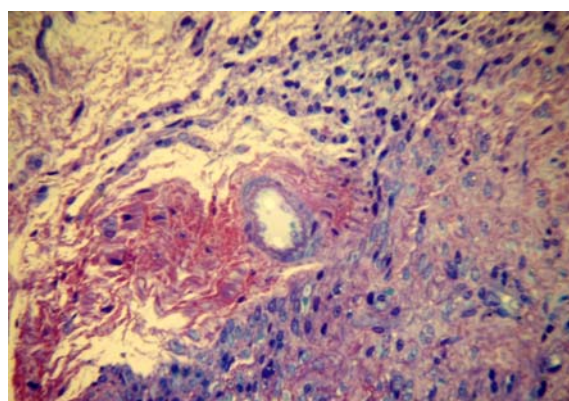


Рис. 4. Тканина вузла клітинної лейоміоми матки пацієнтки III клінічної групи. Напівтонкий зріз. Фарбування метиленовим синім – азуром II – основним фуксином. $\times 320$.

Морфометричне вивчення сполучнотканинного компонента досліджуваних ділянок міометрія виявило надзвичайно виразні відмінності питомого об'єму стромы у залежності від морфологічного типу міоми (табл. 2).

Таблиця 2
Питомий об'єм стромы ($\text{мкм}^3/\text{мкм}^3, \times 10^{-2}$) у ділянках міометрія пацієнток I, II та III клінічних груп

| Ділянка міометрія | Тип міоми | Клінічна група | | |
|-------------------|-----------|------------------|-------------------|--------------------|
| | | I | II | III |
| Вузол | Проста | $16,42 \pm 1,04$ | $12,35 \pm 0,95$ | $14,73 \pm 1,12$ |
| | Клітинна | $2,11 \pm 0,17$ | $4,52 \pm 0,33 *$ | $2,58 \pm 0,23 **$ |
| Псевдокапсула | Проста | $17,51 \pm 1,83$ | $21,64 \pm 1,98$ | $19,72 \pm 1,74$ |
| | Клітинна | $9,23 \pm 1,14$ | $7,93 \pm 0,85$ | $8,85 \pm 0,66$ |
| Підслизовий шар | Проста | $9,14 \pm 0,73$ | $6,53 \pm 0,51 *$ | $8,75 \pm 0,64 **$ |
| | Клітинна | $6,92 \pm 0,74$ | $5,20 \pm 0,58 *$ | $5,65 \pm 0,63$ |
| Судинний шар | Проста | $14,08 \pm 1,06$ | $8,67 \pm 0,64 *$ | $14,24 \pm 1,12$ |
| | Клітинна | $4,23 \pm 0,36$ | $5,41 \pm 0,51$ | $4,92 \pm 0,39$ |
| Надсудинний шар | Проста | $5,92 \pm 0,53$ | $5,18 \pm 0,47$ | $5,45 \pm 0,62$ |
| | Клітинна | $5,23 \pm 0,46$ | $5,34 \pm 0,55$ | $5,06 \pm 0,52$ |

Примітка: * - $p < 0,05$ у порівнянні з групою I; ** - $p < 0,05$ у порівнянні групи III з групою II.

Зокрема, тканина вузлів простої міоми містила у 7,8 разів більшу кількість стромы, ніж тканина вузлів клітинної міоми. Також суттєве переважання означеного показника виявлялося у складі псевдокапсули вузлів простої міоми і у прилеглих до її вузлів ділянках судинного і підслизового шарів міометрія (рис. 5-10).

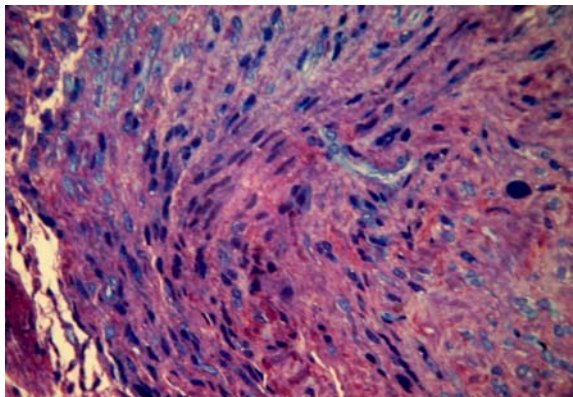


Рис. 5. Тканина псевдокапсули вузла простої лейоміоми матки пацієнтки I клінічної групи. Напівтонкий зріз. Фарбування метиленовим синім – азуром II – основним фуксином. $\times 800$.

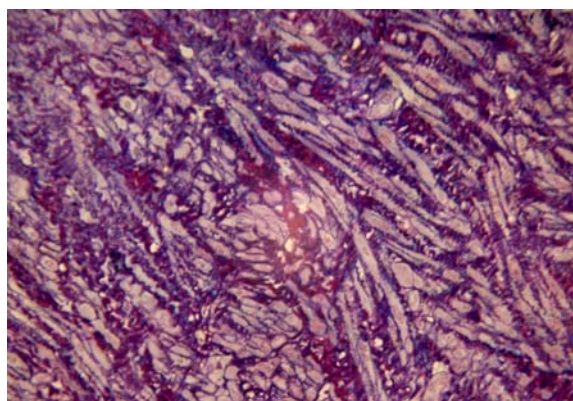


Рис. 6. Тканина псевдокапсули вузла клітинної лейоміоми матки пацієнтки III клінічної групи. Напівтонкий зріз. Фарбування метиленовим синім – азуром II. $\times 800$.

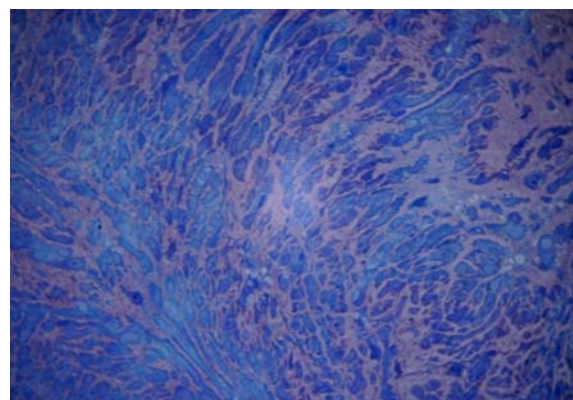


Рис. 7. Підслизовий шар міометрія поблизу вузла клітинної лейоміоми матки пацієнтки II клінічної групи. Напівтонкий зріз. Фарбування метиленовим синім – азуром II. $\times 320$.

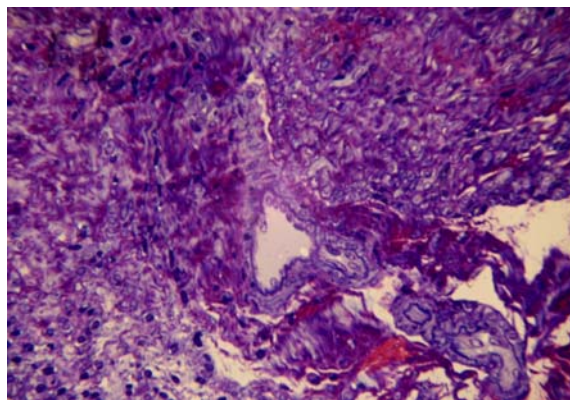


Рис. 8. Підслизовий шар міометрія поблизу простої лейоміоми матки пацієнтки III клінічної групи. Напівтонкий зріз. Фарбування метиленовим синім – азуром II – основним фуксином. $\times 320$.

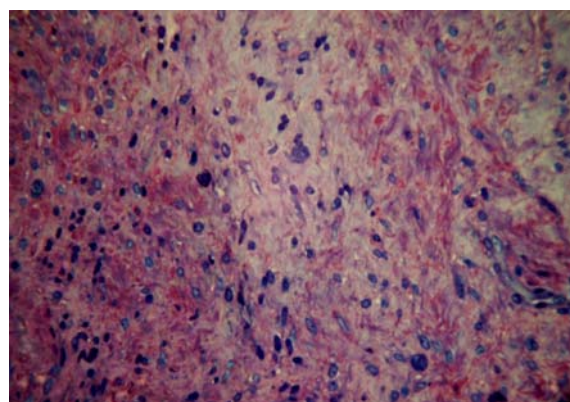


Рис. 9. Судинний шар міометрія поблизу вузла простої лейоміоми матки пацієнтки II клінічної групи. Напівтонкий зріз. Фарбування метиленовим синім – азуром II – основним фуксином. $\times 800$.

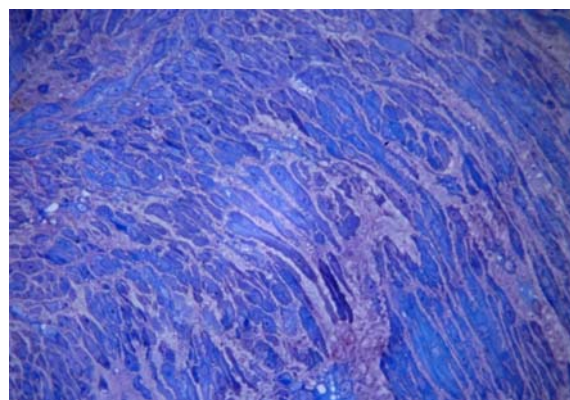


Рис. 10. Судинний шар міометрія поблизу вузла клітинної лейоміоми матки пацієнтки III клінічної групи. Напівтонкий зріз. Фарбування метиленовим синім – азуром II – основним фуксином. $\times 800$.

У пацієнок з простими міомами на тлі медикаментозної менопаузи відзначалася помірна статистично вагома редукція питомого об'єму стромы у міометрії підслизового (на 28,6%) і судинного шарів (на 38,4%), в той час як у III клінічній групі подібні зміни не виявлялися. При

вивченні морфології вузлів клітинної міоми спостерігалось більш ніж дворазове зростання відносного вмісту стромы у пацієток II клінічної групи. У складі псевдокапсули міоматозних вузлів обох морфологічних типів, а також при аналізі надсудинного шару міометрія зміни досліджуваного параметра не мали статистичної вагомості.

Значення чисельної щільності ядер гладком'язових клітин, яка є чіткою характеристикою об'єму і ступеня клітинної гіпертрофії, чітко залежали від морфологічного типу міоматозних

вузлів. У тканині клітинної міоми, яка містила численні дрібні міоцити, відзначалась найбільша чисельна щільність ядер, що перевищувала відповідний параметр у всіх інших досліджуваних ділянках міометрія (табл. 3). Навпроти, у вузлах простої міоми чисельна щільність ядер була найнижчою з усіх ділянок. З одного боку, це обумовлено виразною гіпертрофією гладких міоцитів, з іншого – значним вмістом сполучнотканинних елементів поряд з наявністю дифузного інтерстиційного і внутрішньоклітинного набряку у тканині вузла.

Таблиця 3
Чисельна щільність ядер гладких міоцитів ($\text{мм}^{-2} \cdot 10^4$) у ділянках міометрія пацієток I, II та III клінічних груп

| Ділянка міометрія | Тип міоми | Клінічна група | | |
|-------------------|-----------|----------------|---------------|----------------|
| | | I | II | III |
| Вузол | Проста | 2,34 ± 0,16 | 2,43 ± 0,20 | 2,71 ± 0,19 |
| | Клітинна | 5,68 ± 0,38 | 3,87 ± 0,31 * | 5,49 ± 0,39 ** |
| Псевдокапсула | Проста | 2,94 ± 0,23 | 3,07 ± 0,26 | 3,12 ± 0,25 |
| | Клітинна | 3,38 ± 0,27 | 3,61 ± 0,29 | 3,53 ± 0,30 |
| Підслизовий шар | Проста | 3,26 ± 0,34 | 5,34 ± 0,41 * | 3,72 ± 0,36 ** |
| | Клітинна | 3,51 ± 0,40 | 4,32 ± 0,40 | 3,61 ± 0,41 |
| Судинний шар | Проста | 3,13 ± 0,26 | 4,38 ± 0,45 * | 3,62 ± 0,28 |
| | Клітинна | 3,57 ± 0,24 | 4,68 ± 0,38 | 3,39 ± 0,30 |
| Надсудинний шар | Проста | 4,28 ± 0,39 | 4,55 ± 0,32 | 4,18 ± 0,34 |
| | Клітинна | 4,31 ± 0,32 | 5,39 ± 0,44 | 4,28 ± 0,37 |

Примітка: * - $p < 0,05$ у порівнянні з групою I; ** - $p < 0,05$ у порівнянні групи III з групою II.

Застосування тимчасової медикаментозної гіпогормонемії призводило до зменшення чисельної щільності міоцитарних ядер на 31,9% ($p < 0,05$) у складі клітинної міоми, проте не впливало на даний показник у тканині простої міоми. Також у II клінічній групі відзначалось достовірне зростання чисельної щільності ядер міоцитів у складі підслизового і судинного шарів міометрія поблизу вузлів простої лейоміоми – на 63,8% і 39,9% відповідно – що вказувало на суттєву редукцію ступеня гіпертрофії міоцитів у даній локалізації. Матеріал морфометрії у III клінічній групі не виявив істотних змін чисельної щільності ядер протягом 1 тижня від початку застосування Золадексу.

Визначення проліферативних властивостей гладких міоцитів показало, що скоротливі клітини у складі стінки мікросудин міометрія відрізняються від міоцитів власне середньої оболонки матки як за мітотичною активністю, так і за їх реакцією на вплив гіпогормонемії. Зокрема, гладкі міоцити вузла простої міоми виявляли вкрай низьку мітотичну активність, в той час як вузлові міоцити клітинної лейоміоми за мітотичним індексом на порядок перевищували клітини простої міоми (табл. 4). У II клінічній групі в умовах медикаментозної менопаузи спостерігалось сут-

тєве пригнічення мітотичної активності вузлових міоцитів у складі простої (на 66,7%; $p < 0,05$) і клітинної (на 73,0%; $p < 0,05$) міоми. Морфологічний аналіз інтраопераційного матеріалу у III групі хворих виявив суттєве підвищення мітотичного індексу міоцитів клітинної лейоміоми – на 54,2% ($p < 0,05$).

На відміну від вузлових клітин простої міоми, гладкі міоцити стінки мікросудин вузла характеризувалися помірним проліферативним профілем і не змінювали своєї мітотичної активності після введення Золадексу. Міоцити судин клітинної лейоміоми під впливом тривалої гіпогормонемії знижували мітотичну активність на 55,5% ($p < 0,05$), а протягом 1 тижня від початку введення Золадексу – на 46,0% ($p < 0,05$).

Вивчення міоцитів міометрія не виявило їх будь-якої проліферативної активності у жодному з трьох шарів середньої оболонки матки. Також фігури мітозу були відсутні у складі псевдокапсули простих міоматозних вузлів у матеріалі I та II клінічних груп. Поодинокі мітотичні поділи гладких міоцитів спостерігались у капсулі вузлів простої і клітинної лейоміоми пацієток III клінічної групи, що може бути обумовлено короткотривалою естрогенемією.

Мітотичний індекс гладких міоцитів міометрія і стінки мікросудин матки (%) у пацієток I, II та III клінічних груп

| Ділянка міометрія | Тип міоми | Клінічна група | | |
|----------------------------------|-----------|----------------|---------------|------------------|
| | | I | II | III |
| Міоцити міометрія вузла | Проста | 0,42 ± 0,05 | 0,14 ± 0,03 * | 0,48 ± 0,07 ** |
| | Клітинна | 4,81 ± 0,58 | 1,30 ± 0,15 * | 7,42 ± 0,63 * ** |
| Міоцити мікросудин вузла | Проста | 1,27 ± 0,18 | 1,03 ± 0,16 | 1,23 ± 0,18 |
| | Клітинна | 2,63 ± 0,31 | 1,17 ± 0,14 * | 1,42 ± 0,20 * |
| Міоцити міометрія псевдокапсули | Проста | - | - | 0,25 ± 0,04 |
| | Клітинна | 0,30 ± 0,05 | - | 0,36 ± 0,07 |
| Міоцити мікросудин псевдокапсули | Проста | 1,16 ± 0,15 | 0,95 ± 0,11 | 1,23 ± 0,17 |
| | Клітинна | 1,35 ± 0,21 | 1,07 ± 0,14 | 1,12 ± 0,12 |

Примітка: * - $p < 0,05$ у порівнянні з групою I; ** - $p < 0,05$ у порівнянні групи III з групою II.

У всіх досліджених групах хворих значення мітотичного індексу міоцитів стінки мікросудин у складі капсули вузлів обох морфологічних типів дещо перевищували ознаки проліферативного профілю, типового для фізіологічної регенерації. На наш погляд, це пов'язано з перетвореннями тканинної архітектури капсули вузлів під час їх росту і в умовах дії Золадексу, але в жодному з випадків міоцити мікросудин псевдокапсули не беруть участі в утворенні тканини міоматозних вузлів.

Висновки

1. В умовах 3-місячної медикаментозної менопаузи за допомогою Золадексу відбувається достовірне зниження питомого об'єму мікросудин (у тканині простої міоми – на 44,9%, клітинної – на 37,9%). Навпроти, в умовах підвищеного рівня статевих стероїдів через 1 тиждень після введення Золадексу спостерігається зростання вмісту мікросудин міоматозних вузлів за рахунок розширення просвіту артеріол та метартеріол і потовщення їхніх стінок (у тканині простої міоми – на 43,6%, клітинної – на 22,9%). Аналогічний напрямок змін питомого об'єму мікросудин відбувається у тканині псевдокапсули клітинних вузлів, в той час як судини капсули простих міоматозних вузлів не виявляють суттєвої реакції на зміни рівня статевих гормонів.

2. При простій міомі на тлі медикаментозної менопаузи відзначається редукція питомого об'єму стромы у міометрії підслизового (на 28,6%) і судинного шарів (на 38,4%), в той час як

через 1 тиждень після введення Золадексу зміни не виявляються. У вузлах клітинної міоми в умовах тривалої менопаузи спостерігається більш ніж дворазове зростання відносного вмісту стромы.

3. Медикаментозна гіпогормонемія протягом 3 місяців призводить до зменшення чисельної щільності міоцитарних ядер на 31,9% ($p < 0,05$) у складі клітинної міоми, проте не впливає на даний показник у тканині простої міоми. Паралельно відбувається достовірне зростання чисельної щільності ядер міоцитів у складі підслизового і судинного шарів міометрія поблизу вузлів простої лейоміоми – на 63,8% і 39,9% відповідно – що свідчить про суттєву редукцію ступеня гіпертрофії. Дія Золадексу протягом 1 тижня не викликає істотних змін чисельної щільності ядер міоцитів незалежно від морфологічного типу лейоміоми.

4. В умовах гіпогормонемії протягом 3 місяців відбувається пригнічення мітотичної активності вузлових міоцитів у складі простої (на 66,7%; $p < 0,05$) і клітинної (на 73,0%; $p < 0,05$) міоми. Навпроти, на фоні гіпергормонемії через 1 тиждень дії Золадексу спостерігається суттєве підвищення мітотичного індексу міоцитів клітинної лейоміоми – на 54,2% ($p < 0,05$).

Перспективи подальших досліджень пов'язані з аналізом ультраструктурних змін міоцитів в умовах корекції гормонального статусу Золадексом у хворих на лейоміому матки.

Літературні джерела

Автандилов Г. Г. Медицинская морфометрия : [руководство] / Г. Г. Автандилов. – М. : Медицина, 1990. – 384 с.

Автандилов Г. Г. Основы количественной патологической анатомии / Г. Г. Автандилов. – М. : Медицина, 2002. – 240 с.

Вихляева Е. М. Руководство по диагностике и лечению лейомиомы матки / Е.М. Вихляева. М.

: МЕДпресс-информ, 2004. – 400 с.

Лакин Г. Ф. Биометрия: Учеб. пособие для биол. спец. вузов. / Лакин Г. Ф. – [4-е изд., перераб. и доп.]. – М. : Высшая школа, 1990. – 352 с.

Ланчинский В. И. Генетика и молекулярная биология миомы матки // Акушерство и гинекология. – 2004. – № 2. – С. 14-17.

Сидорова И. Простая и пролиферирующая

миома матки: морфологические особенности / И. Сидорова, О. Зайратьянц, С. Леваков, М. Баракова-Безуглая // *Врач.* – 2004. – № 4. – С. 30-31.

Татарчук Т. Ф. Сучасні принципи діагностики та лікування лейоміоми матки / Т. Ф. Татарчук, Н. В. Косей // *Сімейна медицина.* – 2005. – № 4. – С. 67-73.

Тихомиров А. Л. Миома матки / А. Л. Тихомиров, Д. М. Лубнин. – М. : МИА, 2006. – 174 с. Clinical management of uterine sarcomas / F. Amant, A. N. Coosemans, M. Debiec-Rychter [et al.] // *The Lancet Oncology.* – 2009. – Vol. 10, № 12. – P. 1188-1198.

Comparison between bisection/morcellation and myometrial coring for reducing large uteri during vaginal hysterectomy or laparoscopically assisted vaginal hysterectomy: result of a randomized prospective study / I. Nazah, F. Robin, J. Jais [et al.] // *Acta Obstet. Gynaecol. Scand.* – 2003. – Vol. 82. – P. 1037-1042.

Correlation between shrinkage of uterine leiomyoma treated with buserelin acetate and histopathologic findings of biopsy specimen before treatment / N. Kawamura, F. Ito, T. Ichimura [et al.] // *Fertil. Steril.* – 1997. – Vol. 68. – P. 632-636.

Crow J. Morphological changes in uterine leiomyomas treated by GnRH-agonist goserelin / J. Crow, R. L. Gardner, G. McSweeney, R. W. Shaw // *Int. J. Gynecol. Pathol.* – 1995. – Vol. 14. – P. 235-242.

Diagnostic accuracy of needle biopsy of uterine

leiomyosarcoma / S. Shibata, N. Kawamura, F. Ito [et al.] // *Oncol. Rep.* – 2000. – Vol. 7. – P. 595-597.

Hoff de R. T. Quantative microscopy / R. T. de Hoff, F. N. Rhines. – N.Y. : McGraw-Hill, 1968. – 422 p.

Humphrey Ch. D. A simple methylene blue - azure II - basic fuchsin stain for epoxy-embedded tissue sections / Ch. D. Humphrey, F. E. Pittman // *Stain Technol.* – 1974. – Vol. 49. – P. 9-14.

Lin J. F. Uterine sarcoma 2008 / J. F. Lin and B. M. Slomovitz // *Curr. Oncol. Rep.* – 2008. – Vol. 10, № 6. – P. 512-518.

Morphometric and electron-microscopic analyses of the effects of gonadotropin-releasing hormone agonists on uterine leiomyomas / T. Kalir, M. Goldstein, P. Dottino [et al.] // *Arch. Pathol. Lab. Med.* – 1998. – Vol. 122. – P. 442-446.

Narayan A. Uterine artery embolization versus abdominal myomectomy: A long-term clinical outcome comparison / A. Narayan // *J. Vasc. Interventional Radiol.* – 2010. – Vol. 21. – P. 1011-1014.

Parazzini F. The epidemiology of uterine leiomyomata. Uterine leiomyomata pathogenesis and management / F. Parazzini, F. Chiaffarino; ed. by Ivo Brosens. – London; New York: Taylor and Francis, 2006. – P. 3-9.

The expression of Ki-67, p53, estrogen and progesterone receptors affecting survival in uterine leiomyosarcomas. A clinicopathologic study / S. E. Akhan, E. Yavuz, A. Tecer [et al.] // *Gynecologic Oncology.* – 2005. – Vol. 99, № 1. – P. 36-42.

Медведев М.В. Количественная морфологическая оценка состояния миоматозной ткани и разных слоев миометрия у больных с лейомиомой матки при предоперационной коррекции гормонального статуса с помощью Золадекса.

Резюме. В исследовании проведен морфометрический анализ состояния клеточного, стромального и микрососудистого компонентов миоматозной ткани и разных слоев миометрия у 35 больных с лейомиомой матки при долгосрочной и краткосрочной предоперационной коррекции гормонального статуса с помощью препарата Zoladex®. Изучение удельного объема микрососудов и стромы, количественной плотности ядер миоцитов и митотического индекса миоцитов проводили на срезах толщиной 1 мкм, приготовленных из эпоксидных блоков. Исследования показали, что в условиях 3-месячной медикаментозной менопаузы происходит достоверное снижение удельного объема микрососудов. В условиях повышенного уровня половых стероидов наблюдается рост содержания микрососудов миоматозных узлов за счет расширения просвета артериол и метартериол и утолщения их стенок. При простой миоме на фоне медикаментозной менопаузы отмечается редукция удельного объема стромы в миометрии подслизистого и сосудистого слоев, в то время как через 1 неделю после введения Золадекса изменения не выявляются. В узлах клеточной миомы в условиях продолжительной менопаузы наблюдается более чем двукратный рост относительного содержания стромы. В условиях гипогормонемии на протяжении 3 месяцев происходит угнетение митотической активности узловых миоцитов в составе простой и клеточной миомы. Напротив, на фоне гипергормонемии через 1 неделю действия Золадекса наблюдается существенное повышение митотического индекса миоцитов клеточной лейомиомы.

Ключевые слова: лейомиома, Zoladex®, миометрий, миоциты, микрососуды, строма, морфометрия.