

С.А.Шерстюк<sup>1</sup>  
И.В.Сорокина<sup>2</sup>

<sup>1</sup> Харьковський національний університет ім. В.Н.Каразіна

<sup>2</sup> Харьковський національний медичинський університет

**Ключевые слова:** щитовидная железа, ВИЧ-инфекция, дети.

Надійшла: 20.07.2011

Прийнята: 23.08.2011

УДК 616.441-053.31/.36-091.8:[618.3-06:616.98:578.828]

## МОРФОЛОГИЧЕСКИЕ ОСОБЕННОСТИ ЩИТОВИДНОЙ ЖЕЛЕЗЫ ДЕТЕЙ, УМЕРШИХ В ВОЗРАСТЕ ДО 6 МЕСЯЦЕВ, ОТ ВИЧ-ИНФИЦИРОВАННЫХ МАТЕРЕЙ

*Исследование проведено в рамках научно-исследовательской работы «Патоморфологические особенности формирования плода и новорожденного под влиянием патологии матери» (№ государственной регистрации 0110U001805).*

**Шерстюк С.А., Сорокина И.В. Морфологические особенности щитовидной железы детей, умерших в возрасте до 6 месяцев, от ВИЧ-инфицированных матерей.**

**Резюме.** В щитовидной железе детей, умерших в возрасте до 6 месяцев, от ВИЧ-инфицированных матерей благодаря морфологическому и морфометрическому исследованиям выявлено достоверное уменьшение внутреннего диаметра фолликулов, высоты фолликулярных тироцитов, а так же нарастание стромального и уменьшение коллоидного компонентов, свидетельствующие о смену мерокринового типа секреции на аварийный голокриновый, по-видимому, обусловленное влиянием антенатальной и постнатальной гипоксии.

**Морфология.** – 2011. – Т. V, № 3. – С. 75-78.

© С.А.Шерстюк, И.В.Сорокина, 2011

**Sherstiuk S.A., Sorokina I.V. Morphological features of thyroid gland of children who have died aged till 6 months from a HIV-infected of mothers.**

**Summary.** In a thyroid gland of children who have died aged till 6 months, from a HIV-infected of mothers thanks to morphological and morphometric researches it is taped reduction of internal diameter of follicles, heights follicular cells, and as increase the stromal and reduction colloid components, testifying about change secretion type, apparently, caused by influence antenatal and a postnatal hypoxia.

**Key words:** thyroid gland, HIV-infection, children.

### Введение

Заболевания щитовидной железы (ЩЖ) в настоящее время выходят на первое место среди всей эндокринной патологии у детей (Дедов И.И. и соавт., 2006; Орлинская Н.Ю., 2007). Данная железа обеспечивает нормальное течение адаптационных процессов организма, что является особенно актуальным в условиях развития ребенка на фоне материнской ВИЧ-инфекции, которая в последнее время приобрела масштабы пандемии. Количество случаев инфицирования ВИЧ женщин репродуктивного возраста и беременных, неуклонно растет, что вызывает целый комплекс проблем, связанных со здоровьем рожденных ими детей (Марциновская В.А., 2006). Ранее нами выявлены морфологические особенности ЩЖ мертворожденных от ВИЧ-инфицированных матерей (Шерстюк С.А. и соавт., 2011) и на основании имеющихся данных мы планируем изучить динамику изменений, в одном из важнейших органов адаптационно-приспособительной системы организма – ЩЖ, у детей умерших в возрасте до 6 месяцев от ВИЧ-инфицированных матерей. Исследований в от-

ношении морфологических особенностей ЩЖ детей, на фоне ВИЧ-инфекции матери, не проводилось.

### Цель

Целью настоящего исследования явилось выявление морфологических особенностей ЩЖ детей, умерших в возрасте до 6 месяцев, от ВИЧ-инфицированных матерей.

### Материалы и методы

Материал собирался в период с 1998 по 2011г. и предоставлен для изучения Одесским патологоанатомическим бюро. В исследуемую группу (группа Д-1) были отобраны 25 детей, умерших в возрасте до 6 месяцев, от матерей с серологически подтвержденной ВИЧ-инфекцией. Для получения достоверных данных материал подбирался тщательно. Причиной смерти детей нашей исследуемой группы явились легочно-сердечная недостаточность, отек головного мозга и полиорганная недостаточность. Группу сравнения (группу М) составили 19 случаев мертворожденных, от ВИЧ-инфицированных матерей. Мертворожденные погибли вследствие острого нарушения пуповинно-плацентарного кровооб-

ращения (отслойка плаценты, обвитие пуповины вокруг различных частей тела плода) и родовой травмы. Срок гестации мертворожденных составил 36 - 40 недель.

ЩЖ измерялись и взвешивались. Вырезались кусочки, которые после фиксации в 10% растворе нейтрального формалина и проводки по спиртам возрастающей концентрации, заливались в целлоидин – парафин. Изготавливали серийные срезы толщиной 5-6 мкм. Срезы окрашивали гематоксилином и эозином, микрофуксином по ван Гизон и по методу Маллори.

Комплекс гистологических, морфометрических, исследований проводился на микроскопе Olympus BX-41 с использованием программ Olympus DP-Soft (Version 3:1) и Microsoft Excel (Лапач С.К. и соавт., 2001). Плотность клеточных элементов пересчитывалась при увеличении 400, в 10 ограниченных полях зрения. Все цифровые данные обрабатывались методами математической статистики с использованием вариационного и альтернативного анализа (Лапач С.К. и соавт., 2001). При использовании методов альтернативной и вариационной статистики вычисляли среднюю арифметическую степень дисперсии, среднее квадратическое отклонение, среднюю ошибку разницы, вероятность различия. Вероятность различия между двумя средними при малых выборках определяли по таблице Стьюдента с соблюдением условия  $(n_1+n_2-2)$  (Сергиенко В.И. и соавт., 2000). При определении степени вероятности допускали точность  $p < 0,05$ , что, как известно, соответствует  $P > 95,0\%$ .

#### Результаты и их обсуждение

Микроскопическая картина ЩЖ группы Д-1, выглядела таким образом: железы покрыты рыхлой волокнистой соединительнотканной капсулой, от которой отходят септы, разделяющие паренхиму на дольки. Гистологическая картина близка к коллоидно-десквамативному типу и характеризовалась немногочисленными фолликулами и островками десквамированных тиреоцитов. Значительную часть железы составили эпителиальные клетки и соединительнотканная строма с кровеносными сосудами, а также поля десквамированного фолликулярного эпителия. Фолликулы чаще определялись ближе к периферической части дольки и, как правило, имели неправильную форму с сосочковидными выростами стенки, которая выстлана кубическим или цилиндрическим эпителием (рис. 1). Полость фолликулов была заполнена жидким коллоидом. Тиреоциты имели округлой формы светлое ядро и вакуолизированную цитоплазму.

Центральная часть дольки практически лишена фолликулов и была представлена полями десквамированных тиреоцитов, расположенных среди петель соединительной ткани (рис. 2).

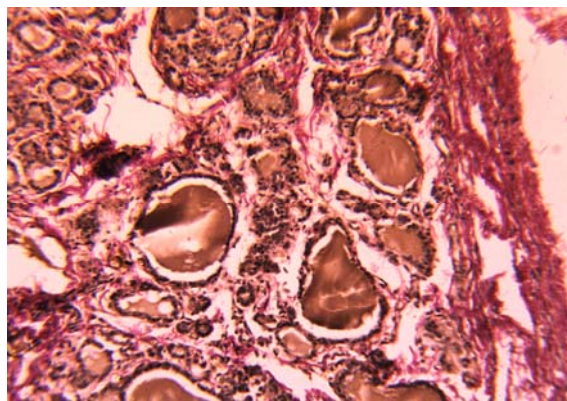


Рис. 1. Щитовидная железа группы Д-1. Крупные фолликулы по периферии дольки с единичными сосочковыми выростами фолликулярного эпителия. Окраска по методу ван Гизон.  $\times 100$ .

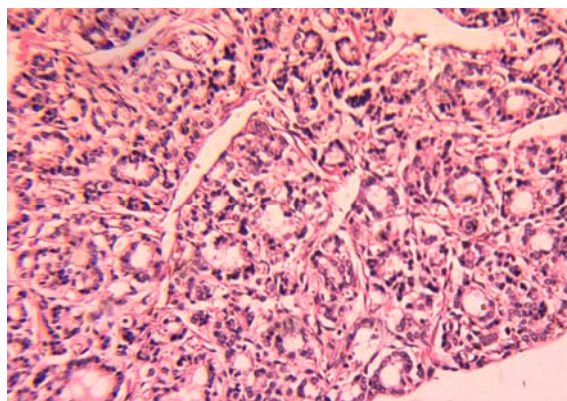


Рис. 2. Щитовидная железа группы Д-1. Мелкие фолликулы, часто в виде эпителиальных тяжей в центре дольки. Окраска гематоксилином и эозином.  $\times 100$ .

Десквамированные тиреоциты чаще имели неправильную форму и темное ядро, зачастую с явлениями кариорексиса или кариопикноза. С-клетки имели овальную форму, округлое, базофильное ядро и слегка зернистую цитоплазму. В интерфолликулярной части железы визуализировались единичные клетки Ашкинази, имеющие большое светлое ядро и зернистую цитоплазму.

Относительные объемы основных структурных компонентов железы, а также морфометрические показатели фолликулов представлены в таблицах 1, 2 и 3. Практически всеми исследователями подчеркивается, что структурное постоянство щитовидной железы относительно и зависит от многообразных внешних и внутренних факторов (Лобзин Ю.В. и соавт., 2008), а ее функциональная лабильность оценивается как способность к адаптации (Cotran R.S., Kumar V., 2005).

Таблица 1

Относительные объемы основных структурных элементов щитовидной железы детей, умерших в возрасте до 6 месяцев, от ВИЧ-инфицированных матерей (%)

Группы сравнения	Относительный объем стромы	Относительный объем фолликулярного эпителия	Относительный объем интерфолликулярного эпителия	Относительный объем коллоидного компонента
М	27,02±1,13	28,29±1,27	26,11±1,78	18,58±1,51
Д-1	32,05±1,34*	27,33±1,65	24,32±1,56	15,34±1,48*

Примечание: \* p<0,05 по сравнению с М.

Таблица 2

Морфометрические данные тиреоцитов щитовидной железы детей, умерших в возрасте до 6 месяцев, от ВИЧ-инфицированных матерей

Группы сравнения	Высота фолликулярных тиреоцитов, мкм	Диаметр ядер фолликулярных тиреоцитов, мкм	Ядерно-цитоплазматическое соотношение
М	13,41±0,33	6,28±0,49	0,47±0,03
Д-1	12,42±0,28*	6,45±0,52	0,51±0,02

Примечание: \* p<0,05 по сравнению с М.

Таблица 3

Морфометрические данные фолликулов щитовидной железы детей, умерших в возрасте до 6 месяцев, от ВИЧ-инфицированных матерей

Группы сравнения	Внутренний диаметр фолликулов, мкм	Индекс накопления коллоида
М	31,62±2,72	1,18±0,03
Д-1	26,21±2,21*	1,05±0,04*

Примечание: \* p<0,05 по сравнению с М.

При комплексном морфометрическом изучении ЩЖ были выявлены особенности в строении железы у детей, умерших в возрасте до 6 месяцев, от ВИЧ-инфицированных матерей, по сравнению с мертворожденными от ВИЧ-инфицированных матерей, которые заключались в достоверном (P<0,05) уменьшении внутреннего диаметра фолликулов, высоты фолликулярных тиреоцитов, а также индекса накопления коллоида (табл. 2, табл. 3). По данным литературы, подобные признаки эквивалентны повышению функционального напряжения ЩЖ (Лунькова Л.К. и соавт., 2006). Типичным для ЩЖ коллоидно-десквамативного типа строения явилась тенденция к нарастанию стромального и уменьшению коллоидного компонентов (Степанов С.А. и соавт., 2002) (табл. 1).

Большинство исследователей склоняются к мнению, что основным патогенетическим фактором, приводящим к стимуляции функциональной активности ЩЖ у детей раннего возраста, является гипоксия (Савищев А.В. 2008).

Структурно-функциональное состояние щитовидной железы также зависит и от продолжительности постнатальной жизни ребенка, у детей, более старшего возраста, чаще встречается фолликулярно-коллоидный тип строения железы, что связано с более совершенными механиз-

мами адаптации в ответ на воздействие повреждающих факторов (Глумова В.А. и соавт., 2007; Савищев А.В., 2010).

В наших наблюдениях тип строения железы коллоидно-десквамативный, что, по-видимому, обусловлено напряжением компенсаторных возможностей организма еще с антенатального периода, так как известно, что антенатальная гипоксия плода, асфиксия новорожденных, дыхательная недостаточность в грудном возрасте сопровождаются морфофункциональным напряжением щитовидной железы (десквамацией фолликулярного эпителия, резорбцией коллоида, расстройствами кровообращения) (Савищев А.В., 2008; Удочкина Л.А., 2006).

Таким образом, мы можем предположить, что дети, умершие в возрасте до 6 месяцев от ВИЧ-инфицированных матерей были подвержены, как внутриутробной гипоксии, так и постнатальной, которая и явилась причиной развития имеющихся морфологических изменений.

#### Выводы

1. В щитовидных железах детей, умерших в возрасте до 6 месяцев, от ВИЧ-инфицированных матерей наблюдалась смена мерокринового типа секреции на аварийный голокриновый.

2. Морфологические данные щитовидных желез, детей умерших в возрасте до 6 месяцев от

ВИЧ-инфицированных матерей, указывают на напряжение компенсаторных возможностей железы, обусловленное влиянием антенатальной и постнатальной гипоксии.

#### **Перспективы дальнейших исследований**

#### **Литературные источники**

Глумова В. А. Эмбриональный и постнатальный гистогенез glandula thyroidea человека / В. А. Глумова, И. А. Черенков, В. Я. Глумов // Астраханский медицинский журнал. – 2007. – № 2. – С. 56.

Дедов И. И. Детская эндокринология / И. И. Дедов, В. А. Петеркова. – М. : Универсум Паблишинг, 2006. – 600 с.

Лапач С. К. Статистические методы в медико-биологических исследованиях с использованием Excel. / С. К. Лапач, А. В. Чубенко, П. Н. Бабич – К. : МОРИОН, 2001. – С. 144-155.

Лобзин Ю. В. Роль инфекции в развитии эндокринных нарушений у человека / Ю. В. Лобзин, Ю. Ш. Халимов // Мед. акад. журн. – 2008. – Т. 8. – № 1. – С. 39-51.

Марциновская В. А. Эпидемиологическая характеристика ВИЧ-инфекции у детей, рожденных ВИЧ-инфицированными женщинами, в Украине / В. А. Марциновская // Український медичний часопис. – 2006. – № 1. – С. 109-113.

Морфофункциональная характеристика щитовидной железы у наркоманов / Л. К. Лунькова, В. А. Мхитаров, О. В. Макарова, Л. В. Кузнецова // Арх. пат. – 2006. – Т. 68. – № 2. – С. 35-38.

Орлинская Н. Ю. Комплексная морфологическая диагностика заболеваний щитовидной железы / Н. Ю. Орлинская // Ремедиум. – Приволжье, 2007. – С. 23-25.

Перспективным является изучение других желез внутренней секреции мертворожденных и детей, умерших в возрасте до 1 года от ВИЧ-инфицированных матерей.

Савищев А. В. Воздействие гипоксии на ультраструктуру ацинарных клеток щитовидной железы / А. В. Савищев // Морфология. – 2008. – № 4. – С. 91.

Савищев А. В. Стадии и этапы формирования щитовидной железы человека / А. В. Савищев // Фундаментальные исследования. – 2010. – № 9. – С. 97-104.

Сергиенко В. И. Математическая статистика в клинических исследованиях / В. И. Сергиенко, И. Б. Бондарева. – М. : ГЭОТАР МЕДИЦИНА, 2000. – 256 с.

Степанов С. А. Гистофункциональное состояние щитовидной железы при некоторых соматических заболеваниях / С. А. Степанов, Е. Б. Родзаевская // Саратов : Изд-во СГМУ, 2002. – С. 46-55.

Удочкина Л. А. Экспериментальное выявление критических периодов в развитии щитовидной железы / Л. А. Удочкина // Фундаментальные исследования. – 2006. – № 7. – С. 47-48.

Шерстюк С. А. Морфологические особенности щитовидной железы мертворожденных от ВИЧ-инфицированных матерей / С. А. Шерстюк, И. В. Сорокина // Вісник Вінницького медичного університету. – 2011. – № 1. – С. 24-26.

14. Cotran R. S. Pathologic basis of disease / R. S. Cotran, V. Kumar, S. L. Robbins. – Philadelphia : W. B. Saunders, 2005. – 1165 p.

#### **Шерстюк С.О., Сорокіна І.В. Морфологічні особливості щитоподібної залози дітей, померлих у віці до 6 місяців, від ВІЛ-інфікованих матерів.**

**Резюме.** В щитоподібній залозі дітей, померлих в віці до 6 місяців, від ВІЛ-інфікованих матерів завдяки морфологічному та морфометричному дослідженням виявлено достовірне зменшення внутрішнього діаметру фолікулів, висоти фолікулярних тиреоцитів, а також збільшення стромального та зменшення колоїдного компонентів, які свідчать про зміну мерокринового типу секретії на аварійний голокриновий, що напевно, обумовлено впливом антенатальної та постнатальної гіпоксії.

**Ключові слова:** щитоподібна залоза, ВІЛ-інфекція, діти.