

**О.Г.Курик
В.О.Яковенко
В.В.Баздирєв
Л.В.Боднар**

ДНУ «Науково-практичний
центр профілактичної та клініч-
ної медицини» ДУС
Національний медичний універ-
ситет імені О.О.Богомольця
Медичний центр «Універсальна
клініка «Оберіг»»
Київ

Ключові слова: нейроендо-
кринні пухлини шлунка і кишеч-
ника, морфологічна діагностика,
ендоскопічна біопсія, ендоскопі-
чна резекція слизової оболонки,
ендоскопічна підслизова дисек-
ція.

*Надійшла: 21.02.2014
Прийнята: 24.03.2014*

УДК 616–006.86–089

НЕЙРОЕНДОКРИННІ ПУХЛИНИ (КАРЦИНОЇДИ) ШЛУНКА І КИШЕЧ- НИКА – РАННЯ ДІАГНОСТИКА І МІ- НІНВАЗИВНІ ЕНДОСКОПІЧНІ ВТРУЧАННЯ

Реферат. Нейроендокринні пухлини шлунка та кишечника – рідкі захворювання. Зростаюча захворюваність і складність діагностики нейроендокринних пухлин шлунково-кишкового тракту обумовлює актуальність проблеми. На базі Медичного центру «Універсальна клініка «Оберіг» за 2009-2013 рр. було діагностовано 8 випадків нейроендокринних пухлин: 2 (25%) в шлунку, 2 (25%) – в дванадцятипалій кишці, 2 (25%) – в тонкій кишці, 1 (12,5%) – в висхідній ободовій кишці, 1 (12,5%) – в прямій кишці. Показано, що морфологічна оцінка ендоскопічних біоптатів слизової оболонки – ефективний спосіб діагностики нейроендокринних пухлин. Ці ендоскопічні хірургічні методи дозволяють отримати розширений матеріал для морфологічної діагностики і є адекватним методом видалення нейроендокринних пухлин.

Morphologia. – 2014. – Т. 8, № 1. – С. 58-64.

© О.Г.Курик, В.О.Яковенко, В.В.Баздирєв, Л.В.Боднар, 2014

✉ o.kuryk@oberig.ua

Kuryk O.G., Yakovenko V.O., Bazdyrev V.V., Bodnar L.V. Neuroendocrine tumors (carcinoids) of the stomach and intestines - early diagnosis and minimally invasive endoscopic procedures.

ABSTRACT. Background. Neuroendocrine tumors of the stomach and intestines are rare diseases. Increasing incidence and complexity of diagnosis of these diseases cause acuteness of the problem. **Objective.** To evaluate the effectiveness of morphological examination of endoscopic biopsy material for diagnostics of neuroendocrine tumors and for evaluation of completeness of minimally invasive endoscopic surgical interventions (endoscopic mucosal resection and endoscopic submucosal dissection) at neuroendocrine tumors. **Methods.** On the basis of Medical center "Oberig" in 2009 - 2013 in eight cases neuroendocrine tumors were diagnosed: 2 (25 %) in the stomach, 2 (25%) – in the duodenum, 2 (25%) - in the small intestine, 1 (12.5 %) - in the ascending colon, 1 (12.5%) - in the rectum. Neuroendocrine tumors of stomach and ileum were removed by endoscopic mucosal resection, duodenal bulb and rectum neuroendocrine tumors – by endoscopic submucosal dissection, papillary duodenum, colon and jejunum neuroendocrine tumors – by surgical resection. **Results.** It was shown, that morphological evaluation of endoscopic mucosal biopsies is effective way to diagnose the neuroendocrine tumors. **Conclusion.** Endoscopic mucosal resection and endoscopic submucosal dissection allows to get advanced material for morphological diagnosis of neuroendocrine tumors and an adequate method of their removing.

Key words: neuroendocrine tumors of stomach and intestine, morphological diagnosis, endoscopic biopsy, endoscopic mucosal resection, endoscopic submucosal dissection.

Citation:

Kuryk OG, Yakovenko VO, Bazdyrev VV, Bodnar LV. [Neuroendocrine tumors (carcinoids) of the stomach and intestines - early diagnosis and minimally invasive endoscopic procedures]. *Morphologia*. 2014;8(1):58-64. Ukrainian.

Вступ

Нейроендокринні пухлини (НЕП) шлунково-кишкового тракту (ШКТ), зокрема карциноїди, на сьогоднішній день є актуальною проблемою, що зумовлено як зростанням захворюваності, так і важкістю діагностики [1; 2]. При НЕП суттєве погіршення якості життя пацієнтів, навіть за наявності метастазів, настає на досить пізній стадії захворювання [3; 4]. Однак, при проведенні су-

часних методів діагностики, таких як відеоезофагогастродуоденоскопія (ВЕГДС) із збільшенням, відеоколоноскопія (ВКС), ендоехтразвукового дослідження є можливість діагностувати НЕП у шлунку і кишечнику практично у 100% їх наявності [3; 5]. Зазвичай вони діагностуються як підслизові утворення, часто із виразкуванням. Якщо при звичайній біопсії вдається взяти шматочок з частиною підслизового утворення, є мо-

жливість встановити діагноз НЕП вже на цьому етапі. Другим етапом, після проведення ендоскопії для визначення розмірів пухлини і виключення можливої інвазії м'язового шару, проводять підслизову дисекцію утворення, що є лікувальною маніпуляцією, а у разі наявності пухлини в краях резекції може розглядатися як розширена біопсія для обрання тактики подальшого лікування [6; 7].

Попередній діагноз НЕП може бути встановлений на основі звичайного гістологічного заключення, а остаточна верифікація повинна проводитись за допомогою імуногістохімічного (ІГХ) дослідження [1; 4]. Клітини НЕП дають позитивну реакцію з антитілами до загальних нейроендокринних маркерів – хромограніну А (маркеру специфічних ендокринних гранул), синатофізину (маркеру дрібних везикул з нейротрансмітерами), CD56 (маркеру молекул нейроадгезії), нейронспецифічної енолази – NSE (маркеру цитоплазматичних протеїнів) [1; 3]. Для встановлення типу НЕП використовують специфічні ендокринні маркери – пептиди і аміни, яким властива гормональна активність (інсулін, глюкагон, соматостатин, вазоактивний інтестинальний пептид, панкреатичний поліпептид, гастрин, серотонін, АКТГ, кальцитонін та ін.) [8]. Зазвичай НЕП продукують кілька гормонів, тому діагноз базується на виявленні домінуючої популяції ендокринних клітин, що складає не менше 50% всіх пухлинних клітин. У відповідності з цим, НЕП верифікують як інсуліноми, глюкагономи, гастриноми, випоми, карциноїди та ін. [9].

На сучасному етапі провідні Європейські патологи пропонують поділяти НЕП ШКТ на три групи відповідно до потенціалу злоякісності, що залежить від мітотичної і проліферативної активності пухлинних клітин: G1 – мітотичний індекс (на 40 полів зору) менше 2 і індекс Ki 67 (%) менше 2; G2 – відповідно від 2 до 20, і G3 – більше 20 [10].

Вважають, що найбільш інформативними критеріями злоякісності НЕП є інвазія кровоносних і лімфатичних судин і нейроінвазія, які зустрічаються у 90% пухлин з метастазами [11; 12].

За даними статистики НЕП переважно локалізуються в ШКТ (до 85%), разом з тим серед усіх пухлин ШКТ вони складають до 8% [3]. Згідно даних американських дослідників за 2012 рік, відсоток ураження НЕП різних відділів ШКТ у пацієнтів негроїдної раси становив: шлунок – 5,7%, тонка кишка – 21%, апендикс – 2%, товста кишка – 7,9%, пряма кишка – 27%. У пацієнтів білої раси спостерігався менший відсоток ураження основних локалізацій (крім апендикса) – шлунок – 5,7%, тонкої кишки – 17,7%, апендикса 3,2%, товстої кишки – 7,4%, прямої кишки – 12,3% [13].

Метою роботи стало вивчення ефективності морфологічної оцінки ендоскопічних біоптатів

для діагностики НЕП, повноти мініінвазивних ендоскопічних оперативних втручань (ендоскопічної резекції слизової оболонки і ендоскопічної підслизової дисекції) при НЕП.

Матеріали та методи

На базі Медичного центру «Універсальна клініка «Оберіг» за 2009-2013 рр. було діагностовано 8 випадків НЕП: 2 (25%) у шлунку, 2 (25%) – у дванадцятипалій кишці (рис. 1), 2 (25%) – у тонкій кишці (рис. 2), 1 (12,5%) – у висхідній ободовій кишці, 1 (12,5%) – у прямій кишці. НЕП шлунка і здухвинної кишки видалені шляхом ендоскопічної резекції слизової оболонки, цибулини дванадцятипалої кишки і прямої кишки – ендоскопічної підслизової дисекції, дванадцятипалої кишки, голодної і ободової кишки – хірургічної резекції.

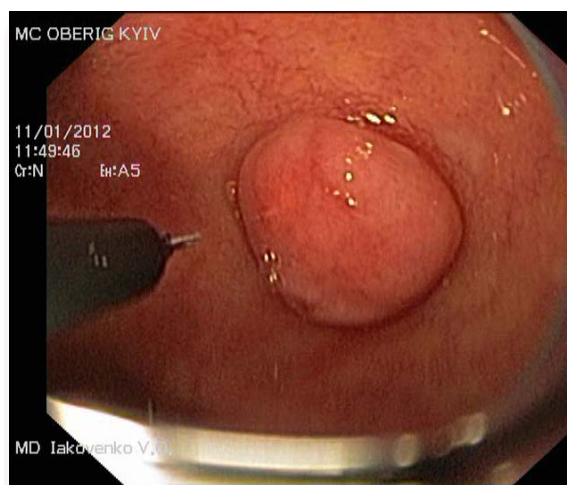


Рис. 1. НЕП цибулини дванадцятипалої кишки. Відеоезофагогастродуоденоскопія у білому світлі (Olympus GIF-160Z). Етап ендоскопічної дисекції, ендоскопічна підслизова ін'єкція (Boston Scientific needle).

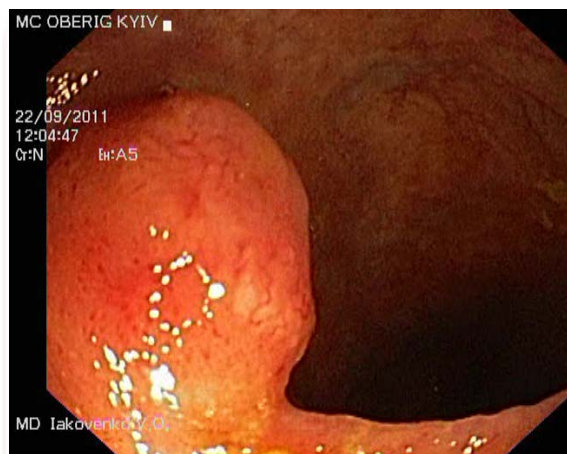


Рис. 2. НЕП термінального відділу здухвинної кишки. Відеоілеоколоноскопія у білому світлі (Olympus CF-150). Етап ендоскопічної дисекції, ендоскопічна підслизова ін'єкція.

Результати та їх обговорення

Наводимо власні приклади діагностики НЕП з локалізацією в шлунку і різних відділах кишки.

Випадок НЕП шлунка діагностовано при ВЕГДС зі щипцевою біопсією шматочка слизової оболонки, в якій було виявлено пухлину (рис. 3).

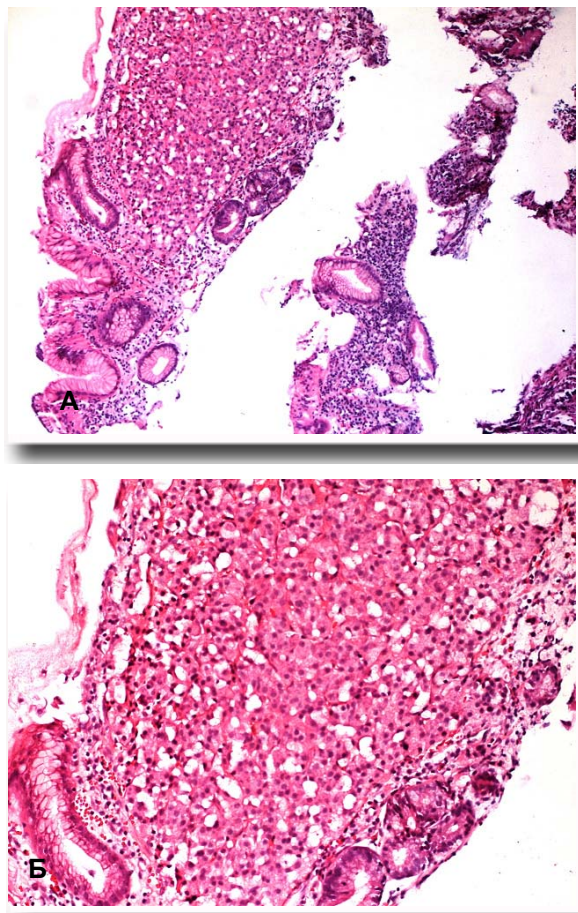


Рис. 3. НЕП слизової шлунка (біопсійний матеріал). Забарвлення гематоксиліном-еозином. А. $\times 100$. Б. $\times 200$.

У даному випадку у пацієнтки 49 років попередній діагноз був «низькодиференційований аденогенний рак», а остаточний діагноз «нейроендокринна пухлина» був підтверджений ІГХ методом із використанням маркерів хромограніну і синаптофізину. В подальшому хворій була проведена малоінвазивна операція – ендоскопічна резекція слизової оболонки з видаленням пухлини (рис. 4). Після гістологічного дослідження резецьованої ділянки, виявлено, що по лінії відсікання пухлини немає.

Другий випадок НЕП шлунка також був діагностований при проведенні ВЕГДС у пацієнтки з хронічним гастритом (рис. 5).

Слід зазначити, що в даному випадку все утворення було видалене під час ендоскопічної біопсії. Після проведення ендосонографії та ендоскопічної резекції слизової оболонки шлунка в ділянці взяття біопсії, ознак пухлини у фрагменті слизової не було знайдено.

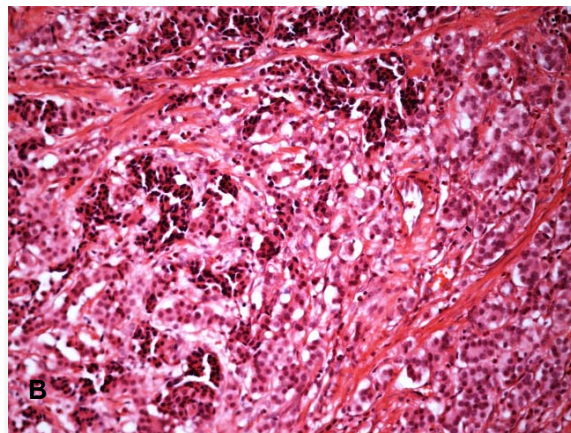
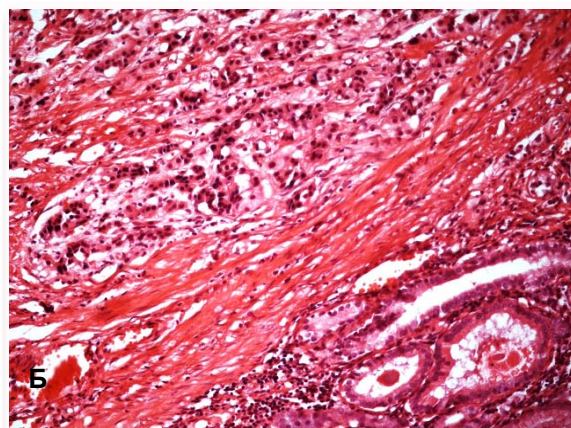
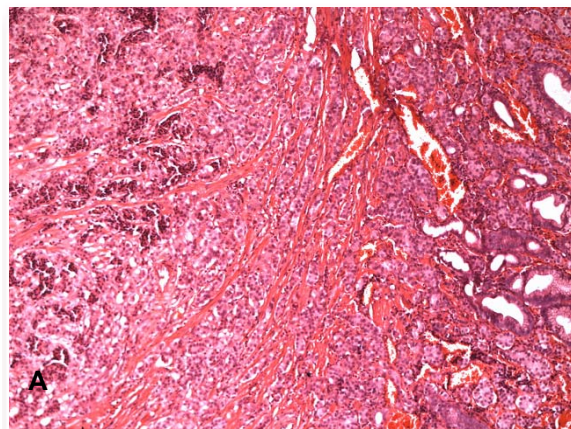


Рис. 4. НЕП шлунка – утворення, видалене шляхом ендоскопічної резекції слизової оболонки. Забарвлення гематоксиліном-еозином. А. $\times 100$. Б, В. $\times 200$.

Далі наводимо випадки операційного матеріалу – ендоскопічної підслизової дисекції НЕП ДПК у 42-річного пацієнта (рис. 6).

Випадок НЕП здухвинної кишки у пацієнта 33-х років. НЕП видалене шляхом ендоскопічної резекції слизової оболонки (рис. 7).

В даному випадку пухлина шляхом малоінвазивної операції біла видалена нерадикально, тому такий матеріал можна розцінювати як розширену біопсію і в подальшому проводити хворому резекцію частини кишки з пухлиною.

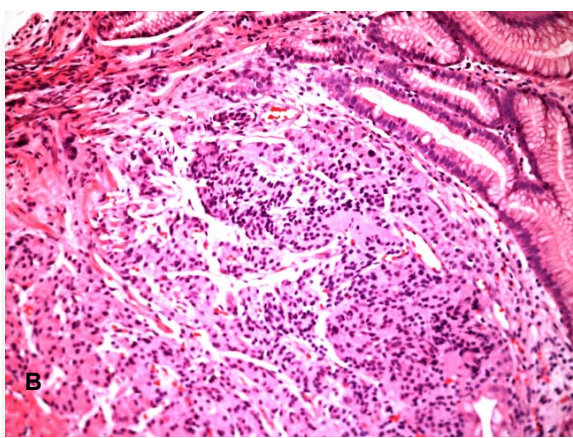
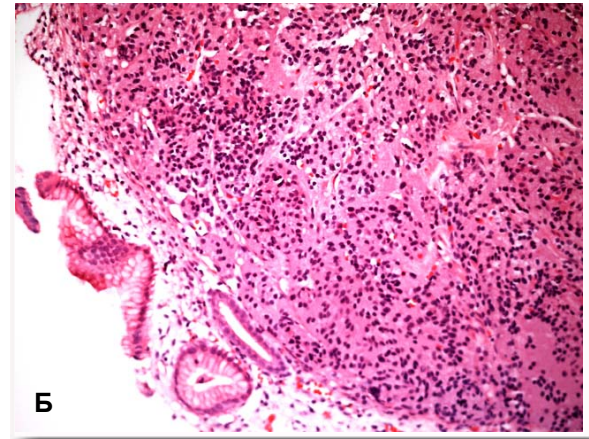
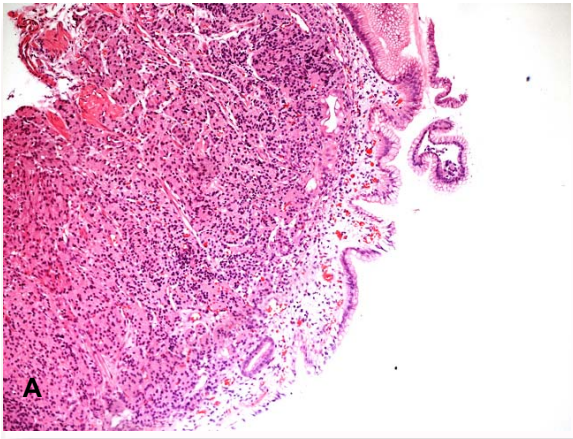


Рис. 5. НЕП в біопсійному матеріалі шлунка. Забарвлення гематоксиліном-еозином. А. $\times 100$. Б, В. $\times 200$.

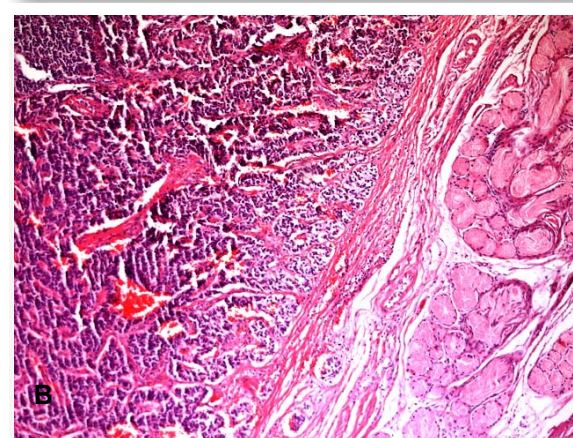
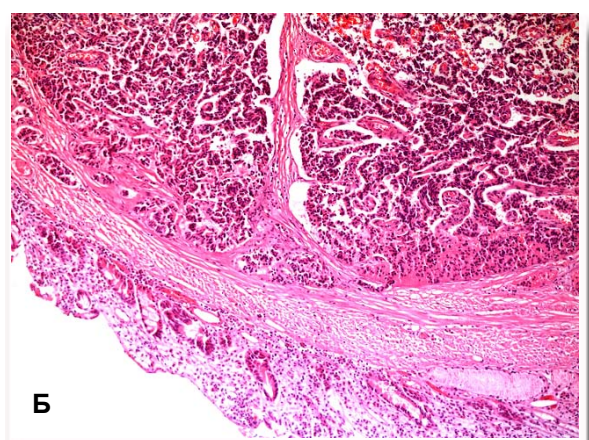
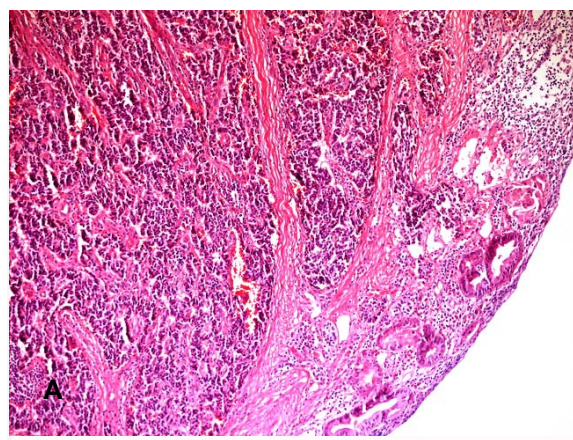


Рис. 6. НЕП ДПК. Забарвлення гематоксиліном-еозином. А, Б. $\times 100$. В $\times 200$.

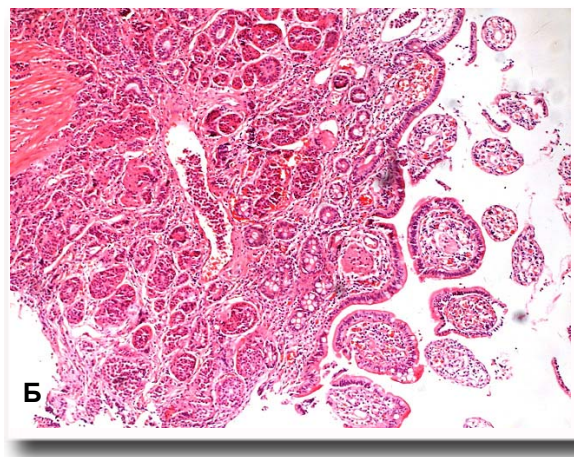
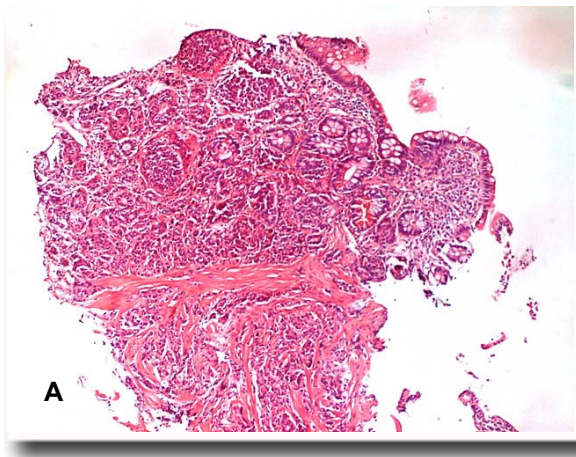


Рис. 7. НЕП здухвинної кишки. Забарвлення гематоксиліном-еозином. А. $\times 100$, Б. $\times 200$.

Випадок НЕП прямої кишки у пацієнтки 44-х років (рис. 8).

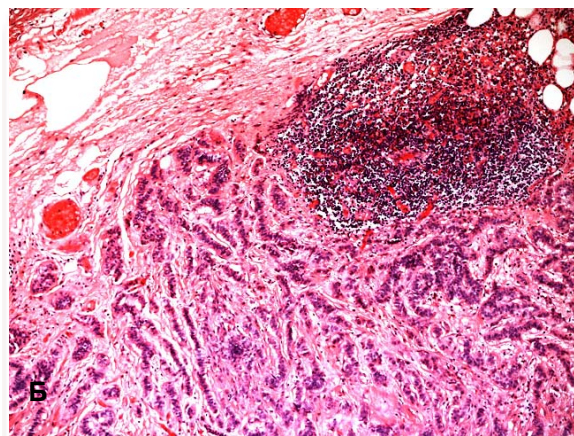
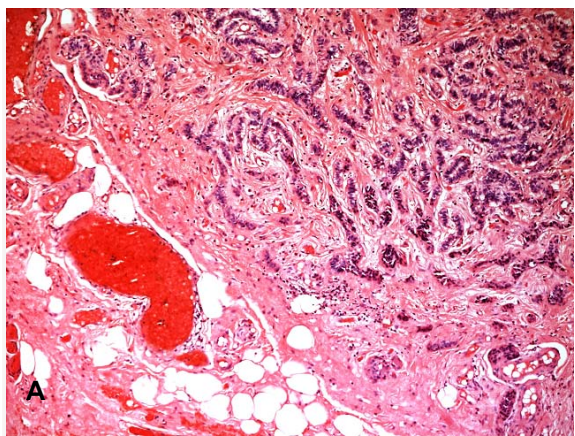


Рис. 8. НЕП прямої кишки. Забарвлення гематоксиліном-еозином. А, Б. $\times 100$.

Також ми спостерігали випадок карциноїду прямої кишки у пацієнтки 37 років, якій був клінічно встановлений діагноз «Рак прямої кишки», а після проведення діагностичної біопсії був встановлений діагноз «Карциноїд». В даному

випадку мініінвазивне втручання не проводилось, оскільки пухлина була з інвазією м'язового шару стінки, з ділянками некрозу (рис. 9); клінічно проявлялась кровотечею.

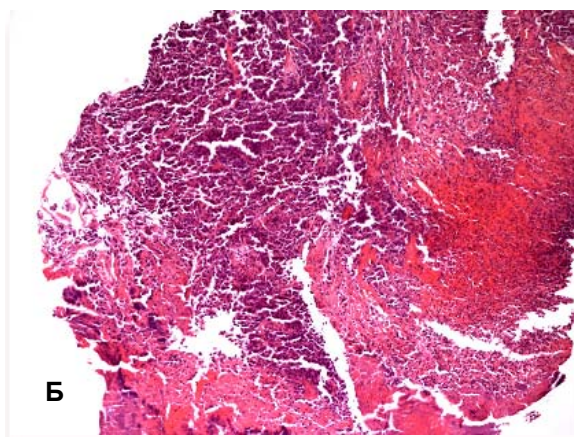
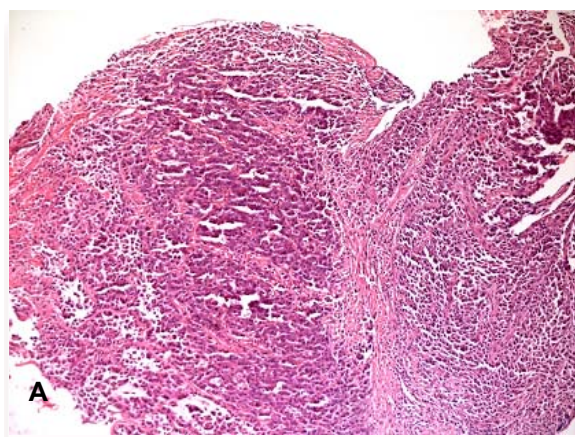


Рис. 9. НЕП прямої кишки. Забарвлення гематоксиліном-еозином. А, Б. $\times 100$. В. $\times 200$.

Також цікавим є випадок ектопії тканини підшлункової залози в підслизову оболонку шлунка у пацієнтки 26 років, в якій при плановій

ЕГДС було знайдене підслизове утворення в пілоричному відділі (рис. 10).

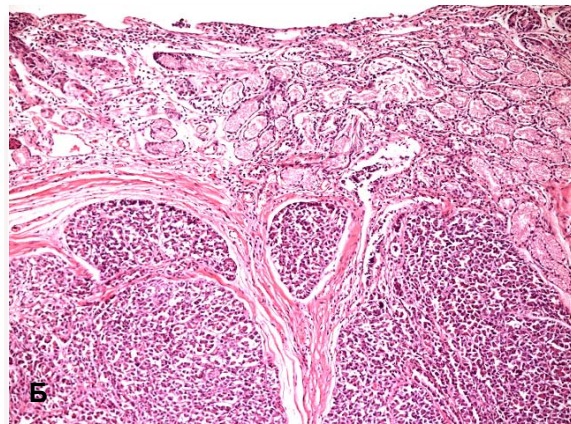
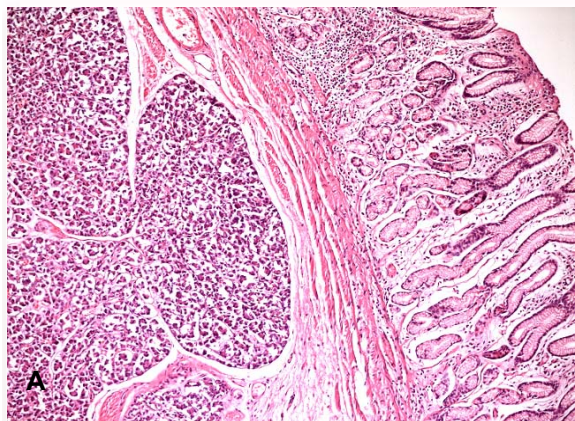


Рис. 10. Ектопія тканини підшлункової залози в стінці ДПК. Забарвлення гематоксилином-еозином. А, Б. $\times 100$.

Після проведення підслизової дисекції утворення проводився диференційний діагноз між НЕП і ектопією тканини підшлункової залози, для чого було проведене ІГХ дослідження.

Отже, рання діагностика НЕП шлунка і кишечника можлива із використанням комплексної відеоендоскопічної оцінки слизової оболонки травного каналу із застосуванням дослідження у вузькому спектрі світла і оптичного збільшення зображення, а також прецизійної біопсії з подальшим проведенням ендосонографії для встановлення розмірів і поширеності пухлини і мініінвазивним видаленням утворення шляхом підслизової дисекції.

Висновки

1. Морфологічна оцінка ендоскопічних біопатів слизової оболонки є ефективним методом діагностики НЕП.

2. Ендоскопічна резекція слизової оболонки та ендоскопічна підслизова дисекція дозволяє отримати розширений матеріал для морфологічної діагностики НЕП і є адекватним методом видалення НЕП.

Перспективи подальших досліджень передбачають подальше вивчення ефективності морфологічної оцінки ендоскопічних біопатів для діагностики НЕП.

Літературні джерела

References

1. Gurevich LYe, author. [Morphological diagnostics for gastrointestinal neuroendocrine neoplasms: practice-based guidelines]. Moscow; 2009. 30 p. Russian.

2. Markovskiy VD, Zaharenko VV, Sorokina IV, Pliten ON, Myroshnychenko MS, Shapkin AS. [Clinical and morphological features of carcinoid tumors]. Morphologia. 2013;7(3):10-15. Ukrainian.

3. Arnold R. Endocrine tumours of the gastrointestinal tract. Introduction: definition, historical aspects, classification, staging, prognosis and therapeutic options. Best Pract Res Clin Gastroenterol. 2005 Aug;19(4):491-505. Cited in: PubMed; PMID: 16183523.

4. Chetty R. Requiem for the term 'carcinoid tumour' in the gastrointestinal tract? Can J Gastroenterol. 2008 Apr;22(4):357-8. Cited in: PubMed; PMID: 18414708; PMCID: PMC2662891.

5. Zaharash MP, Yakovenko VO, Kurik OG. [NBI and high magnification endoscopy: modern opportunities of endoscopic diagnostics]. Ukr. J. Min. Invas. End. Surg. 2009;13(4):12-5. Ukrainian.

6. Yakovenko VO, Zaharash MP, Kurik OG. [Endoscopic and morphological diagnostic, minimally invasive treatment for gastric mucosa precancerous changes: monograph]. Vinnytsya: IE Kashtelianov OI; 2013. 136 p. Ukrainian.

7. Saito Y, Sakamoto T, Fukunaga S, Nakajima T, Kiriyaama S, Matsuda T. Endoscopic submucosal dissection (ESD) for colorectal tumors. Dig Endosc. 2009 Jul;21 Suppl 1:S7-12. doi: 10.1111/j.1443-1661.2009.00870.x. Cited in: PubMed; PMID: 19691740.

8. Hourani IF, Kovaltchuk AP, Kakarkin OYa. [Modern aspects of morphofunctional diagnostics of carcinoid tumors]. Reports of morphology. 2009;(1):

199-202. Ukrainian.

9. Klöppel G, Rindi G, Perren A, Komminoth P, Klimstra DS. The ENETS and AJCC/UICC TNM classifications of the neuroendocrine tumors of the gastrointestinal tract and the pancreas: a statement. *Virchows Arch.* 2010 Jun;456(6):595-7. doi: 10.1007/s00428-010-0924-6. Epub 2010 Apr 27. Cited in: PubMed; PMID: 20422210.

10. Jamali M, Chetty R. Predicting prognosis in gastroentero-pancreatic neuroendocrine tumors: an overview and the value of Ki-67 immunostaining. *Endocr Pathol.* 2008 Winter;19(4):282-8. doi: 10.1007/s12022-008-9044-0. Cited in: PubMed; PMID: 18931958.

11. Klimstra DS, Modlin IR, Coppola D, Lloyd RV, Suster S. The pathologic classification of neuroendocrine tumors: a review of nomenclature, grading, and staging systems. *Pancreas.* 2010

Aug;39(6):707-12.

doi: 10.1097/MPA.0b013e3181ec124e. Cited in: PubMed; PMID: 20664470.

12. Soga J. The term "carcinoid" is a misnomer: the evidence based on local invasion. *J Exp Clin Cancer Res.* 2009 Feb 10;28:15. doi: 10.1186/1756-9966-28-15. PMID: 19208248; PMCID: PMC2657123.

13. Ramage JK, Davies AH, Ardill J, Bax N, Caplin M, Grossman A, Hawkins R, McNicol AM, Reed N, Sutton R, Thakker R, Aylwin S, Breen D, Britton K, Buchanan K, Corrie P, Gillams A, Lewington V, McCance D, Meeran K, Watkinson A; UKNETwork for Neuroendocrine Tumours. Guidelines for the management of gastroenteropancreatic neuroendocrine (including carcinoid) tumours. *Gut.* 2005 Jun;54 Suppl 4:iv1-16. PMID: 15888809; PMCID: PMC1867801.

Курик Е.Г., Яковенко В.О., Баздирев В.В., Боднар Л.В. Нейроэндокринные опухоли (карциноиды) желудка и кишечника – ранняя диагностика и миниинвазивные эндоскопические вмешательства.

Реферат. Нейроэндокринные опухоли желудка и кишечника – редкие заболевания. Растущая заболеваемость и сложность диагностики нейроэндокринных опухолей желудка и кишечника обуславливает актуальность проблемы. На базе Медицинского центра «Универсальная клиника «Обериг» в 2009-2013 гг. было диагностировано 8 случаев нейроэндокринных опухолей: 2 (25%) в желудке, 2 (25%) – в двенадцатиперстной кишке, 2 (25%) – в тонкой кишке, 1 (12,5%) – в восходящей ободочной кишке, 1 (12,5%) – в прямой кишке. Показано, что морфологическая оценка эндоскопических биоптатов слизистой оболочки – эффективный способ диагностики нейроэндокринных опухолей. Эндоскопическая резекция слизистой оболочки и эндоскопическая подслизистая диссекция позволяет получить расширенный материал для морфологической диагностики и является адекватным методом удаления нейроэндокринных опухолей.

Ключевые слова: нейроэндокринные опухоли желудка и кишечника, морфологическая диагностика, эндоскопическая биопсия, эндоскопическая резекция слизистой оболочки, эндоскопическая подслизистая диссекция.