

УДК 616.98:578.828ВИЧ+616.24-002.5:616.831-091.8

В.Н. Козько, А.В. Гаврилов, А.В. Бондаренко, В.В. Гаргин
Харьковский национальный медицинский университет

ПАТОМОРФОЛОГИЧЕСКИЕ ОСОБЕННОСТИ ТУБЕРКУЛЕЗНОГО ПОРАЖЕНИЯ ЦНС НА ФОНЕ ВИЧ-ИНФЕКЦИИ

Приведены результаты гистологического исследования ткани головного мозга и мягких мозговых оболочек умерших ВИЧ-инфицированных больных с туберкулезным поражением ЦНС. При проведении морфологического исследования головного мозга выявлены существенные изменения в его структуре. Во многом специфичность изменений зависит от возбудителя, с которым сочетается ВИЧ-инфекция.

Ключевые слова: туберкулез, ткань головного мозга, мягкие мозговые оболочки, ВИЧ-инфекция.

По оценкам экспертов, в Украине проживает 201 тысяча ВИЧ-инфицированных людей [1]. В 30 % случаев при клиническом обследовании больных находят признаки поражения ЦНС, в то время как при патоморфологическом исследовании поражение нервной системы определяется у 80–90 % умерших от СПИДа. Поражение ЦНС, которое протекает на фоне ВИЧ-инфекции в виде менингоэнцефалитов, – одна из ведущих причин летальных исходов у больных с тяжелой иммуносупрессией [2–8].

Цель исследования – выявить характерные морфологические изменения центральной нервной системы при туберкулезном менингоэнцефалите у ВИЧ-позитивных больных.

Материал и методы. Материалом для исследования послужили ткань головного мозга и мягкие мозговые оболочки умерших ВИЧ-инфицированных больных с туберкулезным поражением ЦНС. Отобрано 7 летальных случаев – 3 женщины и 4 мужчины. После рутинной проводки изготавливали гистологические срезы, которые окрашивали гематоксилином и эозином, по Нисслю.

Результаты и их обсуждение. При гистологическом исследовании головного мозга всех умерших ВИЧ-инфицированных пациентов с туберкулезом выявляются патологические изменения, характеризующиеся преобладанием инфильтративно-некротических пора-

жений с наличием в очагах некроза кислотоустойчивых микобактерий, экссудации, альтерации. Отмечается очаговый глиоз белого вещества и явления демиелинизации, которые наиболее хорошо выражены в лобных долях (рис. 1).




Рис. 1. Перичеллюлярный отек головного мозга, умеренно выраженный глиоз. Окраска гематоксилином и эозином, × 100

Следует отметить, что специфические клеточные реакции, заключающиеся в образовании гранулем, эпителиоидных и гигантских клеток Пирогова–Лангханса, отсутствуют или имеют невыраженный характер. При сопоставлении морфологической картины и длительности существования иммунодефицита выявляется закономерность, заключа-

ющаяся в торможении формирования гранулемы по мере длительности иммунодефицитного состояния. Тканевые изменения выявляются и в тканях мозговых оболочек, и в тканях головного мозга. Среди гистологических признаков туберкулезного процесса отмечается преобладание альтеративных реакций с наличием обширных полей казеозного некроза, гнойно-некротических очагов, участков инфильтрации ткани полиморфноклеточными элементами.

В ткани головного мозга выявляется выраженный периваскулярный и перичеллюлярный отек с обширными участками вакуолизации цитоплазмы, наличием периваскулярно оптических пустот или участков с явлениями кариолизиса и деструкцией вещества мозга с глиальной реакцией. В каждом случае выявляются скопления липофусцина в телах нейронов и в эпителии сосудистого сплетения (рис. 2), в двух случаях таких нейронов большинство.

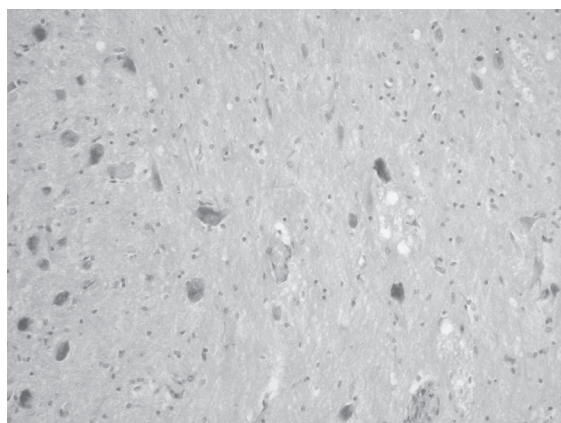


Рис. 2. Скопления липофусцина в телах нейронов. Окраска гематоксилином и эозином, $\times 200$

В капиллярах микроциркуляторного русла имеет место набухание эндотелия. Базальная мембрана утолщена, рыхлая, местами наблюдается ее зернистый распад. Вокруг капилляров выявляется скопление клеточных элементов лимфоидного вида. Базальные мембраны капилляров и мелких сосудов (артериолы, вены) неравномерной толщины, отмечаются участки без базальной мембраны. В мелких артериях, как и в капиллярах, эндотелий набухший, местами его клетки нагромождены, цитоплазма их мутная, встречаются вакуоли. Базальная мембрана

разрыхлена, местами с явлениями зернистого распада. Эластическая мембрана в них по протяженности неравномерной толщины. Периваскулярные пространства расширены, чаще пустые.

Астроциты, окружающие сосуды микроциркуляторного русла, с признаками повреждения от дистрофических до некробиоза. Количественно отмечается незначительное увеличение числа астроцитов, что подтверждается морфометрическим анализом. Количество астроцитов вокруг сосудов микроциркуляторного русла несколько больше, чем количество клеток лиц того же возраста, не имеющих комбинации ВИЧ-инфекции и туберкулеза. Клеточные размеры характеризуются некоторым увеличением тел астроцитов, хотя есть астроциты и с телами обычных размеров. Форма клеток округлая или полигональная. В теле астроцитов вокруг ядра зернистость тигроидного вещества с зернами различных размеров (рис. 3). У здоровых лиц такого же возраста такая зернистость не определяется.

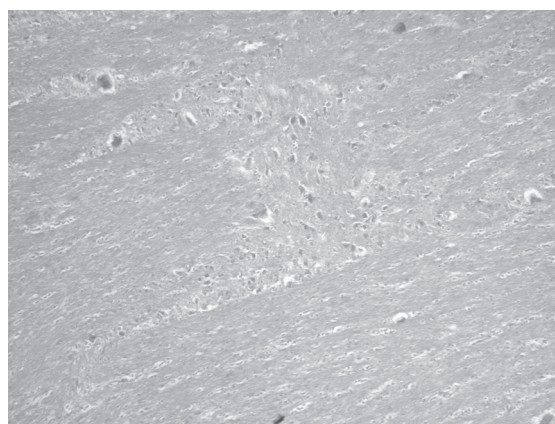


Рис. 3. Тела нейронов различной величины. Цитоплазма нейронов с накоплением тигроидного вещества. Окраска по Нисслю, $\times 100$

Отростки клеточных элементов многочисленны, частью гладкие, частью ветвистые. Кроме того, часто о наличии астроцитов можно судить только по наличию отростков, так как на месте их тел определяется только скопление гранул разных размеров. Вокруг некоторых сосудов, в отличие от таковых у здоровых лиц, астроциты не определялись (рис. 4).

Определялись сосуды без астроцитарной муфты и астроциты с гранулярным распадом тела. Капилляры полнокровны, в просвете не-

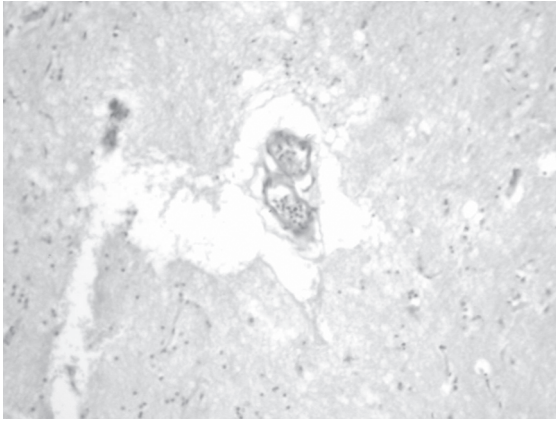


Рис. 4. Гнойный тромб в просвете сосуда. Единичные клеточные элементы в периваскулярном пространстве. Окраска гематоксилином и эозином, $\times 200$

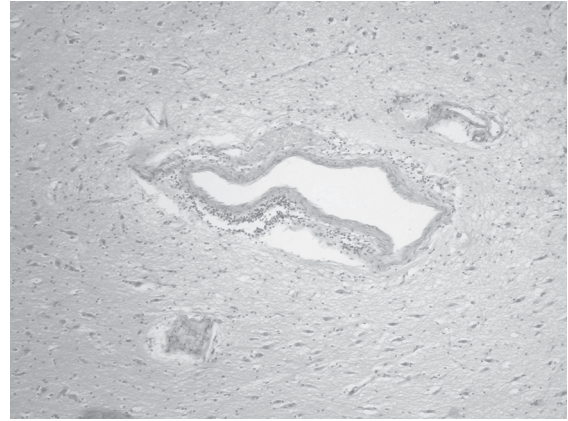


Рис. 6. Накопление воспалительного инфильтрата вокруг сосуда с утолщенной стенкой. Окраска гематоксилином и эозином, $\times 100$

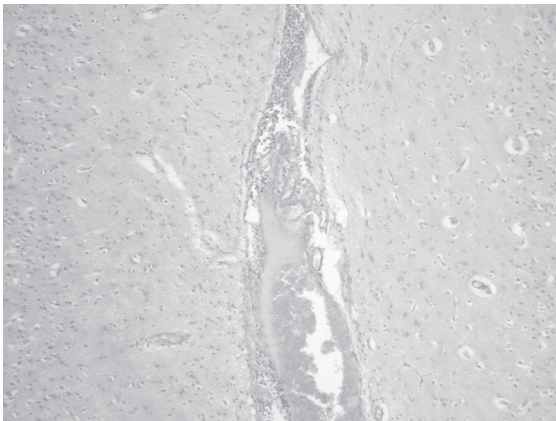


Рис. 5. Фибриново-эритроцитарный тромб с васкулитом и периваскулярным воспалением в просвете сосуда. Перичеллюлярный отек головного мозга. Окраска гематоксилином и эозином, $\times 100$

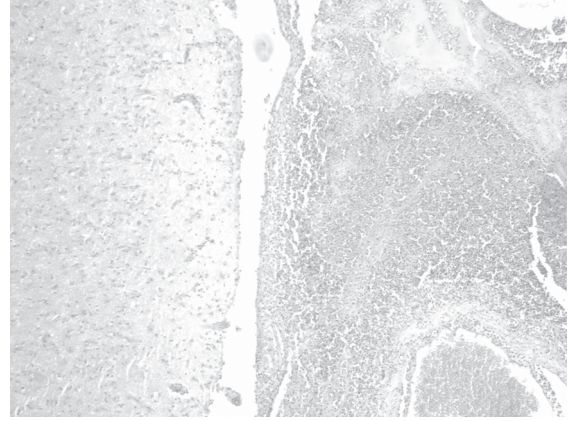


Рис. 7. Массивное накопление гнойного инфильтрата в мозговых оболочках. Зона некроза. Васкулит с тромбозом. Окраска гематоксилином и эозином, $\times 100$

которых эритроцитарно-фибриновые тромбы, периваскулярная гистиоцитарно-макрофагальная инфильтрация. Во всех случаях интрацеребральные сосуды неравномерного кровенаполнения с частым наличием в их просвете фибриново-эритроцитарных тромбов (рис. 5).

Помимо этого в стенках сосудов головного мозга отмечаются воспалительные пролиферативно-продуктивные изменения с сужением просветов (рис. 6). Вокруг сосудов выявляются поля инфарктов ткани головного мозга и зоны кровоизлияний размерами от микроскопических участков до обширных полей.

При гистологическом исследовании мозговых оболочек выявляются фибринозно-гнойные наложения. В мягких мозговых оболочках отек, полнокровие сосудов, массив-

воспаление (рис. 7), часто с признаками замещения скоплений гнойных масс полями соединительной ткани.

Характерные туберкулезные гранулемы с гигантскими клетками и валом эпителиоидных и макрофагально-лимфоидных элементов единичны. В сосудах как среднего, так и мелкого калибра отмечаются воспалительные изменения с наличием тромбов. В окружающих тканях выявляются признаки некробиотических реакций, представленные распространенными зонами казеозного некроза, густо инфильтрированного полисегментоядерными лейкоцитами, лимфоцитами и макрофагами. Сформировавшиеся гранулемы имеют центрально расположенные зоны казеозного некроза.

Выводы

1. У ВИЧ-инфицированных больных морфологические особенности туберкулезного менингоэнцефалита характеризуются локализацией наиболее выраженных изменений в базиллярных отделах, наличием отека, глиоза, тромбоваскулита, мелкоочаговых кровоизлияний, формированием туберкулезных гранул с малым количеством клеток Пирогова–Лангханса или их отсутствием, преобла-

данием альтеративно-экссудативных реакций, локальной ишемией.

2. Туберкулез головного мозга, развивающийся на фоне ВИЧ-инфекции, характеризуется и некоторыми особенностями анамнестических, клинико-рентгенологических и лабораторных проявлений, что существенно затрудняет своевременную диагностику заболевания и свидетельствует о необходимости изыскания дополнительных диагностических критериев этого вида сочетанной патологии.

Список литературы

1. Національна оцінка ситуації з ВІЛ/СНІДу в Україні за 2012 р. / Український центр профілактики і боротьби зі СНІДом Міністерства охорони здоров'я України, Всесвітня організація охорони здоров'я (ВООЗ), Об'єднана програма Організації Об'єднаних Націй з ВІЛ/СНІД, Міжнародний Альянс з ВІЛ/СНІД в Україні. – К., 2012.

2. *Manfredi R.* AIDS and other manifestations of HIV infection / R. Manfredi // JAMA. – 2005. – V. 293. – P. 1393–1394.

3. Highly active antiretroviral therapy decreases mortality and morbidity in patients with advanced HIV disease / E. L. Murphy, A. C. Collier, L. A. Kalish [et al.] // Annals of Internal Medicine. – 2001. – V. 135. – P. 17–26.

4. *Stevens L.* HIV infection: the basics / L. Stevens, C. Lynm, R. Glass // JAMA. – 2006. – V. 296. – P. 892.

5. ВІЛ-інфекція в Україні. Інформаційний бюлетень № 35. – К. : МОЗ України, Укр. центр профілактики і боротьби зі СНІДом, 2011. – 62 с.

6. Маски ВИЧ-інфекції в клініці внутрішніх захворювань / И. П. Кайдашев, Н. Д. Герасименко, В. В. Горбатенко [и др.] // Український терапевтичний журнал. – 2007. – № 2. – С. 57–65.

7. *Яковлев Н. А.* НейроСПИД: неврологические расстройства при ВИЧ-инфекции, СПИДе / Н. А. Яковлев, Н. М. Жулев, Т. А. Слюсарь. – М. : МИА, 2005. – 278 с.

8. Клинические особенности и диагностическое значение лабораторных маркеров церебрального токсоплазмоза у больных ВИЧ-инфекцией / А. Б. Перегудова, В. И. Шахгильдян, Д. Б. Гончаров [и др.] // Тер. архив. – 2007. – Т. 79, № 11. – С. 31–35.

В.М. Козько, А.В. Гаврилов, А.В. Бондаренко, В.В. Гаргін

ПАТОМОРФОЛОГІЧНІ ОСОБЛИВОСТІ ТУБЕРКУЛЬОЗНОГО УРАЖЕННЯ ЦНС НА ТЛІ ВІЛ-ІНФЕКЦІЇ

Наведено результати гістологічного дослідження тканини головного мозку і м'яких мозкових оболонок померлих ВІЛ-інфікованих хворих з туберкульозним ураженням ЦНС. При проведенні морфологічного дослідження головного мозку виявлено істотні зміни в його структурі. Багато в чому специфічність змін залежить від збудника, з яким поєднується ВІЛ-інфекція.

Ключові слова: туберкульоз, тканина головного мозку, м'які мозкові оболонки, ВІЛ-інфекція.

V.N. Kozko, A.V. Gavrylov, A.V. Bondarenko, V.V. Gargin

PATHOMORPHOLOGICAL FEATURES TUBERCULOSIS LESION OF THE CENTRAL NERVOUS SYSTEM IN HIV INFECTION

The results of histological examination of brain tissue and soft meninges of dead HIV-infected patients with tuberculous lesions of the CNS are presented. In carrying out morphological studies of the brain revealed significant changes in its structure. In many ways, the specificity of the changes depends on the pathogen which combines HIV infection.

Key words: tuberculosis, brain tissue, meninges, HIV infection.

Поступила 04.06.13