

О.О. Колеснік
А.А. Бурлака
В.В. Звірч
О.М. Чуканов
А. Гого-Абіте

Національний інститут раку,
Київ, Україна

Ключові слова: колоректальний рак, хірургічна стратегія, білобарне метастатичне ураження печінки, одноетапні резекції печінки.

СТРАТЕГІЯ ХІРУРГІЧНОГО ЛІКУВАННЯ БІЛОБАРНОГО МЕТАСТАТИЧНОГО УРАЖЕННЯ ПЕЧІНКИ ПРИ КОЛОРЕКТАЛЬНОМУ РАКУ

Новітні протоколи лікування та сучасна ефективна хіміотерапія дозволили значно розширити когорту хворих на колоректальний рак із метастатичним ураженням печінки (мКРР), яким можливо здійснити R0-резекцію печінки. За умов відсутності консенсусу діапазон показань до застосування хірургічних стратегій у хворих із білобарним метастатичним ураженням варіює в різних спеціалізованих хірургічних центрах. Мета: вивчити вплив паренхімозберігаючої стратегії хірургічного втручання на віддалені результати лікування хворих на мКРР. Об'єкт і методи: проведено ретроспективний аналіз результатів лікування 169 хворих на мКРР (pT1–4N0–2M0–1 рак ободової кишки і pT1–3N0–2M0–1 рак прямої кишки), які перебували на лікуванні в Національному інституті раку в період з 2011 по 2018 р. Результати: рівень загальної 5-річної кумулятивної виживаності хворих на мКРР із білобарним метастатичним ураженням печінки при застосуванні тактики одноетапної резекції печінки (e-OSH) становив 42%. Загальна 5-річна кумулятивна виживаність сягала 62 та 35% відповідно для пацієнтів із метахронним та синхронним статусом метастазування в печінку ($p = 0,032$). Висновки: одноетапні резекції печінки слід застосовувати при найменшій нагоді, оскільки видалення білобарних метастазів без потреби у попередніх складних судинних інтервенціях дозволяє забезпечити хороший прогноз. Паренхімозберігаючі резекції печінки дають можливість отримати задовільні онкологічні результати з мінімізацією ризиків виникнення гострої печінкової недостатності в післяопераційний період.

Новітні протоколи лікування та сучасна ефективна хіміотерапія дозволили значно розширити когорту хворих на колоректальний рак із метастатичним ураженням печінки (мКРР), яким можливо здійснити R0-резекцію печінки. Слід виділяти окрему групу хворих на мКРР із білобарним множинним метастатичним ураженням, коли резекція печінки супроводжується високим ризиком гострої печінкової недостатності внаслідок видалення значної кількості паренхіми органа [1]. З метою запобігання таким загрозливим післяопераційним ускладненням запропоновано тактику двохетапної резекції (ДЕР) печінки. За останні 10 років світова клінічна практика продемонструвала ефективність та безпеку ДЕР порівняно із стандартними «великими» резекціями печінки [2]. Недоліками такого підходу вважають можливість прогресування хвороби після першого етапу («dropout»), і, як наслідок, таким хворим не виконують повне видалення метастазів [2, 3]. З метою зниження ризику неконтрольованого прогресування хвороби після першого етапу ДЕР розроблено стратегію асоційованого розсічення печінки та лігування порталної вени (associating liver partition and portal vein ligation — ALPPS) [4] та розширені резекції печінки з ультра-

звуковою навігацією [5]. ALPPS продемонструвала зменшення кількості незавершених оперативних втручань, проте досі асоціюється із високим рівнем післяопераційної летальності та смертності. Резекція печінки під контролем ультразвукової навігації передбачає дотримання принципів збереження паренхіми навіть при метастатичному ураженні «глибоких зон» венозного ядра правої частки печінки [5]. Проте складність та обсяг знань і техніки для здійснення такого підходу не зробили його популярним навіть у високоспеціалізованих центрах.

Метою нашої роботи було вивчити вплив паренхімозберігаючої стратегії хірургічного втручання при білобарному метастатичному ураженні печінки на віддалені результати лікування хворих на мКРР.

ОБ'ЄКТ І МЕТОДИ ДОСЛІДЖЕННЯ

Проведено ретроспективний аналіз результатів лікування 169 хворих на мКРР (pT1–4N0–2M0–1 рак ободової кишки і pT1–3N0–2M0–1 рак прямої кишки), які перебували на лікуванні в Національному інституті раку в період з 2011 до 2018 р.

У кожному клінічному випадку застосовано мультидисциплінарний розбір, участь в якому брали хірурги, онкологи, хіміотерапевти і радіологи.

Рутинно використовували комп'ютерну томографію (КТ) з внутрішньовенним контрастуванням грудної, черевної порожнини та порожнини малого таза і магнітно-резонансну томографію (МРТ). Позитронно-емісійну томографію, поєднану з комп'ютерною томографією (ПЕТ-КТ), використовували тільки в разі підозри на наявність метастатичного ураження інших органів/сайтів і в складних клінічних випадках (табл. 1).

Таблиця 1

Характеристика групи хворих		
Показники	Значення	%
Вік, років	65,2 ± 2,6	
Стать (чоловіки/жінки)	78/91	46,2/53,8
Час встановлення метастазування (синхронно/метахронно)	64/105	37,8/62,2
Локалізація первинної пухлини (пряма/ободова кишки)	55/114	32,5/67,5
Статус регіонарних лімфатичних вузлів pN (+/-)	106/63	62,7/37,3
Статус хворого за шкалою ASA (I–II/III)	131/38	77,5/22,5
Обстеження та лікування		
КТ	161	95,3
МРТ	140	82,8
ПЕТ-КТ	18	10,6
Неoad'ювантна хіміотерапія	78	46,2
Ад'ювантна хіміотерапія	162	95,8

Хірургічна техніка передбачала виконання радикальної резекції з максимально можливим збереженням паренхіми і забезпеченням адекватного відступу від краю пухлини (4–10 мм). Кожна операція супроводжувалася інтраопераційним ультразвуковим дослідженням з метою розмітки осередків відносно магістральних печінкових вен і глісонових структур, а також з метою виявлення метастазів, які неможливо виявити пальпаторно. Техніка ішемії передбачала застосування класичного та селективного маневру Прингла (МП; 20 хв — ішемія, 5 хв — реперфузія). Транссекцію паренхіми виконували методом «crashclamp». Гемостаз резектованої паренхіми проводили за допомогою прошивання prolene 4.0, 5.0, біполярного пінцета, кліпування LT200, LT300.

Пацієнти отримували згідно з міжнародними стандартами ад'ювантну поліхіміотерапію (ПХТ). Пацієнтам з прогресуванням захворювання на тлі ПХТ резекцію печінки не виконували. Функціональні резерви печінки оцінювали за шкалами Чайлда — Туркота — П'ю і Model for End-stage Liver Disease (MELD). Прояви токсичності хіміотерапії реєстрували згідно з критеріями STCAE 5.0. Ступінь тяжкості гострої печінкової недостатності в післяопераційний період визначали за допомогою класифікації International Study Group of Liver Surgery (ISGLS).

Отримані результати піддавали статистичному аналізу за допомогою програми SPSS 20.0 (IBM, Армонк, штат Нью-Йорк, США). Статистичні тести були двосторонніми, при $p < 0,05$ вважалися статистично значимими. Вживаність хворих аналізували методом Каплана — Мейєра.

РЕЗУЛЬТАТИ ТА ЇХ ОБГОВОРЕННЯ

У клініці Національного інституту раку за останні 7 років виконано радикальну резекцію печінки у 169 хворих на мКРР. Майже у половини пацієнтів (45,5%) діагностовано білобарне метастатичне ураження печінки. У 28 (16,6%) випадках виявлено солітарне метастатичне ураження печінки. У більшості оперованих пацієнтів виконали резекцію печінки та видалили одномоментно від 2 до 5 метастазів (44,9%). У 26,6; 4,7 та 7,1% випадків видалено 6–10, 11–15 та ≥ 15 метастатичних вогнищ відповідно. Слід відзначити, що у 35 хворих на мКРР виконано комбіновану резекцію товстої/прямої кишки із первинною пухлиною та синхронних метастазів у печінці. Стратегія комбінованих (синхронних) резекцій застосовувалася тільки у випадку задовільного соматичного статусу хворого та можливості виконати R0-резекцію печінки в рамках «малої» резекції («minor liver surgery»). У 80 (47,4%) хворих використовували судинний контроль з метою зниження рівня крововтрати під час резекції печінки (за МП). 25 пацієнтам цієї групи проводили резекцію в умовах модифікованого МП (здійснювався судинний контроль частки/секції печінки). Тривалість теплової ішемії під час МП становила $46,4 \pm 18,7$ хв, а середня тривалість трансекції паренхіми печінки — $228,9 \pm 118,2$ хв (табл. 2).

Таблиця 2

Характеристика хірургічного лікування хворих на мКРР

Показники	n	%
Кількість видалених метастатичних вогнищ, медіана (min–max)	5 (1–19)	
Розподіл за кількістю видалених метастатичних вогнищ		
1	28	16,6
2–5	76	44,9
6–10	45	26,6
11–15	8	4,7
≥ 15	12	7,1
Комбіноване видалення первинної пухлини та резекція печінки	35	20,7
Білобарне метастатичне ураження печінки	77	45,5
Об'єм метастатичної тканини в печінці, см ³	9,2 ± 7,3 (1,0–43,2)	
МП (так/ні)	80/89	47,4/52,6
Модифікований МП	25	14,8
Тривалість теплової ішемії під час МП, хв	46,4 ± 18,7	
Тривалість трансекції паренхіми печінки, хв	228,9 ± 118,2	
Періопераційна гемотрансфузія	5	2,95
Чистота краю резекції		
R0	154	91,1
R1	3	1,7
R1Vasc	12	7,1
Гостра печінкова недостатність		
A	17	10,1
B	4	2,4
C	–	–
Тяжкі ускладнення (\geq III ступеня)	8	4,7
Післяопераційна летальність	1	0,6

Післяопераційна летальність і тяжкі ускладнення (\geq III ступеня за класифікацією Clavien — Dindo) становили 0,6 та 4,7% відповідно. Гостру печінкову недостатність у 10,1 та 2,4% випадках реєстрували як

легкого та середнього ступеня вираженості (ступінь А та В відповідно). Пері- та постопераційну гемотрансфузію здійснювали надзвичайно рідко (2,9%). У 154 хворих краю резекції був розцінений як R0, у 3 випадках відмітили як R1 та у 12 хворих — як R1Vasc (див. табл. 2).

Рівень загальної 5-річної кумулятивної виживаності хворих на мКРР без проведення розподілу на групи становив 42,0%. Загальна 5-річна кумулятивна виживаність досліджуваних хворих сягала 62,0 та 35,0% відповідно для пацієнтів із метакронним та синхронним статусом метастазування в печінку ($p = 0,032$) (рис. 1).

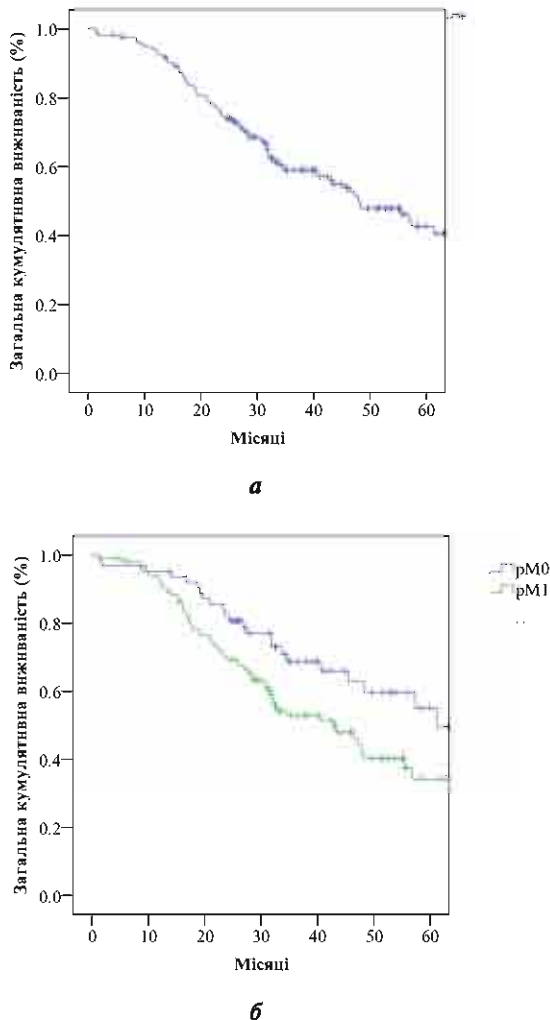


Рис. 1. Графічне зображення загальної 5-річної кумулятивної виживаності: *а* — 169 хворих на мКРР без проведення стратифікації на групи; *б* — групи хворих із метакронним (pM0) та синхронним (pM1) статусом метастазування

Одноетапна (одномоментна) резекція печінки (ОРП) при білобарному метастатичному ураженні органа передбачає паренхімозберігаюче видалення усіх білобарних метастатичних вогнищ за один етап. ОРП вважається адаптованою методикою «shearpping surgery», яка використовувалася при видаленні субкапсульних метастазів у печінці. G. Torzilli та співавтори розширили по-

казання до ОРП та адаптували цю технологію для видалення глибоко розташованих метастатичних вогнищ у печінці, що отримало назву одномоментної розширеної резекції під контролем ультразвукової навігації (e-OSH) [5, 6]. Такий підхід дозволяє достовірно знизити потребу у виконанні емболізації/лігування портальної вени (ЕПВ/ЛПВ). Показання та необхідні технічні аспекти для виконання ОРП: застосування інтраопераційної ультразвукової навігації; хірургічна технологія інтрапаренхіматозної скелетизації судин та глісонових структур 1–2-го порядку від метастатичних вогнищ. Вигляд операційного поля після застосування e-OSH та скелетизації судинних структур (R1Vasc) представлено на рис. 2. Вважається, що скелетизація R1Vasc та R0-резекції мають однакові віддалені результати лікування. Автори такого підходу рекомендують виконувати резекцію гілок портальної вени тільки при безпосередній інфільтрації останніх та/або наявності біліарної гіпертензії дистальніше метастатичного вогнища. Рекомендується також не проводити рутинні циркулярні резекції головних печінкових вен (натомість застосовувати лінійні пви), і тільки у випадках тромбозу та/чи оточення > ½ окружності печінкової вени здійснювати їх видалення. Центральне лігування печінкової вени не є абсолютним показанням до видалення всієї паренхіми секції/частки печінки, оскільки в більшості випадків присутні комунікантні вени, що забезпечать адекватний відтік крові [6, 7].

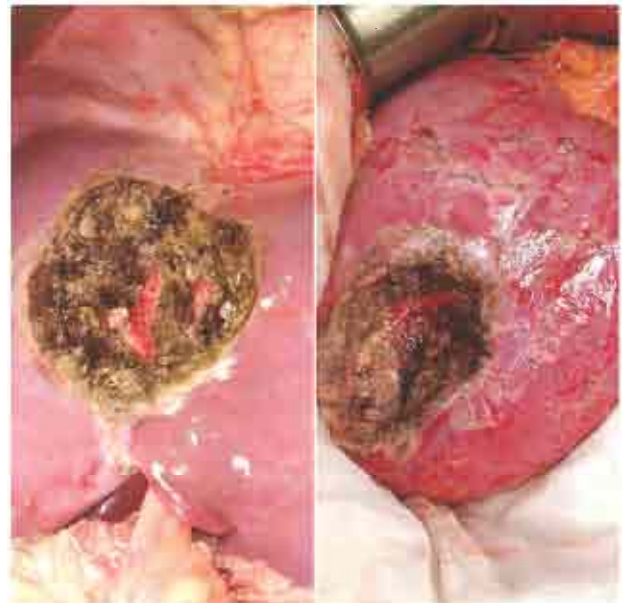


Рис. 2. Вигляд операційного поля після застосування e-OSH та R1Vasc

Результати ОРП демонструють мінімізацію потреби виконання хворим на мКРР із білобарним метастатичним ураженням великих резекцій печінки (≥ 3 сегментів) та стратегії ДЕР. У більшості випадків технологія ОРП дозволяє здійснити видалення всіх метастатичних вогнищ з адекватним краєм відступу за одне оперативне втручання (рис. 3).

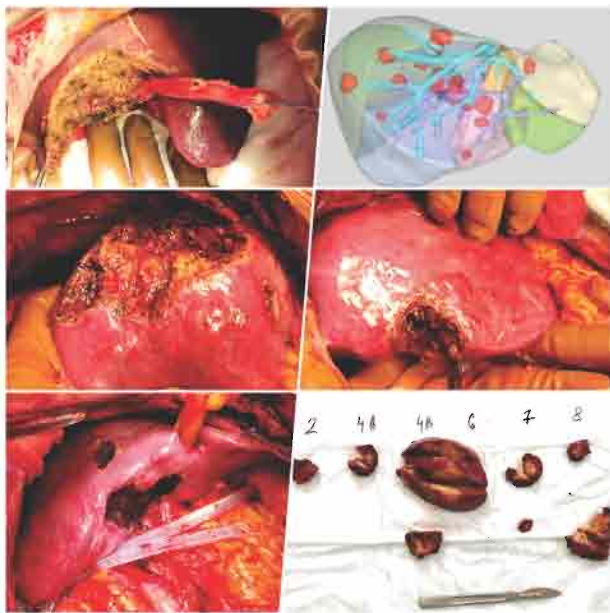


Рис. 3. Вигляд операційного поля. Макропрепарат та дані реконструкції КТ хворого з білобарним метастатичним ураженням печінки, якому була виконана e-OSH 9 метастатичних вогнищ

За даними Humanitas Research Hospital (2015–2018), зі 164 хворих із білобарним метастатичним ураженням тільки у 9 випадках виконали великі резекції. У 155 хворих, яким виконували ОРП із застосуванням e-OSH, медіана кількості видалених метастазів становила 7 (4–49); 63 хворим (41,0%) видаляли одномоментно > 10 метастазів. Виявлено, що у кожного хворого був присутній контакт метастазу із судинними структурами печінки (перший/другий порядок глісонових структур та/чи печінкової вени в проекції кавального конглоуенсу), 55 (35,0%) хворих мали білатеральний контакт. Післяопераційна смертність та тяжкі ускладнення становили 1,2 та 7,0% відповідно, загальна 5-річна виживаність — 32,0% [6, 8].

Нещодавно проведено порівняльний аналіз двох стратифікованих груп хворих на мКРР із білобарним ураженням печінки (≥ 6 вогнищ, мінімум 1 контакт пухлини із магістральними судинами та > 3 вогнищ > 3 см в діаметрі в менш ураженій частці печінки). Пацієнти були оперовані в двох високоспеціалізованих центрах із використанням e-OSH та ДЕР. Тактика e-OSH продемонструвала нижчий рівень крововтрати (500 мл проти 1100 мл; $p = 0,009$), тяжких ускладнень (14,0% проти 36,0%; $p = 0,04$). Рівень R0-резекцій був статистично однаковим (17,0% проти 11,0% у групі ДЕР). Групи e-OSH та ДЕР не відрізнялися за показниками загальної та безрецидивної виживаності [6]. Аналіз результатів лікування 226 хворих на мКРР (627 зон резекції) показав відсутність статистичної різниці між групами R0 та R1Vasc (5,3 та 4,3% відповідно), проте останній був вищим у групі R1 щодо паренхіми (R1Par): 19,6% проти 13,6% ($p < 0,05$) незалежно від хіміотерапії [9]. Таким чином, автори вважають, що нерадикальне ви-

далення метастатичного вогнища щодо паренхіми печінки (R1Par) у хворих на мКРР є незалежним прогностичним фактором якості хірургічного лікування таких пацієнтів. Тоді як R1Vasc та методика скелетизації судин печінки від метастатичних вогнищ є адекватним методом, що з точки зору онкологічного та фізіологічного підходів дозволяє безпечно та ефективно лікувати хворих на мКРР із білобарними метастазами в печінці.

Показаннями до виконання ДЕР у хворих на колоректальний рак із метастазами в печінці є білобарне ураження, наявність вогнищ діаметром > 30 мм та/чи > 3 метастатичних вогнищ у майбутній культурі печінки (МКП) за умови, що МКП становить > 30,0% загального об'єму печінки [10]. ДЕР передбачає послідовне виконання R0-резекції печінки: перший етап — видалення всіх метастазів у менш ураженій частці (зазвичай це ліва частка печінки), подальше ЛПВ, поєднане із ЕПВ з використанням дегідратованого етанолу, що забезпечує швидку гіпертрофію МКП (рис. 4, а–г). Другий етап — видалення ураженої та емболізованої частки печінки за умови, що МКП є достатньо гіпертрофованою (МКП > 30,0% та/чи МКП/ІМТ > 0,5%) (рис. 4, д). У разі якщо метастатичне ураження є синхронним і у хворого наявна первинна пухлина, рекомендовано виконати одномоментну резекцію товстої/прямої кишки та перший етап ДЕР, а інакше хірургія з приводу мКРР здійснюється після завершення другого етапу ДЕР. Метааналізи демонструють, що у 30% хворих на мКРР виконують одномоментну резекцію первинної пухлини та перший етап ДЕР без підвищення рівня післяопераційних ускладнень/смертності, такий підхід дозволяє вчасно та більш повно застосувати ПХТ [3]. Рекомендується проводити короткі курси ПХТ та нетоксичні режими з метою уникнення можливого відтермінування другого етапу ДЕР та/чи токсичного ураження печінки. У більшості центрів ПХТ призначають через 3 тиж з моменту виконання першого етапу ДЕР, використовуючи режим ПХТ, що призначався цьому хворому в неoad'ювантному режимі, окремі центри змінюють режим залежно від терапевтичного ефекту попередньої ПХТ [11].

90-денна післяопераційна летальність перебуває в межах 0,8 та 2,5% після першого та другого етапів відповідно ($p = 0,97$), післяопераційні ускладнення (за Clavien \geq III) становлять 14,0 та 33,0% відповідно ($p = 0,0015$) [10]. Загальна 5-річна виживаність, за різними даними, сягає від 32,0 до 64,0% із медіаною 24–44 міс [5]. Однак при незавершеній ДЕР, коли у хворого не виконується другий етап хірургічного лікування (у клініці Paul Brousse Hospital реєструють близько у 35% випадків), загальна виживаність становить 0% [10]. Незалежними факторами прогнозу, що достовірно впливають на незавершення другого етапу ДЕР, автори цитованих вище робіт визначили: ≥ 3 метастазів у МКП, вік старше 70 років, рівень раково-ембріонального антигену в крові > 30 нг/мл, розміри первинної пухлини > 40 мм та прогресування на 1-й лінії хіміотерапії.

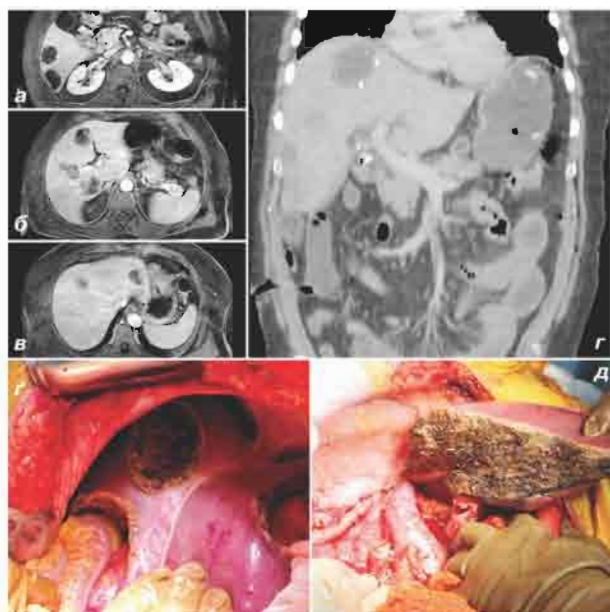

Рис. 4. Клінічний випадок хворого на мКРР із білобарним синхронним метастатичним ураженням печінки (вигляд операційного поля та дані КТ/МРТ). Успішно виконана хірургічна стратегія ДЕР: *a, б, в* — на аксіальних сканах МРТ зображено локалізацію основних метастатичних вогнищ в печінці; *г* — дані КТ хворого на 6-ту добу з моменту видалення 4 метастазів у лівій частці печінки та лігування правої гілки портальної вени; *г* — вигляд операційного поля першого етапу ДЕР; *д* — вигляд операційного поля другого етапу ДЕР — виконана правобічна гемігепатектомія

ALPPS — це ДЕР печінки, яка здійснюється за короткий проміжок часу (7–12 діб) завдяки швидкій гіпертрофії МКП [12]. Перевагами цієї тактики є надзвичайно швидка гіпертрофія МКП, можливість збереження МКП в обсязі тільки I сегмента печінки. Також ALPPS дозволяє знизити частоту незавершеного хірургічного лікування у випадку ЕПВ чи ЛПВ, скоротити інтервал між хірургічними етапами, збільшити кількість R0-резекцій, за деякими публікаціями, до 100% [13]. Показаннями до ALPPS є унілатеральне одиначне чи множинне ураження у тісному контакті з МКП чи її судинними ніжками, білатеральне метастатичне ураження, незадовільний ефект від ЕПВ/ЛПВ, непередбачуване пухлинне поширення під час оперативного втручання, необхідність досягнення значної гіпертрофії МКП. Клінічний випадок застосування хірургічної стратегії ALPPS представлено на рис. 5.

Доведено, що хворі віком молодше 60 років є найкращими кандидатами для ALPPS. Ефективність описаної стратегії забезпечується завдяки видаленню метастатичних вогнищ у МКП, ЛПВ та розділенню паренхіми печінки на першому етапі, видаленню ураженої частки печінки (у середньому через 10 днів) за умови достатньої гіпертрофії МКП. Метааналіз світових даних літератури щодо результатів ALPPS продемонстрував показники серйозних ускладнень та смертності на рівні 36,0 та 7,5% відповідно [10], тоді як серйозні ускладнення, рівень печінкової недостатності та смертність при ДЕР становлять відпо-

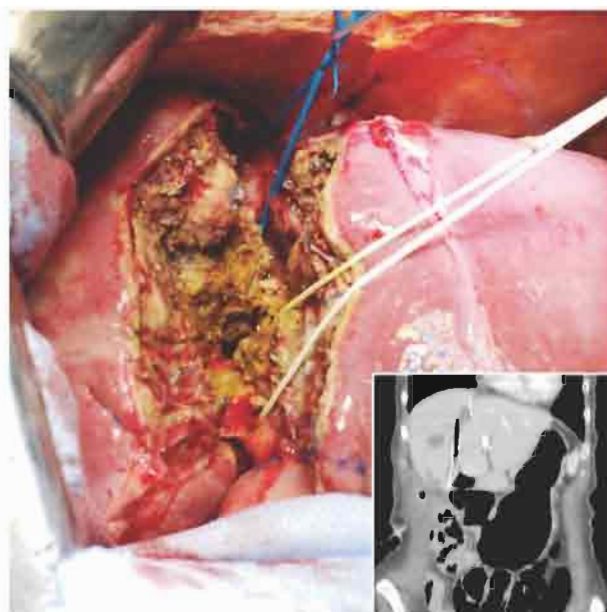


Рис. 5. Клінічний випадок застосування хірургічної стратегії ALPPS (операційне поле та дані спіральної КТ на 7-му добу з моменту виконання першого хірургічного етапу)

відно 59,0; 40,0 та 10,0% [2]. Незалежними прогностичними факторами післяопераційних ускладнень та смертності за 90-денний період є тривалість оперативного втручання > 5 год під час першого етапу, переливання компонентів крові під час будь-якого етапу ДЕР. Останні дані щодо ALPPS засвідчили, що наявність гострої печінкової недостатності після першого етапу та ≥ 10 балів за шкалою MELD є факторами прогнозу смерті протягом 90-денного післяопераційного періоду. Цікаво, що більшість центрів описують повне розділення печінки як основний хірургічний чинник, який вплинув на показники летальності при одно- та мультिवаріантному аналізах. Часткове розділення паренхіми асоціювалося із зниженням післяопераційних ускладнень та не впливало на результати гіпертрофії.

Враховуючи відносно короткий час застосування цієї хірургічної стратегії, відповідно до реєстру ALPPS, віддалені онкологічні результати досі не відомі, 1- та 2-річна виживаність становила відповідно 59,0 та 41,0%. Такі результати подібні до виживаності хворих групи ДЕР, які закінчили обидва етапи. Попередній порівняльний аналіз демонструє перевагу тактики ALPPS. У рамках багатоцентрового дослідження виконано порівняння кількості завершених хірургічних втручань між групами ДЕР та ALPPS (63,0 та 83,0% відповідно; $p < 0,001$) [4].

Резекції печінки за принципом Liver-First застосовуються тільки у хворих із синхронним метастатичним ураженням печінки та наявністю терапевтичного та/чи радіологічного патоморфозу на фоні проведення неoad'ювантної хіміотерапії; кандидатами можуть бути хворі з асимптомними первинними пухлинами. Liver-First найчастіше виконується в рамках ОРП, а резекцію первинної пухлини прямої/ободової кишки проводять другим етапом. Не-

щодавно група хірургів (Женева, Швейцарія) опублікувала результати проведеного лікування 49 хворих на мКРР із застосуванням даної стратегії, де пацієнтів стратифікували за схемою передопераційної хіміотерапії (3- та 5-річна загальна виживаність становила 64 та 55% відповідно, післяопераційна смертність була відсутня, тяжкі ускладнення — 6%, медіана безрецидивної виживаності — 14 міс) [6]. Усім хворим виконали видалення первинної пухлини, прогресування захворювання реєстрували у хворих на рак прямої кишки. Таким чином, хірургічну стратегію Liver-First можна вважати безпечною та ефективним методом за умови дотримання чітких показань.

Підсумовуючи наведені дані, можна зазначити, що за показниками післяопераційної летальності, тяжких післяопераційних ускладнень, гострої печінкової недостатності, а також 5-річної кумулятивної виживаності результати хірургічного лікування хворих на мКРР (білобарне ураження печінки) у Національному інституті раку України зіставні з даними, наведеними в публікаціях провідних хірургічних центрів низки країн.

ВИСНОВКИ

1. ОРП слід застосовувати при найменшій нагоді, оскільки видалення білобарних метастазів без потреби у попередніх складних судинних інтервенціях дозволяє забезпечити хороший прогноз.

2. Паренхімосберігаючі резекції печінки дозволяють отримати задовільні онкологічні результати з мінімізацією ризиків виникнення гострої печінкової недостатності в післяопераційний період.

СПИСОК ВИКОРИСТАНОЇ ЛІТЕРАТУРИ

1. Baltatzis M, Chan AK, Jegatheeswaran S, et al. Colorectal cancer with synchronous hepatic metastases: Systematic review of reports comparing synchronous surgery with sequential bowel-first or liver-first approaches. *Eur J Surg Oncol* 2016; **42** (2): 159–65.
2. Faitot F, Faron M, Adam R, et al. Two-stage hepatectomy versus 1-stage resection combined with radiofrequency for bilobar colorectal metastases: a case-matched analysis of surgical and oncological outcomes. *Ann Surg* 2014; **260** (5): 822–7; discussion 827–8.
3. Imai K, Benitez CC, Allard MA, et al. Failure to achieve a 2-stage hepatectomy for colorectal liver metastases: how to prevent it? *Ann Surg* 2015; **262**: 772–8, discussion 778–9.
4. Schadde E, Ardiles V, Robles-Campos R, et al. Early survival and safety of ALPPS. *Ann Surg* 2014; **260** (5): 829–38.
5. Torzilli G, Procopio F, Costa G. Adjuncts to hepatic resection — ultrasound and emerging guidance systems. In: *Jamagin WR, Belghiti J, Blumgart LH*, eds. *Blumgart's Surgery of the Liver, Pancreas, and Biliary Tract*. Edn 5, vol. 2, Philadelphia, Elsevier Saunders, 2012: 1604–49.
6. Torzilli G, Adam R, Viganò L, et al. Surgery of colorectal liver metastases: pushing the limits. *Liver Cancer* 2016; **6** (1): 80–9.
7. Jiro F, Seikan H, Tadamiichi H, et al. Anatomic liver resection of right paramedian sector: ventral and dorsal resection. *J Hepatobiliary Pancreat Sci* 2015; **22**: 538–45.
8. Torzilli G, Procopio F, Botea F, et al. One-stage ultrasonographically guided hepatectomy for multiple bilobar colorectal metastases: A feasible and effective alternative to the 2-stage approach. *Surgery* 2009; **146** (1): 60–71.
9. Viganò L, Procopio F, Cimino MM, et al. Is tumor detachment from vascular structures equivalent to R0 resection in sur-

gery for colorectal liver metastases? An observational cohort. *Ann Surg Oncol* 2015; **23** (4): 1352–60.

10. Moris D, Ronnekleiv-Kelly S, Kostakis ID, et al. Operative results and oncologic outcomes of associating liver partition and portal vein ligation for staged hepatectomy (ALPPS) versus two-stage hepatectomy (TSH) in patients with unresectable colorectal liver metastases: a systematic review and meta-analysis. *World J Surg* 2018; **42** (3): 806–15.

11. Mizuno T, Cloyd JM, Omichi K, et al. Two-stage hepatectomy vs one-stage major hepatectomy with contralateral resection or ablation for advanced bilobar colorectal liver metastases. *J Am Coll Surg* 2018; **226** (5): 825–34.

12. Alvarez FA, Ardiles V, de Santibañes M, et al. Associating liver partition and portal vein ligation for staged hepatectomy offers high oncological feasibility with adequate patient safety. *Ann Surg* 2015; **261** (4): 723–32.

13. Schadde E, Ardiles V, Slankamenac K, et al. ALPPS offers a better chance of complete resection in patients with primarily unresectable liver tumors compared with conventional staged hepatectomies: results of a multicenter analysis. *World J Surg* 2014; **38** (6): 1510–19.

LIVER SURGERY IN METASTATIC COLORECTAL CANCER PATIENTS

O.O. Kolesnik, A.A. Burlaka, V.V. Zvirych,
O.M. Chukanov, A. Gogo-Abite

National Cancer Institute, Kyiv, Ukraine

Summary. The latest treatment protocols and modern effective chemotherapy have allowed to significantly expand the cohort of patients with colorectal cancer and liver metastasis (mCRC), which can carry out R0-resection of the liver. In the absence of consensus, the range of indications for the application of surgical strategies in patients with bilobar metastatic lesions varies in different specialized surgical centers. **Aim:** to study the effects of parenchyma preserving liver surgery on the long-term results of mCRC patients treatment. **Object and methods:** a retrospective analysis of 169 mCRC patients treatment (pT1–4N0–2M0–1 colon cancer and pT1–3N0–2M0–1 rectal cancer) at the National Cancer Institute in the period from 2011 to 2018 was conducted. **Results:** the level of the overall 5-year cumulative survival of the mCRC with bilobar liver metastases was 42%. The overall 5-year cumulative survival rate in the study population was 62% and 35% for patients with metachronous and synchronous status of metastases in the liver respectively ($p = 0.032$). **Conclusions:** one-stage liver resection should be used at the least possible, since the removal of bilobar liver metastases without the need for previous complicated vascular interventions can provide a good prediction. Parenchymal resection of the liver allows obtaining satisfactory cancer results with minimization of the risk of acute liver failure in the postoperative period.

Key Words: colorectal cancer, surgical strategy, bilobar liver metastases, one-stage liver resection.

Адреса для листування:

Бурлака А.А.

03022, Київ, вул. Ломоносова, 33/43

Національний інститут раку

E-mail: nir.burlaka@gmail.com

Одержано: 16.11.2018