

ВИПАДОК ІЗ ЛІКАРСЬКОЇ ПРАКТИКИ

УДК 617.735-006.484

DOI 10.32782/2226-2008-2023-1-6

О. В. Артьомов¹, Е. С. Бурячківський²

АСТРОЦИТАРНА ГАМАРТОМА-ГЛІОБЛАСТОМА СІТКІВКИ

¹ДУ «Інститут очних хвороб та тканинної терапії імені В.П. Філатова
Національної академії медичних наук України», Одеса, Україна

²Одеський національний медичний університет, Одеса, Україна

УДК 617.735-006.484

О. В. Артьомов, Е. С. Бурячківський

АСТРОЦИТАРНА ГАМАРТОМА – ГЛІОБЛАСТОМА СІТКІВКИ

¹ДУ «Інститут очних хвороб та тканинної терапії імені В.П. Філатова Національної академії медичних наук України», Одеса, Україна

²Одеський національний медичний університет, Одеса, Україна

Гліальні пухлини сітківки – це вкрай рідкісна патологія, яка мало відома офтальмологам та практично не діагностується на етапі клінічного обстеження. У морфологічному відношенні дані пухлини схожі на гліальні неоплазми головного мозку, які зазвичай трактуються як астроцити або гліоми. В офтальмологічній літературі описані поодинокі випадки аналогічних гліальних новоутворень у сітківці. У роботі представлено унікальний випадок пухлини сітчастої оболонки ока гліального типу та на її прикладі проаналізовано клініко-морфологічні особливості цієї патології. Особливе місце зайняло зіставлення подібних у гістогенетичному відношенні неоплазм, що знаходяться на протилежних полюсах свого розвитку. Так, порівнюється гліальна пухлина, що знаходиться в запущеній стадії свого розвитку, яка повністю проявила свої негативні біологічні властивості, і пухлина, яка ще не виявила своїх пухлинних якостей. Клініко-морфологічний аналіз, заснований на порівнянні двох рідкісних гліальних пухлин сітківки (включаючи одну раніше описану), дозволяє дійти висновку про злоскісні потенції гліальних пухлин сітківки. Виходячи з цього пропонується використовувати для цих пухлин сітківки термін "гліобластома", який більш влучно відображає їх гістогенез та біологічні потенції.

Ключові слова: сітківка ока, гліальні пухлини, класифікація.

UDC 617.735-006.484

A. V. Artemov¹, E. S. Buryachkovsky²

ASTROCYTIC HAMARTOMA – GLIOBLASTOMA OF THE RETINA

¹State Institution "The Filatov Institute of Eye Diseases and Tissue Therapy of the National Academy of Medical Sciences of Ukraine", Odesa, Ukraine

²Odesa National Medical University, Odesa, Ukraine

Glial retinal tumors are an extremely rare pathology that is little known to ophthalmologists and is practically not diagnosed at the stage of clinical examination. Morphologically, these tumors are similar to glial neoplasms of the brain, usually treated as astrocytomas or gliomas. In the ophthalmological literature, there are isolated examples of such glial neoplasms in the retina, found both against the background of tuberous sclerosis and outside of systemic disorders with a genetically burdened anamnesis. The purpose of this work is to present a unique case of a glial retinal tumor and, using its example, to discuss the clinical and morphological features of this pathology. Comparison of similar by histogenesis properties neoplasms, which are at opposite stages of their development, occupied a special place. Thus, a comparison was made between a glial tumor at an advanced stage of its development, which has fully manifested its negative biological properties, and a tumor that has not yet revealed its tumor characteristics. In the few descriptions of retinal glial tumors, the authors, as a rule, proceed from their relative cellular monomorphism. On this basis, it is customary to consider these neoplasms to be benign, which is demonstrated by the term "astrocytoma". However, our observations do not allow us to agree with the benign nature of retinal glial tumors. Clinical and morphological analysis based on a comparison of rare retinal glial tumors (including those also described earlier) casts doubt on the benign nature of retinal gliomas. Based on this, we believe that it is correct to use the term "glioblastoma" for these retinal tumors. The terms "astrocytoma" or "astrocytic hamartoma" do not reflect the biological potency of these tumors.

Key words: retina, glial tumors, classification.

Актуальність. Гліальні пухлини сітківки це вкрай рідкісна патологія, яка мало відома офтальмологам і практично не діагностується на етапі клінічного обстеження. Дана хвороба іноді згадується у зв'язку з туберозним склерозом – рідкісним аутосомно-домінантним генетичним захворюванням, що характеризується фор-

муванням множинних доброякісних пухлин у головному мозку, а також у нирках, серці, шкірі, легенях. У зв'язку з зазначеним фоном та з множинним, різноманітним характером уражень гліальні неоплазії нерідко розглядають як гамартоїдні, що знайшло відображення в одному з термінів – «гамартоїдна астроцитиома», який рівноправно також застосовують до пухлин даного типу.

У морфологічному відношенні дані вогнища є пухлинами гліального характеру, які зазвичай трактуються

© О. В. Артьомов, Е. С. Бурячківський, 2023

ВИПАДОК ІЗ ЛІКАРСЬКОЇ ПРАКТИКИ

як астроцитими або гліоми. В офтальмологічній літературі наведено поодинокі приклади таких гліальних новоутворень у сітківці, виявлених як на тлі туберозного склерозу, так і поза системними порушеннями з генетично обтяженим анамнезом.

Мета. Мета цієї роботи – представити унікальний випадок пухлини сітчастої оболонки ока гліального типу та на її прикладі обговорити клініко-морфологічні особливості цієї патології.

Матеріал та методи. Об'єктом дослідження стало очне яблуко, видалене у зв'язку з підозрою на внутрішньоочну меланому. Операційний матеріал оброблявся за загальноприйнятою гістологічною методикою з подальшим приготуванням парафінових блоків, з яких було виготовлено 26 серійних гістологічних зрізів, пофарбованих гематоксилін-еозином та переглянутих на світловому мікроскопі.

Результати та обговорення. Пацієнт 42 років, який звернувся до клініки, відзначав слабкий зір на обох очах з юності. На час вступу пред'являв скарги на різке погіршення зору на правому оці. При обстеженні зір на правому оці менше 0,1 (не коригується), на лівому оці – менше 0,3 (не коригується).

При біомікроскопії на правому оці виявлено зрілу катаракту, очне дно не проглядається. На оптичній когерентній томографії виявлено пухлиноподібне утворення в ділянці екватора розмірами 7x1,5 мм. У зв'язку з підозрою на внутрішньоочну меланому, неможливістю контролю за очним дном та низьким зором очне яблуко було енуклеювано.

При макроскопічному дослідженні на сагітальному розрізі очного яблука виявлено тотально відшаровану сітківку з нечітко вираженими дрібновузлуватими (до 1,5 мм товщиною) пухлинними потовщеннями, в судинній оболонці пухлинні утворення не виявлені.

При мікроскопічному дослідженні в задньо-екваторіальному відділі ока виявлено пухлиноподібне утво-

рення, представлене розростанням веретеноподібних клітин у всій товщі сітківки з тотальним витісненням нейрональної структури та наявністю псевдокіст у зоні неопластичного росту (це добре видно на верхній частині вузла (рис. 1).

Неопластична тканина представлена комплексами витягнутих веретеноподібних клітин у вигляді характерних для неоплазм астрогліального типу клітинних патернів та аморфних протеїноподібних відкладень (рис. 2). У монографії В.В. Войно-Ясенецького за морфологією посттравматичних змін тканин ока, яка тепер стала класичною, подібні безклітинні депозити при гліозній трансформації відшарованої сітківки ідентифікуються як «колоїдальні тільця», близькі до глікопротеїнових комплексів у друзах пігментного епітелію [1]. Необхідно відзначити, що в даному випадку, на відміну від гліозних змін посттравматичного характеру, присутність клітин пігментного епітелію в проліферативному процесі не виявлено.

Тим не менш, схожа за клітинними патернами гістологічна картина може зустрічатися при гліозних змінах сітківки, а при слабо сформованому пухлинному вузлі (як у даному випадку) можуть виникнути труднощі в плані верифікації її як пухлинної патології. При цьому слід зазначити, що у відомих спостереженнях гліальних пухлин сітківки їхня неопластична природа була видна вже на макроскопічному рівні [2-4].

В даному випадку, можливо, через незначний обсяг неопластичного вузла, його гістологічна структура виглядає досить одноманітно, а її типові патерни не різноманітні і практично повністю відображені на рис. 2 та 3.

За своїми клітинними патернами дана пухлина нагадує рідкісне новоутворення сітківки, яке було досліджено раніше в патологоанатомічній лабораторії інституту ім. В.П. Філатова. З урахуванням результатів імуно-гістохімії вказана пухлина була верифікована як гліобластома 2 ступеня злоякісності [5].

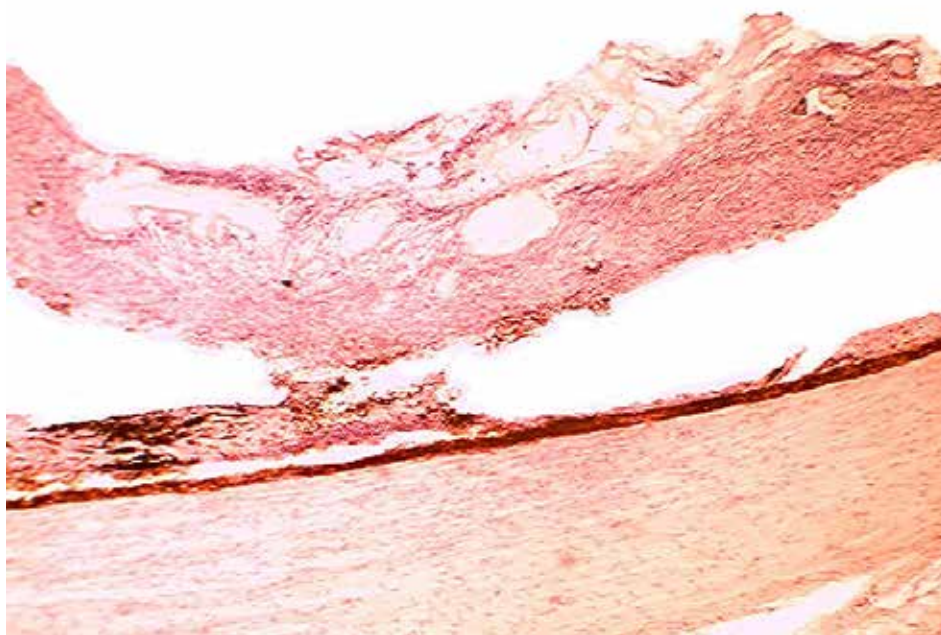


Рис. 1. Загальний вигляд вузла пухлини. Забарвлення-гематоксилін-еозин. 36.40 X

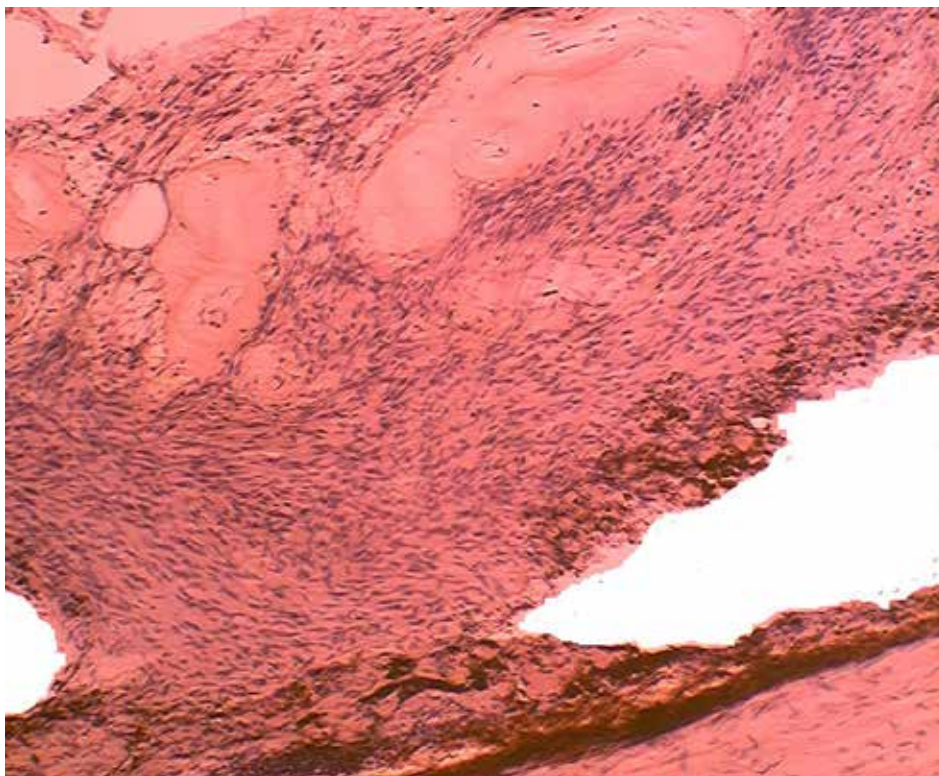


Рис. 2. Комплекси веретеноподібних клітин гліального типу та протеїноподібні депозити (у верхній частині малюнка). Забарвлення-гематоксилін-еозин. 36.100 X

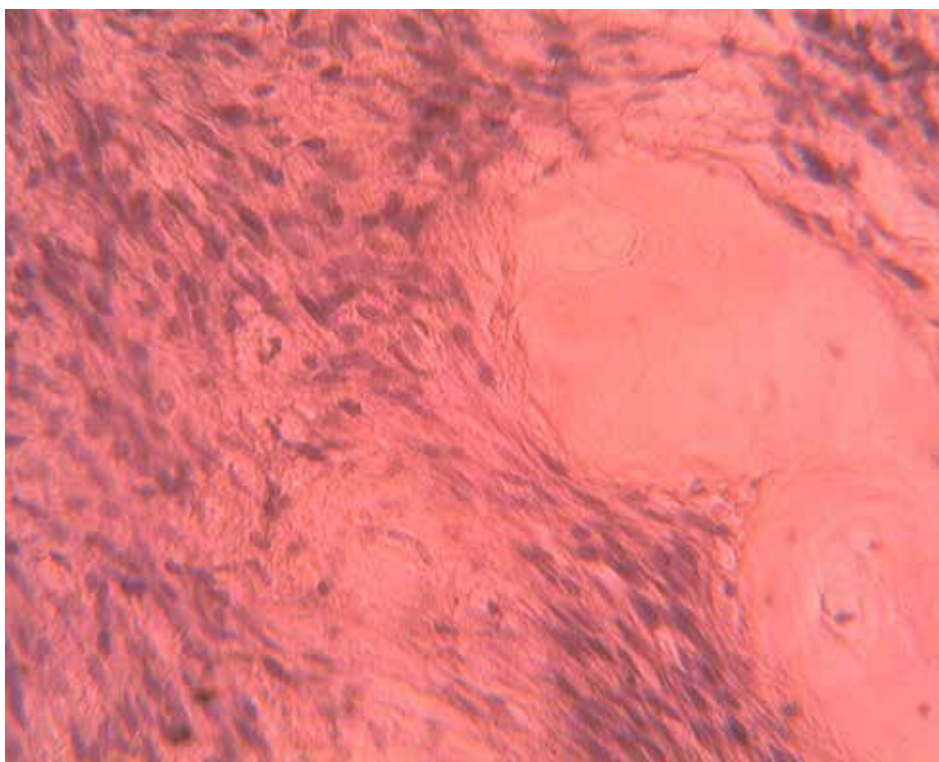


Рис. 3. Вид клітинно-стромальних структур пухлини при великому збільшенні. Справа визначається масивний аморфний еозинофільний депозит. Забарвлення-гематоксилін-еозин. 36.400 X

У відповідній публікації була підкреслена умовність даного діагнозу, так як між пухлинами сітківки і головного мозку не може бути повної аналогії, незважаючи на гістогенетичну близькість тканин і використання тих самих

найменувань стосовно їх клітинних елементів. Через надзвичайну рідкість подібних новоутворень ми змушені спиратися на поодинокі спостереження, щоб визначити верифікаційні критерії для неопластичної патології цього типу.

ВИПАДОК ІЗ ЛІКАРСЬКОЇ ПРАКТИКИ

У даній роботі ми маємо можливість зіставити подібні в гістогенетичному відношенні неоплазми, що є на протилежних полюсах свого розвитку. Так, у попередньому випадку мала місце пухлина, що знаходиться в запущеній стадії свого розвитку і сповна виявила свої негативні біологічні властивості. Навпаки, тут ми зіткнулися з патологічним процесом, який ще не виявив своїх пухлинних властивостей.

В описаному раніше випадку, верифікованому як гліобластома 2 ступеня злоякісності, тривалість розвитку пухлини не вдалося визначити, оскільки процес розвивався в сліпому з раннього віку оці за відсутності можливостей офтальмоскопічного спостереження. З цієї причини неопластичний процес виявили, лише коли він вийшов за межі ока. Такої вираженої експансії у ретинальних пухлин астрогліального типу у літературі не описано. Понад те, прийнято вважати ці новоутворення доброякісними, як і демонструє термін «астроцитом». Тим не менш, наші спостереження не дозволяють погодитися з доброякісним характером ретинальних гліальних пухлин, що досить яскраво свідчить попередній опис рідкісної ретинальної гліобластоми.

У цьому випадку пухлина не досягла значних розмірів і була запідозрена тільки при оптичній комп'ютерній томографії. Тим не менш, при відносній мономорфності клітинних елементів та відсутності таких морфологічних ознак злоякісності як мітози (особливо патологічні) або наявність клітин-монстрів, ми не повинні виходити з доброякісності неопластичного процесу.

Так, слід звернути увагу, що навіть при незначному обсязі ретинальної неоплазми вже має місце порушення мембрани Бруха та імплантація пухлинного вузла (це

добре видно на рис. 2), хоча в хоріоїдеї, що підлягає, ще не видно ознак пухлинної інвазії. Тим не менш, присутність лімфоцитарних інфільтратів в хоріоїдеї вказує на агресивний характер пухлини по відношенню до оточуючих тканин.

На жаль, у зв'язку з малим обсягом, більшість пухлинної тканини була задіяна при виготовленні серійних зрізів. У зв'язку з цим не було можливості провести імуногістохімічне дослідження. Тому наші зіставлення поки що ґрунтуються лише на гістологічних патернах.

Висновок.

Наведено унікальний випадок пухлини сітчастої оболонки ока гліального типу. На його прикладі були розглянуті типові гістологічні патерни гліальних пухлин сітківки, які прийнято верифікувати як астроцитом. Клініко-морфологічний аналіз, заснований на порівнянні двох рідкісних гліальних пухлин сітківки (включаючи одну раніше описану), що знаходяться на різних етапах свого клінічного прояву, дозволяє зробити висновок про злоякісні потенції даних новоутворень. Виходячи з цього, ми вважаємо, що більш правильно використовувати для пухлин сітківки термін "гліобластома". Терміни "астроцитом" або "астроцитарна гамартома" не відображають біологічні потенції цих пухлин.

У зв'язку з надзвичайною рідкістю пухлин сітківки гліального типу їх верифікація у межах будь-якої надійної класифікації досі відсутня. На жаль, більшість публікацій ґрунтуються на аналізі 1-2 спостережень. Можна сподіватися, що накопичення патоморфологічного матеріалу, а також більш широке використання імуногістохімічних досліджень дозволить розробити класифікацію гліальних пухлин сітківки, яка відповідатиме потребам клінічної практики.

ЛІТЕРАТУРА

1. Vojno-Yaseneckij V.V. Razrastanie i izmenchivost tkanej glaza pri ego zabolevaniyah i travmah: Monografiya. Kiev: Vyshcha shkola; 1979. 224 p. (in Russian)
2. Shields CL, Say EAT, Fuller T, Arora S, Samara WA, Shields JA. Retinal astrocytic hamartoma arises in nerve fiber layer and shows "moth-eaten" optically empty spaces on optical coherence tomography. *Ophthalmology*. 2016;123(8):1809-16.
3. Pichi F, Massaro D, Serafino M, Carrai P, Giuliari GP, Shields CL, et al. Retinal astrocytic hamartoma: optical coherence tomography classification and correlation with tuberous sclerosis complex. *Retina*. 2016;36(6):1199-208.
4. Schwartz S.G., Harbor J.W. Spectral-domain optical coherence tomography of presumed solitary circumscribed retinal astrocytic proliferation versus astrocytic hamartoma. *Retina*. 2015;46(5):586-8.
5. Lytvynenko M.V., Alekseeva V.V., Harhin V.V., Neskromna N.V., Koshelnyk O.L., Artemov O.V. Riddkisini neirohenni (retynalni) pukhlyny u doroslykh: morfolohichni osoblyvosti ta problemy diahnozyky. *Oftalmolohichni zhurnal*. 2022; (6); 30-34. (In Ukrainian)

Надійшла до редакції 10.01.2023 р.

Прийнята до друку 22.01.2023 р.

Електронна адреса для листування edik1973@ukr.net