

УДК 616.728.2-001.6-07-08:616.831-009.12-053.2

Концептуальные подходы к диагностике и профилактическому лечению подвывиха и вывиха бедра у больных с детским церебральным параличом

А. И. Корольков¹, Н. И. Люткевич¹, А. В. Хащук²

¹ГУ «Институт патологии позвоночника и суставов им. проф. М. И. Ситенко НАМН Украины», Харьков

²Евпаторийский центральный детский клинический санаторий Министерства Обороны Украины

A conceptual model of diagnosis and preventive treatment for hip subluxation and dislocation in children suffering from infantile cerebral palsy (ICP) is presented and recommendations for its application are given. The authors used a syndromic approach for developing this model, created a classification of medical measures in cases of hip subluxation and dislocation in children with ICP and suggested their typical combinations. Owing to the conducted study it became possible to systematize a complex set of symptoms of different changes, revealed in children with ICP, as well as to substantiate and create conceptual approaches to diagnosis, treatment and prognostication of hip joint pathology depending upon the neurological status, anatomic-functional and age-related peculiarities of the child's organism. The developed concept makes it possible to specify and detail a diagnosis, thereby giving grounds for using an individual set of medical (conservative and surgical) measures aimed at improvement of the anatomic-functional state of a patient with ICP. The authors plan to carry out clinical verification of the suggested concept in further reports.

Представлено концептуальну модель діагностики та профілактичного лікування спастичного підвывиху та вивиху стегна в дітей, які страждають на дитячий церебральний параліч (ДЦП), та надано рекомендації щодо її використання. Автори застосували синдромальний підхід для розробки цієї моделі, створили класифікацію лікувальних заходів у випадку спастичного підвывиху та вивиху стегна у дітей з ДЦП та запропонували їх типові поєднання. Завдяки виконаному дослідженню було систематизовано складний симптомокомплекс різних змін, які виявляють у дітей з ДЦП, а також обґрунтовано та розроблено концептуальні підходи до діагностики, лікування та прогнозування патології кульшового суглоба залежно від неврологічного статусу, анатомо-функціональних та вікових особливостей дитячого організму. Розроблена концепція дає змогу уточнити діагноз, застосувати індивідуальний набір лікувальних заходів (консервативних і хірургічних), спрямованих на покращення анатомо-функціонального стану хворого з ДЦП. У наступних повідомленнях плануємо провести клінічну верифікацію представленої концепції.

Ключевые слова: ДЦП, патология тазобедренных суставов, лечение

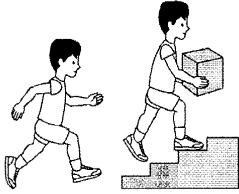
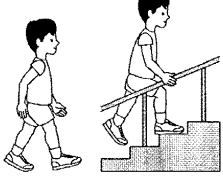
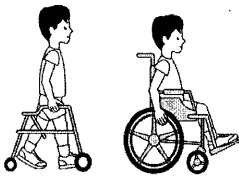
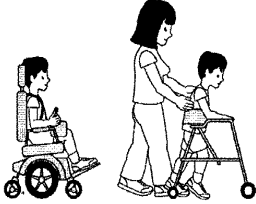
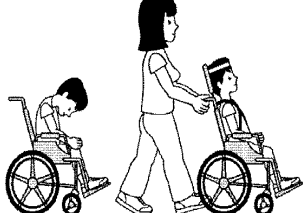
Введение

Детский церебральный паралич (ДЦП) — группа стойких непрогрессирующих двигательных синдромов (парезы, параличи, гиперкинезы, атаксия), объединенных с психическими и речевыми нарушениями, реже эпилептическими припадками, ликвородинамическими расстройствами, нарушениями функции зрения и слуха или без таковых, что является следствием органического поражения центральной нервной системы в пренатальном, ин-

транатальном и раннем неонатальном периоде [1]. Общеизвестно, что у детей с ДЦП в 4 раза чаще, по сравнению со здоровыми, в процессе роста возникают проблемы со стабильностью тазобедренных суставов (ТБС) — децентрация, а затем подвывих и вывих бедра [3, 4].

Патология ТБС у детей с ДЦП постепенно отделилась в самостоятельную нозологию со своеобразным механопатогенезом, динамикой изменений, прогнозом, узко специфичными подходами

Таблица 1. Классификация больших моторных функциональных возможностей у детей с ДЦП (GMFCS)

Уровень	Функциональные возможности	
I	Почти нормальные функциональные возможности	
II	Ходьба самостоятельная, но ограничены бег и прыжки	
III	Ходьба с подручными приспособлениями, потребность в инвалидной коляске для больших расстояний	
IV	Возможность перемещения в пространстве, минимальная способность самостоятельной ходьбы, полная зависимость от инвалидной коляски	
V	Неполный контроль головы, невозможность самостоятельного сидения и самообслуживания	

к диагностике, лечению и профилактике. В научных публикациях давно закрепились термины: spastic hip disease, spastic hip dysplasia, spastic postero-superior hip subluxation, spastic hip dislocation. Несмотря на значительные усилия, направленные на стабилизацию ТБС у детей с ДЦП консервативными методами, в значительной их части приходится прибегать к различным видам хирургических вмешательств [5, 6].

Вынуждены констатировать, что в отечественной литературе отсутствуют, за редким исключением [7, 8], какие-либо указания о применении системных схем диагностики и профилактического ортопедического лечения патологии ТБС у детей с ДЦП в отличие от других стран, где такие подходы являются стандартными и выполняются рутинно. Так, практически во всех странах Западной Европы и Америки для оценки исходного состояния и потенциала к возможности самостоятельного передвижения у детей с ДЦП применяют так называемую

«классификацию больших моторных функциональных возможностей» — GMFCS (Gross Motor Function Classification System) (табл. 1). Оценку общего статуса таких детей, как правило, проводит специальная комиссия (реабилитационная команда) в составе невропатолога, ортопеда, реабилитолога, физиотерапевта и ортезиста, а также логопеда, психолога, педиатра и др. [9, 10, 17].

Одним из основных информативных и скрининговых методов обследования ТБС у детей, страдающих ДЦП, является рентгенологический. Индекс миграции головки бедренной кости по Reimers широко используется нейроортопедами для оценки стабильности ТБС. Основываясь на динамике рентгенологической картины, можно распределять больных на клинические группы. Общепризнанной является рекомендация выполнять обзорную рентгенограмму таза в возрасте 1 года. Ортопедическая настороженность у детей с ДЦП заключается в соблюдении принципа: считать все ТБС детей данной

Таблица 2. Классификация хирургических вмешательств, проводимых при патологии ТБС у детей, страдающих ДЦП (по Miller [13])

Стадии	Хирургические вмешательства
I. Превентивные вмешательства (на мягких тканях)	Миотомия <i>adductor longus, gracilis, adductor brevis</i> Удлинение <i>iliopsoas</i> Невректомия передней ветви <i>n. obturatorius</i>
II. Реконструктивные вмешательства (корректирующие остеотомии таза и/или бедра в сочетании с внутрисуставными вмешательствами)	Варизирующе-деротационная проксимального отдела бедренной кости (ПОБК) Остеотомии таза (Dega, San Diego, Pemberton) Комбинации остеотомий таза и бедра в сочетании с (или без) открытым вправлением
III. Паллиативные вмешательства	Проксимальная резекция бедренной кости Вальгизирующие остеотомии ПОБК Интерпозиционная артропластика Эндопротезирование Артродезирование

категории патологическими, пока достоверно не подтверждено противоположное [3, 17].

В случае, когда в динамике выявляют критические рентгенологические показатели спастического ТБС, а консервативные методы или исчерпали себя, или являются неэффективными, приоритетным направлением становятся ранние превентивные (профилактические) хирургические вмешательства [2, 11, 12].

При этом в зависимости от степени изменений в ТБС, а также общих функциональных возможностей ребенка с ДЦП (классификация GMFCS) выделяют профилактические, реконструктивно-восстановительные и паллиативные вмешательства (табл. 2).

Такие таблицы и алгоритмы помогают врачу, дисциплинируют, требуя минимального, но полного набора действий, приучают к объективности и правильной последовательности выполнения всех необходимых мероприятий. Именно этого и не хватает в современной отечественной лечебной практике, в том числе и нейроортопедии применительно к патологии ТБС у детей с ДЦП.

Цель исследования: на основе данных научной литературы, а также собственных клинических наблюдений разработать концептуальные подходы к диагностике и профилактическому лечению децентрации и подвывиха бедра у детей, больных ДЦП.

Материал и методы

В работе использован метод концептуального моделирования, ретроспективный анализ данных научной литературы, системно-интеграционный подход к решению проблемы децентрации и подвывиха бедра у детей с ДЦП [14–16].

Результаты и их обсуждение

На первом этапе работы проведено концептуальное моделирование состояния ТБС и его элементов

при ДЦП (рис. 1). Согласно нашим представлениям, наличие контрактур и неодинакового действия мышц создает условия для нарушения функции ТБС. Так, у детей с ДЦП, постоянная гиперпрессия спазмированных групп мышц ТБС, с одной стороны, (в первую очередь аддукторы и сгибатели бедра), патологические установки и относительная слабость мышц-антагонистов (пельвио-трохантерные мышцы), с другой, приводят к перегрузке отдельных участков головки бедренной кости (ГБК) и вертлужной впадины (ВВп), что в свою очередь вызывает постепенное нарушение нормального роста и развития этих анатомических структур. В результате перманентного действия вышеуказанных факторов возникает децентрация в ТБС, которая в дальнейшем, при отсутствии лечения, обуславливает возникновение спастического подвывиха и вывиха бедра (СПиВБ) с разрушением элементов ТБС и исходом в коксартроз, что еще больше ограничивает возможности передвижения ребенка, больного ДЦП, и вызывает дополнительные его страдания.

Считаем, что диагностика нестабильности ТБС при ДЦП должна подразумевать детальное раскрытие сущности процесса (какие составляющие общего понятия СПиВБ, что его формирует, какие компоненты патологии (деформации) необходимо в дальнейшем устранить) и включать:

- выявление всех симптомов и синдромов патологии нервной системы и отдельно ТБС, которые могут быть обнаружены у каждого конкретного больного с ДЦП, их детальный анализ;
- группировку отдельных симптомов в синдромы;
- выделение ведущих (главных) патогномоничных, а также вторичных и сопутствующих симптомов (рис. 2).

При построении концепции диагностики и лечения патологии ТБС мы максимально учли опыт как отечественных (в том числе и собственный),

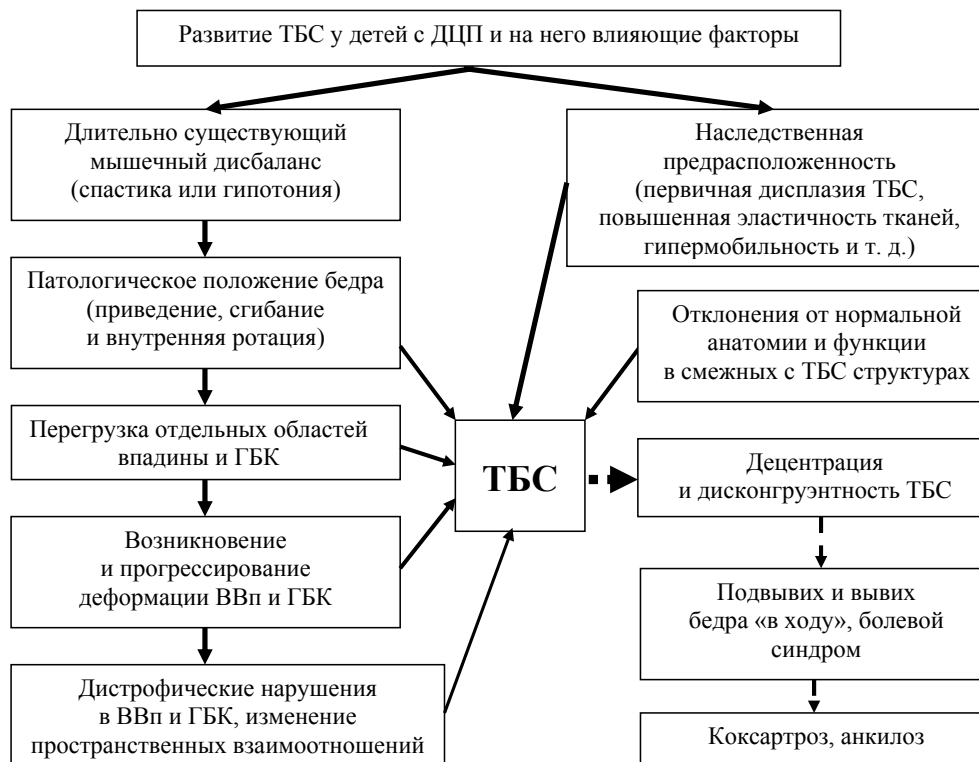

Рис 1. Модель патологического развития тазобедренного сустава у детей с ДЦП

так и зарубежных специалистов, занимающихся лечением детей с ДЦП. Рассматривая ТБС с позиций системного подхода, можно представить его как систему, объединяющую несколько подсистем, тесно связанных между собой в структурном и функциональном отношении, и состоящую из ряда элементов — ПОБК, ВВп, мягкотканых компонентов [16].

Исходя из этого мы провели некоторую перегруппировку симптомов и синдромов при СПиВБ у детей с ДЦП, которые необходимо учитывать при их диагностике и лечении:

- нарушения в мышцах, окружающих ТБС (спастика или гипотония определенных групп мышц, контрактуры, фиброз и др.);
- изменения во внутрисуставных структурах ТБС (лимбус, собственная связка ГБК, капсула сустава и др.);
- аномалии строения костно-хрящевых элементов ТБС, в первую очередь изменения показателей ПОБК и ВВп;
- патология в выше- и нижележащих звеньях опорно-двигательной системы (перекос и/или наклон таза, сколиоз, спондилолистез, деформация и контрактура в коленном суставе и др.);
- разрушение тканей и реактивные воспалительно-дистрофические процессы в тазобедренном суставе.

Основываясь на мировом и собственном опыте оказания медицинской помощи детям, больным ДЦП, необходимо подчеркнуть, что при их лечении применяют различные консервативные и хирургические мероприятия (медикаментозную и физиотерапию, санаторно-курортное лечение, ортезирование, введение ботулотоксина А, хирургические вмешательства на костях, мягких тканях и комбинированные на элементах опорно-двигательной системы, а также невротомии, ризотомии и др.). При этом учитываем характер воздействия на организм ребенка с ДЦП (методы генерализованные и локальные, постоянные и временные, инвазивные и неинвазивные способы, направленные на снижение спастики или укрепление мышечной силы).

С учетом вышеуказанного мы построили, а затем применили на практике прогнозно-диагностическую модель оценки общего статуса детей с ДЦП, а также оценки состояния ТБС (рис. 2). Вопросам клинической верификации данной модели будет посвящена отдельная статья.

Для воплощения в практику концептуального подхода к лечебной тактике (консервативной и/или хирургической) при СПиВБ, нами разработана классификация лечебных мероприятий для профилактики и лечения нестабильности ТБС у детей с ДЦП, включающая перечень типовых методик, использование которых обеспечивает ликвидацию или

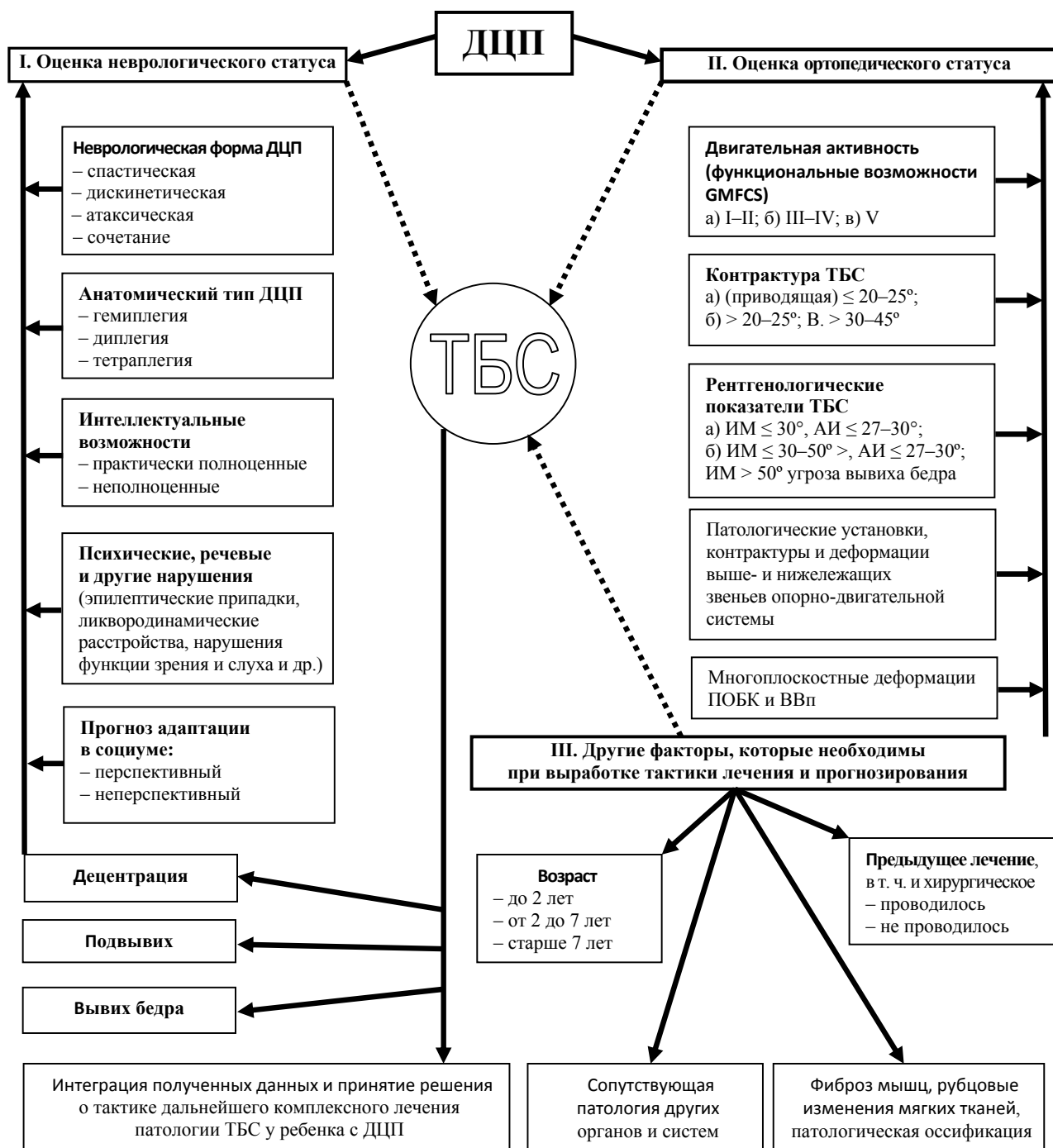


Рис. 2. Модель оценки общего статуса, выявления и прогнозирования патологии ТБС при ДЦП, ИМ — индекс миграции, АИ — ацетабулярный индекс

значительное уменьшение проявлений различных патологических синдромов как со стороны ТБС (выявлены нами ранее [16]), так и других отделов опорно-двигательной системы, обусловленных в первую очередь спастикой определенных групп мышц (табл. 3).

Данная классификация включает как общеизвестные лечебные мероприятия, так и разработанные нами новые. С одной стороны, она ориентирует

в возможных вариантах коррекции различных проявлений ДЦП с учетом возраста, неврологической симптоматики и отклонений со стороны ТБС, а с другой — обеспечивает выбор оптимальных для каждого конкретного случая лечебных мероприятий и их сочетаний, которые дополняли бы друг друга.

Классификация дает возможность разработать и внедрить индивидуальную лечебную тактику при различных сочетаниях синдромов, которые

Таблица 3. Классификация лечебных мероприятий для профилактики и лечения СПиВБ

Группа лечебных мероприятий	Подгруппа лечебных мероприятий	Задачи для данной группы лечебных мероприятий	Эффективность и длительность лечения
Протезно-ортопедическое снабжение	1.1. Ортопедическая обувь 1.2. Ортезы на верхние и нижние конечности 1.3. Костюмы типа «Адель» и др. 1.4. Абдукционные ортопедические аппараты с целью профилактики развития патологии ТБС 1.5. Использование для передвижения различных вспомогательных средств	1. Профилактика развития патологических установок конечностей 2. Коррекция патологических установок конечностей 3. Профилактика и лечение патологии ТБС	Как правило требуют периодического или постоянного применения, эффективность зависит от выраженности спастичности мышц
Медикаментозное лечение	2.1. Миорелаксанты периферического действия 2.2. Ноотропы 2.3. Другие	1. Снижение спастичности 2. Улучшение мозгового кровообращения	Низкоэффективны, требуют периодического или постоянного применения
Физиотерапевтические и реабилитационные методы	3.1. Электростимуляция мышц-антагонистов 3.2. Иглорефлексотерапия 3.3. ЛФК, массаж, разработка движений 3.4. Механотерапия (в т. ч. «Гравистат», параподий и др.) 3.5. Занятия в воде (бассейн, плавание и др.) 3.6. Другие	1. Снижение спастичности антагонистов 2. Укрепление мышц-антагонистов 3. Увеличение объема движений 4. Улучшение моторных функций	Средняя эффективность, требуют периодического, некоторые постоянного применения
Локальная инъекционная терапия	4.1. Введение препаратов ботулотоксина А (ботокс, диспорт) 4.2. Фенолизация 4.3. Имплантация баклофеновой помпы	1. Снижение спастичности 2. Увеличение объема движений 3. Улучшение моторных функций	Первичный эффект высокий, при условии использования ортезов после введения препаратов, через 4–7 мес. требуется повторное введение
Вмешательства на мягких тканях в области ТБС	5.1. Мягкотканная декомпрессия ТБС 5.2. Капсулопластика 5.3. Удлинение мышц(ы)	1. Уменьшение гиперпрессии в ТБС 2. Стабилизация ТБС 3. Снижение спастичности 4. Увеличение объема движений 5. Улучшение моторных функций	Первичный эффект высокий, при условии использования ортезов в послеоперационном периоде, через 3–4 года, как правило, требуется повторное выполнение операций
Вмешательства на нервных структурах разного уровня	6.1. Периферические невротомии 6.2. Селективная дорзальная ризотомия 6.3. Другие	1. Снижение спастичности 2. Увеличение объема движений 3. Улучшение моторных функций	Эффективность вмешательств требует дальнейших исследований
Вмешательства на ПОБК	7.1. Межвертельные остеотомии БК (варизирующая, вальгизирующая, с или без укорочения, деротационная, с или без медиализации, сгибательная, разгибательная и их сочетание) 7.2. Остеотомии большого вертела (по Vo-Lami, с латерализацией, укорочением, низведением, блокирование зоны роста, др.) 7.3. Другие (фенестрация шейки, пластика головки БК – костно-хрящевая с использованием сосудисто-мышечной ножки и др.)	1. Восстановление нормального строения БК 2. Нормализация артикуляции в ТБС 3. Уменьшение гиперпрессии в ТБС за счет варизации и укорочения 4. Нормализация дальнейшего развития сустава	Эффективность вмешательств высокая при правильном определении показаний

Продолжение таблицы на стр. 26

Группа лечебных мероприятий	Подгруппа лечебных мероприятий	Задачи для данной группы лечебных мероприятий	Эффективность и длительность лечения
Вмешательства на тазовом компоненте ТБС	8.1. Остеотомии таза (полные): 8.1.1. Остеотомия таза по Дега (основная при ДЦП), Солтеру, Хиари, двойные, тройные сферические и др. 8.2. Ацетабулопластики (неполные остеотомии таза) по Пембертону и др. 8.3. Пластики «крыши» ВВп (по F. König, Коржу-Мителевой, Н. И. Кулишу и др.)	1. Восстановление нормального строения ВВп 2. Нормализация артикуляции в ТБС 3. Некоторые виды уменьшают гиперпрессию в ТБС 4. Нормализация дальнейшего развития сустава	Эффективность вмешательств высокая при правильном определении показаний
Внутрисуставные вмешательства	9.1. Артротомия, ревизия ТБС 9.2. Лимбобластика 9.3. Удаление внутрисуставных препятствий к центрации ГБК, в т. ч. оссификатов 9.4. Моделизирующая резекция ГБК 9.5. Артролиз 9.6. Артропластика 9.7. Восстановление собственной связки ГБК	1. Центрация ГБК в ВВп 2. Восстановление нормального строения ТБС 3. Восстановление движения в ТБС; 4. Устранение воспалительного процесса и улучшения регенерации тканей в ТБС	Эффективность вмешательств высокая
Паллиативные вмешательства	10.1. Резекция ПОБК 10.2. Ангуляционные остеотомии бедра (реконструкция бедра по Шанцу, Шанц-Илизарову, Фрелиху и т.п.) 10.3. Пластика «крыши» ВВп на уровне неоартроза	1. Повышение опороспособности конечности 2. Уменьшение хромоты 3. Удлинение конечности 4. Уменьшение болевого синдрома	Эффективность вмешательств высокая
Симптоматические вмешательства	11.1. Пункция сустава 11.2. Внутрисуставное введение лекарств 11.3. Блокада нерва (нервов) 11.4. Параартикулярная блокада	1. Уменьшение боли в ТБС 2. Устранение воспалительного процесса и оптимизация регенерации тканей в ТБС	Эффект временный, данные манипуляции могут служить только дополнительными средствами при лечении
Дополнительные вмешательства	12.1. Использование АВФ «таз – бедро» по методикам ИППС им. проф. М. И. Ситенко	1. Длительная декомпрессия ТБС 2. Ранние движения в ТБС	Первичный эффект высокий, при условии дальнейшего лечения

встречаются при СПиВБ и его последствиях. Как правило, это комбинация нескольких отдельных лечебных мероприятий. Например, при спастическом вывихе бедра необходимо осуществить открытое его вправление и другие связанные с этим элементы внутрисуставного вмешательства (раздел 9), мягкотканную декомпрессию ТБС (раздел 5), корригирующую межвертельную деторсионно-варирирующую остеотомию ПОБК с укорочением (раздел 7), остеотомию таза по Дега или другой вариант вмешательства на тазовом компоненте сустава (раздел 8), всего набор из 4 разделов.

Однако в случае выраженных изменений в анатомии и функции ТБС, сочетающихся с резким отставанием в интеллектуальном развитии, отрицательным прогнозом адаптации в социуме (рис. 2), и при возрасте ребенка старше 10 лет могут рассматриваться варианты либо отказа от хирургического лечения с проведением возможных консервативных

мероприятий, либо варианты выполнения паллиативных вмешательств (раздел 10 и 11).

Предложенное нами типовое сочетание лечебных мероприятий, в т. ч. хирургических вмешательств для лечения СПиВБ при различных синдромах ТБС и их сочетаниях, приведено в табл. 4.

Выводы

Проведенное исследование позволило систематизировать сложный симптомокомплекс разнообразных изменений, который отмечается у детей с ДЦП, а также обосновать и разработать концептуальные подходы к диагностике, лечению и прогнозированию патологии ТБС в зависимости от неврологического статуса, анатомо-функциональных и возрастных особенностей детского организма.

Разработанная концепция позволяет, с одной стороны, уточнить и детализировать диагноз, а с другой — открывает возможность для использования

Таблица 4. Типовое сочетание лечебных мероприятий для лечения СПиВБ при различных синдромах ТБС и их сочетаниях

Синдромы СПиВБ	Номер и количество операций-модулей											
	1	2	3	4	5	6	7	8	9	10	11	12
Внутрисуставной	—	—	—	—	5.1*	—	—	—	9	10*	11*	—
Мягкотканной гиперпрессии ТБС	1*	2.1	3.1–3.6	4.1–4.3	5.1–5.3	6*	7.1*	—	—	—	—	12*
Объемного несоответствия ГБК и ВВп	—	—	—	4.1–4.3	5.1–5.2*	6.1	7.1*	8*	9*	—	—	—
Многоплоскостной деформации ПОБК	—	—	—	—	—	—	7*	—	—	10*	—	12*
Аномалии строения ПОБК во фронтальной плоскости	—	—	—	—	—	—	7*	—	—	10*	—	12*
Аномалии строения ПОБК в сагиттальной плоскости	—	—	—	—	—	—	7*	—	—	10*	—	12*
Недоразвития ВВп (скошеность «крыши», гипоплазия таза, увеличение антеверсии)	—	—	—	—	—	—	—	8*	—	10*	—	12*
Разрушения и реактивных изменений ТБС	—	—	3*	—	—	—	—	—	9*	10*	11*	12*

* — использование модулей под этими номерами должно применяться индивидуально по строгим показаниям в каждом отдельном случае

конкретного индивидуального набора лечебных мероприятий (консервативных и хирургических), направленных на улучшение анатомо-функционального состояния больного с ДЦП. При этом в процессе определения показаний к проведению того или иного метода лечения при патологии ТБС врачу-специалисту необходимо ориентироваться на максимально полное восстановление нарушенной анатомии и функции сустава с учетом особенностей основного заболевания. В дальнейших сообщениях планируем провести клиническую верификацию данной концепции.

Список литературы.

1. Регуляция позы и ходьбы при детском церебральном параличе и некоторые способы коррекции / И. С. Перхунова, В. М. Лузинович, Е. Г. Сологубов и др. — М., 1996. — 244 с.
2. Bozinovski Z. Soft tissue surgical procedures in the prevention of hip dislocation in patients with cerebral palsy / Z. Bozinovski, G. Zafiroski // Georgian. Med. News. — 2008. — Vol. 157. — P. 7–10.
3. Vidal J. The anatomy of the dysplastic hip in cerebral palsy related to prognosis and treatment / J. Vidal, P. Deguillaume, M. Vidal // International Orthopaedics (SICOT). — 1985. — Vol. 9. — P. 105–110.
4. Computer Modeling of the Pathomechanics of Spastic Hip Dislocation in Children / F. Miller, M. Slomczykowski, R. Cope, G. Lipton // Journal of Pediatric Orthopaedics. — 1999. — Vol. 19 (4). — P. 486–492.
5. Surgical prevention of paralytic dislocation of the hip in cerebral palsy / G. Cobeljic, Z. Vukasinovic, I. Djoric // International Orthopaedics (SICOT). — 1994. — Vol. 18. — P. 313–316.
6. Hip surveillance in children with cerebral palsy / F. Dobson, R. N. Boyd, J. Parrott et al. // J. Bone Joint Surg. — 2002. —

Vol. 84-B. — P. 720–726.

7. Меженина Е. П. Церебральные спастические параличи и их лечение / Е. П. Меженина. — К.: Здоровье, 1966. — 224 с.
8. Корольков О. И. Актуальні питання ортопедичного лікування дітей з дитячим церебральним паралічем / О. И. Корольков, С. Д. Шевченко, М. І. Лютевич // Літопис травматології та ортопедії. — 2009. — № 1–2. — С. 54–58.
9. Козьявкин В. И. Детские церебральные параличи. Медико-психологические проблемы / В. И. Козьявкин, Л. Ф. Шестопалова, В. С. Подкорытов. — Львів: НВФ «Українські технології», 1999. — 143 с.
10. Система интенсивной нейрофизиологической реабилитации (метод проф. Козьявкина В. И.). Научные разработки. — Львов-Трускавец, 2001. — 112 с.
11. Hagglund G. Radiographic threshold values for hip screening in cerebral palsy / G. Hagglund, H. Lauge-Pedersen, M. Persson // J. Child. Orthop. — 2007. — Vol. 1. — P. 43–47.
12. Novacheck T. F. Orthopedic management of spasticity in cerebral palsy / T. F. Novacheck, J. R. Gage // Childs Nerv. Syst. — 2007. — Vol. 23. — P. 1015–1031.
13. Soft-tissue release for spastic hip subluxation in cerebral palsy / F. Miller, R. C. Dias, K. Dabney et al. // J. Pediatr Orthop. — 1997. — Vol. 17. — P. 571.
14. Корж О. О. Інтеграція — базисна методологія, інфраструктура наукової діяльності (на моделі ортопедичної науки) / О. О. Корж, Б. І. Сіменач. — Наука та наукознавство. — 2003. — № 4. — С. 51–59.
15. Сіменач Б. І. Артроз як теоретико-методологічна проблема / Б. І. Сіменач, П. І. Снісаренко, О. П. Бабуркіна. — Харків: Крокус, 2004. — 126 с.
16. Корольков О. И. Патологія кульшових суглобів у дітей: погляд на проблему з позицій концепції захворювань суглобів, зумовлених спадковою схильністю / О. И. Корольков, С. Д. Шевченко // Український ревматологічний журнал. — 2009. — № 2 (36). — С. 52–55.
17. Bleck E. E. Orthopedic management cerebral palsy / E. E. Bleck. — Oxford, Philadelphia: Mac Keith Press, 1987. — 499 p.