

УДК 616.711-007.5(045)

Еволюція сколіотичного викривлення хребта після вентрального коригувального спондилодезу

Д. Є. Петренко, А. О. Мезенцев

ДУ «Інститут патології хребта та суглобів ім. проф. М. І. Ситенка НАМН України», Харків

In spite of progress in the modern spinal surgery, development of pseudarthrosis after anterior spinal fusion is still unresolved problem. The purpose of this study is to assess spinal fusion process in idiopathic scoliosis patients after anterior spinal instrumentation. Methods: retrospective analyses of radiographs and computer tomograms have been performed in 15 idiopathic scoliosis patients after anterior corrective spinal fusion. It is founded that spinal fusion developed 3 month after the surgery and radiographic Cobb angle values were without changes during 2 years follow-up. Conclusion: key factors for pseudarthrosis prophylaxis after anterior spinal fusion are stable spinal fixation with implant and total discectomy resulting in favorable condition for interbody spinal fusion. Key words: anterior spinal fusion, idiopathic scoliosis, pseudarthrosis, discectomy.

Проблема развития псевдоартроза после вентрального корригирующего спондилодеза у пациентов со сколиозом остается нерешенной, несмотря на прогресс в хирургии позвоночника. Цель работы: исследовать особенности образования костного блока после выполнения вентрального корригирующего спондилодеза у больных идиопатическим сколиозом. Методы: проведен проспективный анализ рентгенограмм и томограмм 15 больных идиопатическим сколиозом, которым выполнили вентральный корригирующий спондилодез. В результате исследования установлено, что межтеловой костный блок образуется через 3 мес. после хирургического вмешательства, а рентгенометрические показатели угла Cobb основного искривления и противоискривления не изменялись в течение двухлетнего срока наблюдения. Вывод: ключевыми факторами профилактики развития псевдоартроза является стабильная фиксация позвоночника металлической конструкцией и благоприятные условия для формирования сращения между телами позвонков вследствие выполнения тотальной дискэктомии. Ключевые слова: вентральный корригирующий спондилодез, идиопатический сколиоз, псевдоартроз, дискэктомия.

Ключові слова: вентральний коригувальний спондилодез, ідіопатичний сколіоз, псевдоартроз, дискектомія

Вступ

Сучасне хірургічне лікування сколіозу передбачає триплощинне виправлення деформації хребта та створення в найкоротший термін якісного кісткового блоку, який дасть змогу зберегти досягнуту хірургічну корекцію. Для цього необхідне максимально можливе відновлення сагітального та фронтального балансу хребта за рахунок застосування металевих імплантатів, який повинен утримувати хребетний стовп у положенні корекції та може втримувати дію зовнішніх сил [1].

Одним з суттєвих післяопераційних ускладнень після виконання вентрального коригувального спондилодезу у хворих на сколіоз є розвиток псевдоартрозу, який, за інформацією різних авторів, трапляється в цього контингенту хворих з частотою від 7 до 30 %. Наслідками цього є прогресування викривлення, стійкий больовий синдром, переломи імплантатів і неврологічні ускладнення [2].

Незважаючи на невпинний прогрес сучасної хірургії хребта, застосування різноманітних вентральних імплантатів та технологій профілактики

і ранньої діагностики порушень формування кісткового блоку, проблема псевдоартрозу остаточно не вирішена, про що свідчать останні наукові дослідження. При цьому більшість з них переважно сфокусована на вивченні частоти та факторів ризику виникнення псевдоартрозу після вентральної корекції хребта [3]. На наш погляд, з метою покращення результатів застосування вентрального коригувального спондилодезу в разі сколіозу та розроблення профілактичних заходів щодо псевдоартрозу доцільно дослідити особливості утворення кісткового блоку після виконання такого хірургічного втручання.

Мета роботи: дослідити особливості утворення кісткового блоку після виконання вентрального коригувального спондилодезу у хворих на ідіопатичний сколіоз.

Матеріал та методи

Дослідження проведено в ДУ «ІПХС ім. проф. М. І. Ситенка НАМН» у межах науково-дослідної роботи «Визначити критерії вибору методу інструментального вентрального спондилодезу для корекції сколіозу» (номер держреєстрації 0111U010382).

Критеріями включення хворих у дослідження були: ідіопатичний сколіоз, вік понад 12 років, відсутність порушень метаболізму кісткової тканини та супутньої ендокринної патології.

Відповідно до цих критеріїв проспективним шляхом були відібрані 15 хворих на ідіопатичний сколіоз, середній вік 17,6 років (від 12 до 25), яким за показаннями виконано вентральний коригувальний спондилодез. У досліджуваній групі було 13 пацієнтів жіночої та 2 чоловічої статті. Хірургічне втручання проводили за технологією «кістка-на-кістку», яка передбачає повне видалення міжхребцевого диска, кінцевих пластин тіл хребців та задньої поздовжньої зв'язки, завдяки чому досягається щільний контакт між тілами хребців. Хребет фіксують у положенні корекції за допомогою металевого імплантата. Середня кількість фіксованих металевою конструкцією хребців у пацієнтів склала 4,8 (4–6) рівнів. Будь-яких ускладнень під час хірургічного втручання не виявлено.

Хворих досліджували клінічно, визначаючи скарги на біль у хребті, ознаки прогресування деформації та неврологічних розладів. Рентгенологічне обстеження передбачало виконання рентгенограм хребта у передньо-задній та бічній проекціях до та після хірургічного втручання, а також через 3, 6, 9, 12 та 24 міс. після операції. На отриманих рентгенограмах визначали кути Cobb основного викривлення та противикривлення, грудного кіфозу

та поперекового лордозу. Додатково вимірювали кут Cobb інструментованої ділянки хребта. З метою визначення якості утворення міжтілового спондилодезу через 3 міс. після виписування хворих зі стаціонару виконували мультидетекторну 64-зрізову комп'ютерну томографію хребта.

Критеріями розвитку псевдоартрозу вважали втрату фіксації хребта (перелом імплантата, виривання гвинтів з тіл хребців, наявність зони остеолізу навколо елементів фіксації), клінічні та рентгенологічні ознаки прогресування деформації хребта, зміну положення хребців один до одного [4].

Результати та їх обговорення

Протягом всього періоду спостереження хворі не скаржилися на біль у хребті. У них не виявлено клінічних ознак прогресування деформації хребта. На рентгенограмах хребта не зафіксовано ознак переломів імплантата, виривання його елементів та зони остеолізу навколо гвинтів. Середній доопераційний кут Cobb в обстежених пацієнтів склав 49° (40° – 70°) для головного викривлення та $25,2^\circ$ (11° – 38°) для противикривлення. Грудний кіфоз до хірургічного втручання був $35,2^\circ$ (0° – 56°) у середньому, а поперековий лордоз — $50,4^\circ$ (6° – 30°).

Одразу після хірургічного втручання середній показник кутів фронтальної деформації хребта склав $18,9^\circ$ (12° – 28°) для головного та $11,6^\circ$ (0° – 37°) для вторинного викривлення. Середнє значення грудного кіфозу було $34,9^\circ$ (20° – 57°), поперековий лордоз зменшено до 36° (29° – 52°). Через 3, 6 та 9, 12 та 24 міс. на контрольних рентгенограмах кут основного викривлення сягав $19,6^\circ$ – $19,7^\circ$ (10° – 28°) у середньому. Кут Cobb противикривлення через 3 міс. становив $11,4^\circ$ (0° – 37°), через 6 міс. — $12,7^\circ$ (3° – 38°), через 9 та 12 міс. — $13,3^\circ$ (3° – 37°), через 24 міс. — $15,4^\circ$ (3° – 27°).

Грудний кіфоз через 3 та 6 міс. після хірургічного втручання був $34,9^\circ$ (19° – 55°), через 9 міс. — $35,4^\circ$ (20° – 55°), а через 12 та 24 міс. середній показник коливався в межах $35,5^\circ$ – $36,6^\circ$ (20° – 55°). Аналогічну динаміку змін спостерігали і під час дослідження показників поперекового лордозу, а саме: через 3 міс. після хірургічного втручання $36,7^\circ$ (25° – 60°), через 6 міс. відбулося збільшення до $39,7^\circ$ (26° – 50°), а через 9, 12 та 24 міс. — $40,2^\circ$ (26° – 52°) у середньому. Вимірювання кута інструментованої ділянки хребта показали, що середнє значення цього показника було незмінним протягом всього періоду спостереження і становило $10,1^\circ$ (3° – 16°).

Проводене всім хворим через 3 міс. після хірургічного втручання КТ-дослідження хребта, як

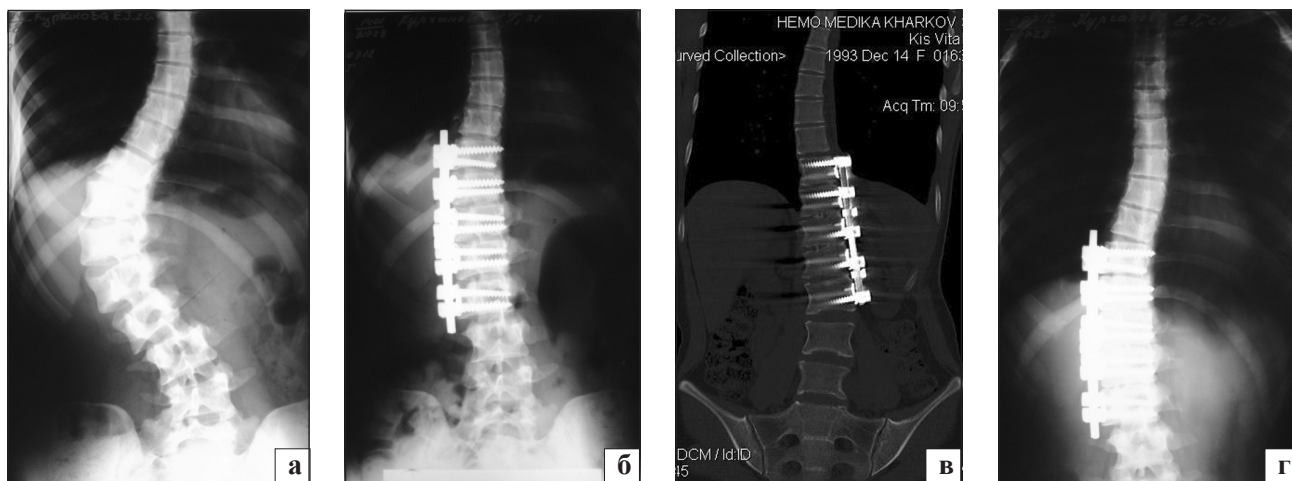


Рисунок. Рентгенограми хворої К., 21 рік, ідіопатичний сколіоз Lenke 5C. Вентральний коригувальний спондилодез проведено 13.03.2012. До хірургічного втручання кут Cobb основного викривлення був 70° (а), одразу після хірургічного втручання — 20° (б). Через 3 міс. на КТ є ознаки міжтілового спондилодезу (в), через два роки конструкція стабільна, кут Cobb 20° (г)

і рентгенографічне обстеження, не виявило ознак розхитування імплантата та прогресування деформації. У всіх пацієнтів відзначили ознаки створення міжтілового кісткового блоку в зоні інструментації хребта (рисунок).

Розвиток псевдоартрозу після хірургічних втручань на хребті визнано фактором, який негативно впливає на загальний результат хірургічного лікування сколіозу. Сучасні наукові роботи зазвичай присвячені визначенню частоти виникнення псевдоартрозу після виконання вентрального коригувального спондилодезу у хворих на сколіоз. Так, у роботі R. K. Hafford [5] порівнювали результати використання одно- та двострижневих вентральних імплантатів у 60 хворих на сколіоз. Клінічні та рентгенологічні результати лікування оцінювали протягом 2–5 років після хірургічного втручання. У групі пацієнтів з двострижневою металеву конструкцією не встановлено випадків псевдоартрозу, водночас використання однострижневого імплантата призвело до розвитку цього ускладнення у 5,5 % випадків.

У ретроспективному дослідженні результатів хірургічного лікування підліткового ідіопатичного сколіозу у 50 хворих проаналізували результати застосування вентрального коригувального спондилодезу. Хірургічне втручання передбачало виконання часткової диссектомії, корекції деформації металеву конструкцією та встановлення міжтілових проміжки кісткових автотрансплантатів, отриманих з ребра хворого, що резектували під час хірургічного доступу. У 10 пацієнтів (20 %) у віддаленому післяопераційному періоді виявлено прогресування деформації понад 10° у фронтальній та сагітальній площинах, що розцінено як про-

яви псевдоартрозу. Для зниження частоти цього ускладнення автори рекомендують встановлювати щільні міжтілові опори, такі як кортикальні кісткові трансплантати або металеві кейджи [6].

F. A. Sweet [7] провів проспективне дослідження результатів використання вентрального коригувального спондилодезу 43 хворих з грудним та 47 з грудопоперековим та поперековим ідіопатичним сколіозом. Усіх пацієнтів прооперовано в одному клінічному центрі за однією хірургічною методикою — однострижневою вентральною інструментацією хребта з встановленням у міжтіловий проміжок, утворений після диссектомії, аутокістки, а на рівні нижчому за T_{XII} — міжтілового кейджу. У результаті хірургічних втручань досягнуто середню фронтальну корекцію від 55° до 29° (47 %) за Cobb в грудному відділі хребта й від 50° до 15° (70 %) у поперековому. Кіфоз вдалося змінити від 23° до 30° , а поперековий лордоз відновити до 58° у середньому. У 5 пацієнтів (5,5 %) розвився псевдоартроз, при цьому в 4 із них ця ситуація супроводжувалась переломом імплантата, у зв'язку з чим 3 виконали ревізійне хірургічне втручання.

R. Betz та інші учасники Harms Study Group провели дворічний проспективний аналіз результатів хірургічного лікування грудного сколіозу в групах пацієнтів після використання вентрального та заднього коригувального спондилодезу. Порівнювали результати лікування 78 хворих з вентральним імплантатом проти результатів лікування 100 хворих із заднім. Аналізували фронтальну та сагітальну корекцію, баланс тулуба та протяжність зони інструментації хребта. В обох групах були деформації II та V за King, середній вік хворих становив 14 років. В групі вентрального спондилодезу середня

величина корекції була 58 %, а заднього — 59 %. Гіпокіфоз грудного відділу хребта, який існував до хірургічного втручання, в першій групі було виправлено у 81 % випадків, а в другій — тільки у 60 %. Баланс тулуба вдалося відновити в обох групах хворих. У середньому протяжність фіксації хребта в разі виконання вентрального спондилодезу була на 2,5 хребцевих рівня меншою, ніж у випадку застосування техніки заднього спондилодезу. У 4 пацієнтів першої групи (5 %) та 1 пацієнта другої (1 %) виявлено розвиток псевдоартрозу через рік після хірургічного втручання. Втрату хірургічної корекції понад 10° відзначено у 18 пацієнтів (23 %) з групи вентрального та у 12 (12 %) з групи заднього спондилодезу. При цьому перелом стрижня виник у 24 (31 %) хворих першої та у 1 (1 %) другої групи [8].

Технологію хірургічного втручання, яку ми застосовували нашим пацієнтам, уперше запропонував американський ортопед R. Gaines [9]. Дотепер особливості створення міжтілового спондилодезу після виконання тотальної резекції міжхребцевих дисків та забезпечення щільного контакту між тілами хребців вивчали тільки в експерименті на лабораторних тваринах [10]. У проспективній клінічній серії, представленій у цьому дослідженні, виявлено, що корекція деформації хребта понад 60 % від кута первинного викривлення, забезпечення сприятливих біологічних умов (щільний контакт губчастої кістки суміжних тіл хребців) та достатня міцність фіксації хребта вентральним імплантатом дали змогу у всіх хворих отримати кістковий спондилодез через 3 міс. після хірургічного втручання. Незначна втрата корекції (до 3 %) протягом двох років після лікування виникла через нефіксовані металоконструкцією відділи, про що свідчить стабільний показник кута Cobb, який вимірювали на інструментованій ділянці хребта.

Висновки

Клініко-рентгенологічні ознаки міжтілового зрощення після виконання вентрального коригувального спондилодезу за технологією «кістка-на-кістку» виникають через 3 міс. після хірургічного втручання.

Ключовими факторами профілактики розвитку псевдоартрозу у хворих на сколіоз після виконання

вентрального коригувального спондилодезу є стабільна фіксація хребта металевою конструкцією та біологічно сприятливі умови для формування зрощення між тілами хребців внаслідок тотальної резекції міжхребцевих дисків.

Втрата хірургічної корекції сколіотичного викривлення в цієї категорії хворих коливається у межах від 2° до 4° протягом терміну спостереження, що пов'язано з прогресуванням деформації в сегментах, прилеглих до фіксованої імплантатом ділянки хребта.

Список літератури

1. McMaster M. J. Stability of the scoliotic spine after fusion / M. J. McMaster // *J. Bone Joint Surg.* — 1980. — Vol. 62-B. — P. 59–64.
2. Recent trends in surgical management of adolescent idiopathic scoliosis: a review of 17412 cases from the Scoliosis Research Society database 2001–2008 / S. K. Cho, L. G. Lenke, K. H. Bridwell, A. Allen: 49th Scoliosis Research Society Meeting. — Lyon, 2013.
3. Complications in spinal fusion for adolescent idiopathic scoliosis in the new millennium. A report of the scoliosis research society morbidity and mortality committee / J. D. Coe, V. Arlet, W. Donaldson [et al.] // *Spine.* — 2006. — Vol. 31. — P. 345–349.
4. Pseudarthrosis in primary fusions for adult idiopathic scoliosis: incidence, risk factors and outcome analyses / Y. J. Kim, L. G. Bridwell, L. G. Lenke [et al.] // *Spine.* — 2005. — Vol. 30. — P. 468–474.
5. Prospective radiographic and clinical outcomes of dual-rod instrumented anterior spinal fusion in adolescent idiopathic scoliosis: comparison with single-rod constructs / L. G. Lenke, S. S. Lee, I. Cheng [et al.] // *Spine.* — 2006. — Vol. 15. — P. 2322–2328.
6. Oeullet J. A. Effect of grafting technique on maintenance of coronal and sagittal correction in anterior treatment of scoliosis / J. A. Oeullet, C. E. Johnson // *Spine.* — 2002. — Vol. 27 (19). — P. 2129–2135.
7. Prospective radiographic and clinical outcomes and complications of single rod instrumented anterior spinal fusion in adolescent idiopathic scoliosis / F. Sweet, L. Lenke, K. Bridwell [et al.] // *Spine.* — 2001. — Vol. 26. — P. 1956–1965.
8. Betz R. R. Comparison of anterior and posterior instrumentation for correction of adolescent thoracic idiopathic scoliosis / R. R. Betz, J. Harms, D. H. Clements 3rd, L. G. Lenke // *Spine.* — 1999. — Vol. 24 (3). — P. 225–239.
9. Short segment bone-on-bone instrumentation for single curve idiopathic scoliosis / W. Brodner, W. Yue, H. Moller [et al.] // *Spine.* — 2007. — Vol. 28. — P. 224–233.
10. Морфологические особенности тканей в зоне межтелового спондилодеза при экспериментальном моделировании у крыс / Д. Е. Петренко, Н. А. Ашукина, Г. В. Иванов, А. А. Мезенцев // *Ортопедия, травматология и протезирование.* — 2012. — № 4. — С. 45–49.

Стаття надійшла до редакції 04.04.2014

EVOLUTION OF SCOLIOTIC SPINAL DEFORMITY AFTER ANTERIOR SPINAL FUSION

D. E. Petrenko, A. A. Mezentsev

SI «Sytenko Institute of Spine and Joint Pathology National Academy of Medical Science of Ukraine», Kharkiv