

УДК 616.718.5/.6-001.5/.6-07-089.22(045)

Диагностика ротационных смещений при переломах костей голени и сравнительная оценка возможностей кольцевых аппаратов внешней фиксации по их устранению

И. И. Мартель, С. И. Швед, Ф. А. Мацукатов

ФГБУ РНЦ «ВТО» им. акад. Г. А. Илизарова МЗ России, Курган

Objective: To develop a method of diagnostics of direction and magnitude of rotational displacement under conditions of shin bone fractures and to compare opportunities of the apparatus of Ilizarov, Taylor and Matsukidis-Shevtsov to eliminate them. Methods: CT scanning of shins in 25 healthy individuals (11 women, 14 men) aged from 18 to 65 years. There was made a graphic analysis of transverse sections of the tibia reproducing every 5 mm from the knee to the ankle joint. For comparative analysis of capabilities of external fixation devices we selected three representative group of 49 patients whom osteosynthesis of shin fractures type A1 with Ilizarov apparatus (21 people), Taylor (7) and Matsukidis-Shevtsova (21) performed in. The direction and magnitude of the rotational displacement we determined according to the developed method and performed their correction after that. We compared duration of manipulation carried out and accuracy of elimination of rotational displacement. Results: There were revealed consistent patterns of change in the width of the X-ray shadow of the distal tibia fragments depending on the direction of its rotation turnround. There was developed a method for diagnostics of orientation of rotational displacements and derived mathematical formula for calculating of their value. For ease of use the author's method of assessment of rotational displacements in the clinical setting there was proposed a template method for estimation of its parameters. There was not found significant differences in the length and precision of manipulations for elimination of rotational displacements between the Ilizarov and Taylor apparatus, and duration of similar action with Matsukidis-Shevtsov apparatus was almost in ten times less with much more accurate correction terms. Conclusion: The proposed method makes it possible to accurately determine the magnitude and direction of the rotational displacement of the tibia fracture and the Matsukidis-Shevtsov apparatus has the best opportunities to eliminate them. Key words: bone, external fixation, tibia, fracture, displacement, rotation, apparatus for external fixation, footing.

Мета: розробити спосіб діагностики спрямованості та величини ротаційних зміщень за умов переломів кісток гомілки і порівняти можливості апаратів Ілізарова, Тейлора і Мацукідіса-Шевцова щодо усунення таких зміщень. Методи: проведено томографічне дослідження голілок 25 здорових осіб (11 жінок, 14 чоловіків) віком від 18 до 65 років. Виконаний графічний аналіз зображень поперечних зрізів великогомілкової кістки, які відтворювали через кожні 5 мм від колінного до надп'яtkово-гомілкового суглоба. Для порівняльного аналізу можливостей апаратів зовнішньої фіксації обрано три репрезентативні групи з 49 хворих, яким здійснено остеосинтез переломів кісток гомілки типу А1 апаратами Ілізарова (21 особа), Тейлора (7) і Мацукідіса-Шевцова (21). Напрямок і величину ротаційних зміщень визначали за розробленою методикою, після чого виконували їх корекцію. Порівняно тривалість здійснюваних маніпуляцій і точність усунення ротаційних зміщень. Результати: виявлені закономірності зміни ширини рентгенологічної тіні дистального відламка великогомілкової кістки залежно від напрямку його ротаційного повороту. Розроблено спосіб діагностики спрямованості ротаційних зміщень і виведена математична формула обчислення їх величини. Для простоти застосування авторського методу оцінювання ротаційних зміщень у клінічних умовах запропонований шаблонний спосіб оцінювання його параметрів. Не встановлено суттєвої різниці в тривалості маніпуляцій і точності усунення ротаційних зміщень між апаратами Ілізарова та Тейлора, а тривалість аналогічних заходів з апаратом Мацукідіса-Шевцова була майже на порядок меншою за умов значно точнішої корекції. Висновок: запропонований спосіб дає змогу з високою точністю визначати величину і спрямованість ротаційних зміщень відламків великогомілкової кістки, а апарат Мацукідіса-Шевцова має найкращі можливості щодо їх усунення. Ключові слова: кістка, черезкістковий остеосинтез, гомілка, перелом, зміщення, ротація, апарат зовнішньої фіксації, опора.

Ключевые слова: кость, чрезкостный остеосинтез, голень, перелом, смещение, ротация, аппарат внешней фиксации, опора

Введение

Точная репозиция и стабильная фиксация — главные преимущества оперативных методов лечения переломов длинных костей перед консервативными [1, 3, 5–7, 12, 15, 18]. Метод чрескостного остеосинтеза дает возможность доступными средствами добиться точной репозиции и стабильной фиксации при минимальной оперативной травме [1, 3, 5, 8, 9, 12, 14, 15, 19]. Однако достижение этой цели является непростой задачей, поскольку предполагает наличие у аппаратов внешней фиксации высоких функционально-эргономических возможностей.

Одним из главных условий успешного лечения переломов длинных костей является их стабильная фиксация минимально травматичным способом. Особенностью метода внешней фиксации является то, что стабильность может быть гарантирована в первую очередь через достижение закрытой и точной репозиции [5, 6, 9, 12, 15]. В этой связи следует заметить, что многими травматологами устранение ротационного компонента смещений считается ключевым моментом в достижении точной репозиции. Однако глубоких исследований данной проблемы и эффективных методических рекомендаций по ее диагностике и ликвидации в литературе практически нет [2, 16–18, 20]. Именно поэтому устранение ротационных смещений остается наиболее сложной задачей при лечении переломов длинных костей методом чрескостного остеосинтеза [1, 2, 5, 6, 9, 12, 13, 17].

Цель исследования: разработка способа диагностики направленности и величины ротационных смещений при переломах костей голени и сравнительная оценка возможностей аппаратов Илизарова, Тейлора и Мацукидиса-Шевцова по их устранению.

Материал и методы

Материалом для исследования послужили результаты клинического и томографического обследования голени 25 здоровых человек в возрасте от 18 до 65 лет, 11 женщин и 14 мужчин. Исследование проводили на компьютерном томографе фирмы SIEMENS Poly Smile (Германия) в положении пациента лежа на спине при горизонтально установленных надколенниках. Срезы производили через каждые 0,5 см от проксимальной верхушки надколенника до щели голеностопного сустава. Изображения срезов голени на уровнях верхней, средней и нижней трети экспортировали в программу CorelDRAW X5, где изучали зависимость изменения линейных характеристик большеберцовой кости от угла ее поворота вокруг собственной оси при ее проецировании на фронтальную и сагит-

тальную плоскости. Также проводили графическое моделирование биомеханических условий остеосинтеза и его анализ. Полученные данные легли в основу разработки способа диагностики направленности и величины ротационных смещений (патент РФ № 2452381), которым руководствовались при устранении ротационных смещений аппаратами внешней фиксации.

Проведен анализ деротационных возможностей трех аппаратов внешней фиксации циркулярного типа — Илизарова, Тейлора и Мацукидиса-Шевцова. Для этого сформировали три группы больных с переломами костей голени типа А1, А3 и В1. За основу взяли группу из 7 пациентов, которым проводили остеосинтез аппаратом Тейлора в 2002–2004 гг. на базе РНЦ «ВТО» с участием специалистов SMITH&NEPHEW. Для сравнения сформированы две репрезентативные выборки по 21 больному, пролеченному аппаратами Илизарова и Мацукидиса-Шевцова. С целью обеспечения достоверности сравнения в группы подбирали наиболее близких по дате поступления больных до формирования их в аналогичных с предыдущей пропорциях по полу, возрасту, характеру и тяжести травмы. Направленность и величину ротационного смещения определяли с использованием упомянутого выше способа. Для оценки эргономических характеристик указанных аппаратов фиксировали время, необходимое для устранения ротационных смещений, как во время операции, так и послеоперационном периоде, а также степень его точности. Статистическую обработку данных осуществляли при помощи пакета прикладных программ с использованием персонального компьютера.

Результаты и их обсуждение

Величина физиологической торсии костей голени, которая оценивалась величиной угла между первым межпальцевым промежутком и сагиттальной плоскостью у 3 исследуемых находилась в пределах 10°–15°, у 20 — 16°–25° и у 2 — 26°–35°. Наименьший угол торсии составил 11°, наибольший 35°.

На всех уровнях, за исключением дистальной 1/6 части, поперечный срез большеберцовой кости имел форму вытянутого треугольника. Линия, соединяющая его наиболее отдаленные точки, была направлена кпереди и кнаружи и совпадала с ориентацией стопы. Угол между этой линией и сагиттальной плоскостью постепенно уменьшался по направлению к дистальному отделу. Этим и объясняется тот факт, что наружная ротация дистального отломка сопровождается расширением его тени на прямой проекции рентгенограммы

Таблица

Клинико-статистические показатели коррекции ротационных смещений тibia аппаратами внешней фиксации

Показатель	Аппарат внешней фиксации		
	Илизарова	Тейлора	Мацукидиса-Шевцова
Кол-во больных	21	7	21
Устранение на скелетном вытяжении, кол-во (%)	4 (19)	1 (14,3)	3 (14,3)
Коррекция во время операции	кол-во (%)	11 (52,4)	6 (85,7)
	среднее время, мин	25	43
Коррекция в послеоперационном периоде	кол-во (%)	12 (57,1)	4 (57,1)
	среднее время, мин	42	43
Анатомическая репозиция, кол-во (%)	3 (14,3)	1 (14,3)	14 (66,7)
Остаточное смещение, кол-во (%)	менее 6°	10 (47,6)	3 (43)
	более 6°	8 (38,1)	3 (43)

и сужением на боковой. Внутренняя его ротация имеет обратные последствия. Руководствуясь данной закономерностью, мы диагностировали направленность ротационного смещения. Его величину определяли после устранения остальных видов смещения по разработанной нами формуле:

$$\dot{\alpha} = 360 \cdot L/\pi D \quad (1)$$

где $\dot{\alpha}$ — величина угла ротации, L — ширина ротационного диастаза между отломками, D — ширина кости на уровне перелома во второй проекции.

Устранение ротационных смещений аппаратом Тейлора заняло в среднем 43 мин, а аппаратом Мацукидиса-Шевцова — не более минуты. Однако необходимо отметить, что из-за недостатка опыта применения аппарата Тейлора указанный показатель может быть несколько превышен. В случае с аппаратом Илизарова руководствовались принципом: в операционной применять наиболее быстрый способ устранения ротационного смещения, а в послеоперационном периоде — наиболее надежный и точный. Затраты по времени составляли 25 и 37–65 мин соответственно. Основные статистические показатели коррекции приведены в таблице.

Голень — единственный сегмент опорно-двигательной системы, ограниченный с обеих сторон блоковидными суставами [8], что облегчает диагностику ротационных смещений при переломах ее костей, поскольку отсутствует их суставной компонент.

Кости голени здорового человека имеют физиологическую торсию, т. е. скручены кнаружи вокруг собственной оси. Нельзя отождествлять торсию с ходом гребня большеберцовой кости. Последний является автономным анатомическим образованием со спиральным внутренним ходом. Величина торсии — это угол между сагиттальной плоскостью при горизонтально расположенном надколеннике и линией, проведенной через первый межпальцевой промежуток. Физиологическая торсия костей голени здорового человека варьирует в пределах от 0° до 45° [2].

В связи с неравномерным распределением мягких тканей вокруг большеберцовой кости она чаще всего располагается в опоре аппарата внешней фиксации эксцентрично. Поэтому устранение ее ротационных смещений при переломах практически всегда сопровождается появлением поперечных смещений. Этот эффект наиболее ярко выражен в верхней трети, несколько менее в средней и еще меньше в нижней трети, что связано с удаленностью большеберцовой кости от центра опоры.

Полную коррекцию ротационных смещений аппаратами внешней фиксации травматологи обоснованно считают «ключом к репозиции», не уступающую по степени важности устранению всех остальных смещений вместе взятых. Сложность заключается не только в правильной диагностике величины и направленности ротации, но и в манипуляциях по ее ликвидации. Поэтому во время операции важно зафиксировать травмированную голень в аппарате внешней фиксации в клинически правильном положении, т. е. с минимально возможной ротацией. Для этого перед операцией в положении пациента лежа на спине выпрямляют здоровую конечность в коленном суставе. При этом надколенник устанавливают горизонтально, а стопу — под углом 90° к оси голени. В этом положении блок таранной кости, более широкий спереди, плотнее вклинивается в вилку голеностопного сустава, ограничивая боковые отклонения стопы. Далее измеряют угол между внутренней линией стопы и сагиттальной плоскостью, который имеет прямое отношение к торсии голени, и фиксируют травмированную конечность в аппарате в таком же положении (рис. 1).

В моно- и билатеральных аппаратах нет технических возможностей для коррекции ротационных смещений. Аппараты арочного и полуциркулярного типов такую возможность имеют, однако ее реализация сопряжена с рядом сложностей. Наиболее эффективны в этом отношении аппараты циркулярного типа.

Направленность и величину ротационных смещений определяли после устранения остальных видов смещений по расположению сопоставимых выступов и выемок на отломках с помощью разработанного нами способа. Поскольку, во время операции невозможно произвести математические расчеты, пользовались шаблонной системой оценки величины ротационного смещения. С учетом средних значений ширины большеберцовой кости у взрослых (22–30 мм) согласно формуле (1) 1 мм ротационного диастаза будет соответствовать $2,3^\circ$ ротации для наиболее узкой (22–25 мм), 2° для средней (25–28 мм) и $1,7^\circ$ для наиболее широкой (28 мм) ее частей. Погрешность при таких расчетах незначительная (не более 1° – 2°), поэтому ею можно пренебречь.

Всех исследованных больных прооперировали в первые три дня после травмы. Оценивать величину ротационного смещения отломков большеберцовой кости при поступлении мы не считали необходимым, поскольку из всех компонентов оно являлось наиболее изменчивым на скелетном вытяжении, т. е. его параметры менялись практически всегда. С целью его минимизации, как указывалось выше, вытяжение накладывали в клинически идентичном со здоровой голенью углом физиологической торсии. После остеосинтеза и устранения остальных компонентов смещения оценили параметры ротационного смещения: у 21 пациента выявлено наружное, у 20 — внутреннее, а у 8 отсутствовало. Диапазон его значений был в пределах 4° – 16° .

Среди пациентов, которым производили остеосинтез аппаратом Илизарова, у 4 (19 %) ротационный компонент был полностью устранен на скелетном вытяжении (таблица), у 11 (52,4 %) произведена его коррекция во время операции, а у 12 (57,1 %) осуществляли дополнительную в послеоперационном периоде в связи с недостаточно точной во время операции или несвоевременной его диагностикой. В итоге полностью удалось ликвидировать ротационное смещение у 3 (14,3 %) больных, у 10 (47,6 %) констатировано остаточное смещение до 6° , а у 8 (38,1 %) — более 6° .

Статистические показатели коррекции ротационного компонента смещения аппаратом Тейлора не имели существенных отличий от аналогичных данных при использовании аппарата Илизарова.

Устранение ротационного смещения аппаратом Шевцова-Мацукидиса — это простая процедура, занимающая не более 1 мин. Аппарат позволяет осуществить его с максимальной точностью (на деротационной опоре аппарата нанесена градус-

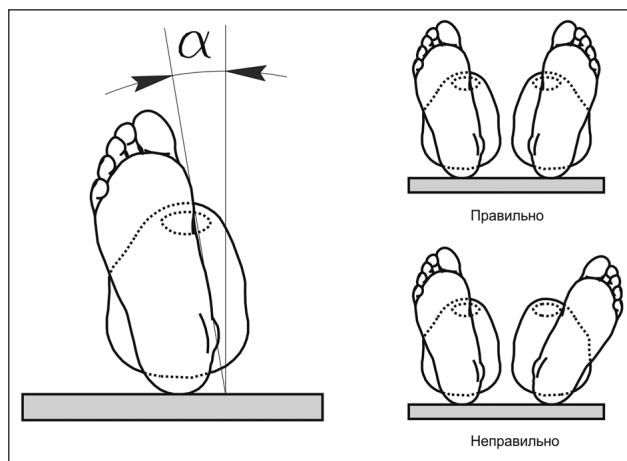


Рис. 1. Клиническое определение ротационного смещения по установке стопы

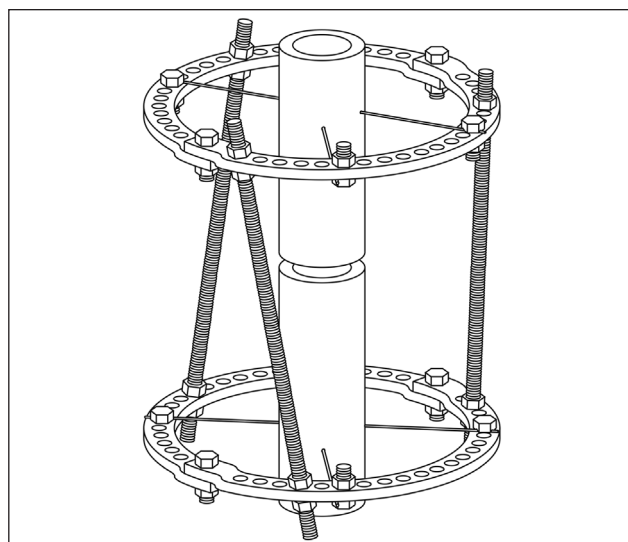


Рис. 2. Компоновка аппарата Илизарова для устранения ротационных смещений

ная шкала), поэтому в 18 (85,7 %) случаях нам удалось устранить ее на операционном столе. Дополнительные манипуляции по более точной адаптации отломков в послеоперационном периоде выполнены только у 3 (14,3 %) больных. При этом анатомическая репозиция достигнута у 14 (66,7 %) пациентов, а у 7 (33,3 %) погрешность составила не более 4° .

Известны три способа устранения ротационных смещений аппаратом Илизарова. Наиболее простой — разворот опор относительно друг друга путем законтрагивания косо установленных между ними резьбовых стержней (рис. 2). Мы им пользовались только во время операции, что занимало 23–28 мин. Однако способ имеет два существенных недостатка: во-первых, устранение ротационных смещений возможно только на величину, кратную угловому расстоянию между двумя смежными отверстиями

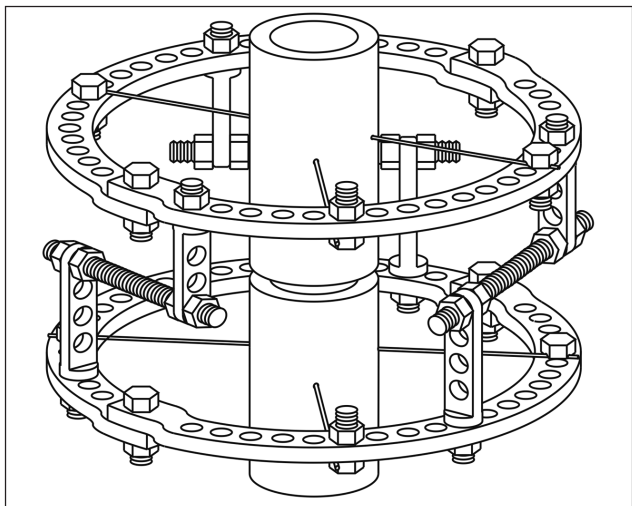


Рис. 3. Компонка аппарата Илизарова для устранения ротационных смещений

кольца, которое составляет 6° – 12° ; во-вторых, в исходном положении такая компоновка нестабильна, поэтому деротацию необходимо проводить одновременно до выпрямления стержней. Используя такой способ, было сложно достичь полного устранения ротационного смещения, его остаточная величина составила 4° – 11° , что соответствует 2–6 мм ротационного диастаза между отломками.

Второй способ — поворот опор путем компрессии или дистракции по стержням, установленным в отверстиях кронштейнов, закрепленных на смежных с переломом опорах (рис. 3). Он обеспечивает достаточно точные перемещения, но компоновка для его реализации сложна в монтаже и недостаточно стабильна. Применяли ее только в послеоперационном периоде. Она была использована у 11 па-

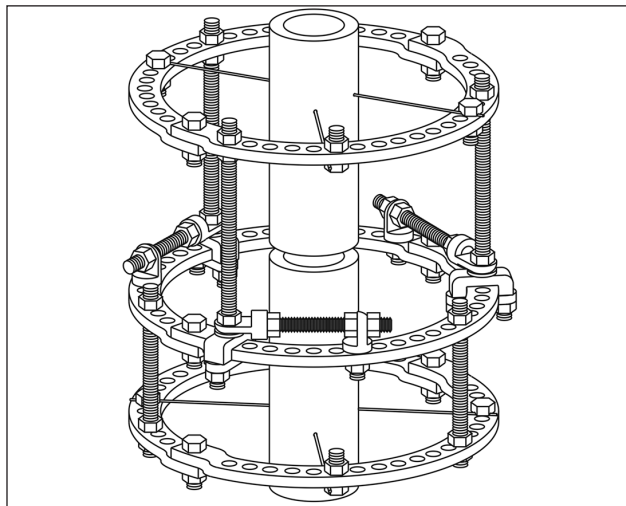


Рис. 5. Компонка аппарата Илизарова для устранения ротационных смещений

циентов. Монтаж компоновки занимал 34–41 мин, а остаточная величина ротационного смещения составила 4° – 8° или до 2–4 мм ротационного диастаза (рис. 4). Однако устранение этого вида смещения чаще сопровождалось появлением других, что связано с ее недостаточной стабильностью.

Третий способ заключается в установке дополнительного холостого кольца в пазах съемных спицежжимов, в которых оно перемещается путем компрессии или дистракции по винтовым тягам (рис. 5). Это наиболее надежный и точный способ деротации, но такая компоновка громоздка, ее монтаж доступен только опытным специалистам. Мы ее применили в двух случаях, в первом это заняло 52 мин, во втором — 78 мин. Этот способ обеспечил наиболее точную и контролируруемую деротацию

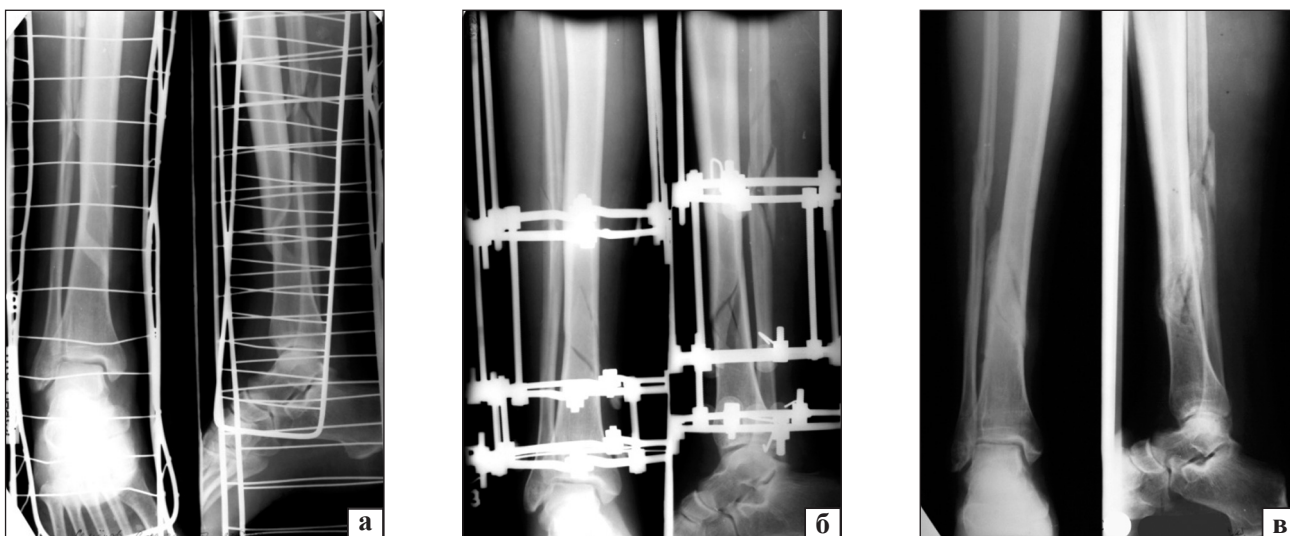

Рис. 4. Рентгенограммы больного С., 36 лет: а) до лечения, б) в процессе фиксации аппаратом Илизарова после попытки устранения ротационного смещения, в) после снятия аппарата (консолидация в положении 10° внутренней ротации)

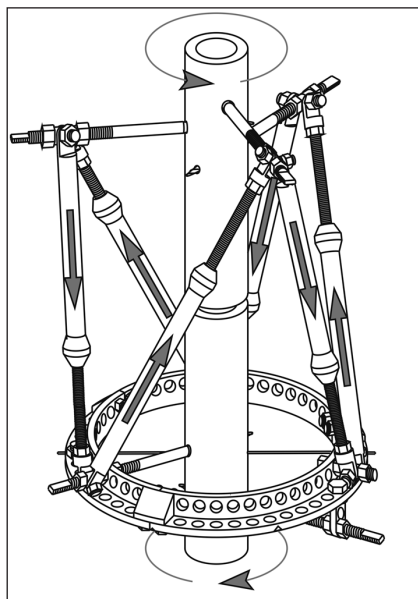


Рис. 6. Схема устранения ротационных смещений аппаратом Нехарод FM

в пределах 4° – 6° погрешности, что равносильно ширине ротационного диастаза 2–3 мм.

В гексаподальных устройствах внешней фиксации деротация достигается поочередной компрессией и дистракцией по шести телескопическим стержням (рис. 6). Однако это возможно только с использованием программного обеспечения. Устранение аппаратами данного типа любых видов смещения предполагает пошаговое осуществление ряда стандартных действий, поэтому время, необходимое для этого, как правило, ограничено. У нас это занимало 41–46 мин. Погрешность составила 5° – 12° или 2–6 мм ротационного диастаза (рис. 7).

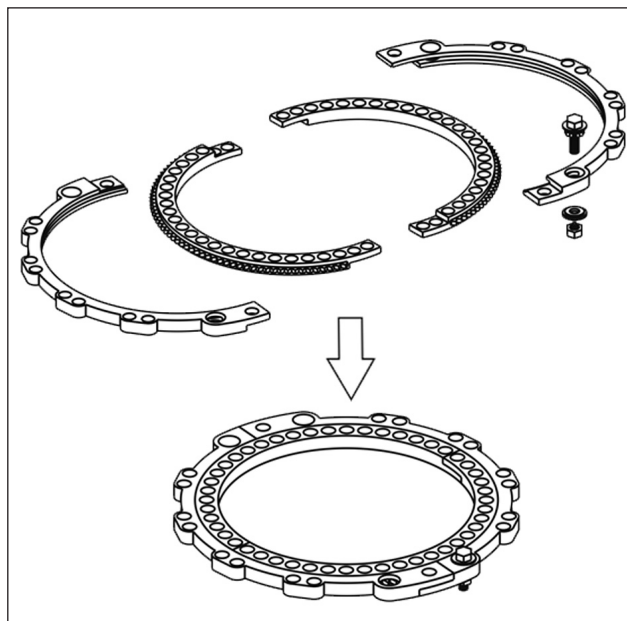


Рис. 8. Деротационная опора аппарата Мацукидиса-Шевцова

Аппарат Мацукидиса-Шевцова (патент РФ № 2357699 С2) содержит специальную деротационную опору (рис. 8), представляющую собой два коаксиально установленных кольца, внутреннее из которых снабжено зубчатым венцом, а в наружном, на плоскости которого нанесена градусная шкала, имеются отверстия для ключа-шестерни. Зубья ключа-шестерни приходят в контакт с зубчатым венцом внутреннего кольца, что обеспечивает его вращение при повороте головки ключа в ту или другую сторону. Деротационная опора является стандартным элементом аппарата, ее сборка занимает 3–4 мин. Устанавливают ее выше или ниже пере-

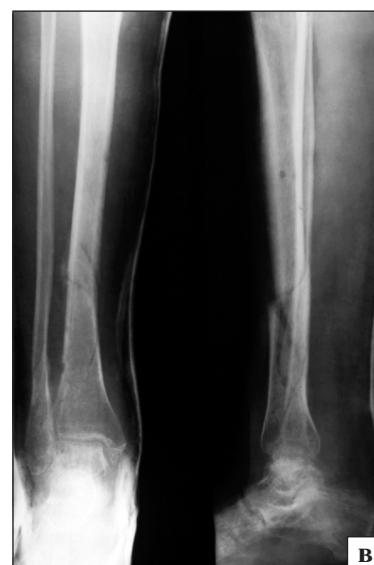
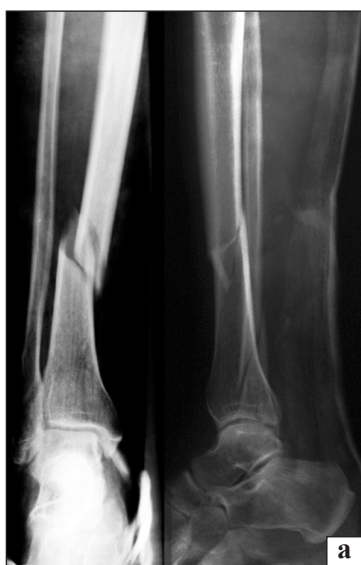

Рис. 7. Рентгенограммы больной С., 49 лет: а) до лечения, б) в процессе фиксации аппаратом Тейлора после попытки устранения ротационного смещения, в) после снятия аппарата (консолидация в положении 9° внутренней ротации)

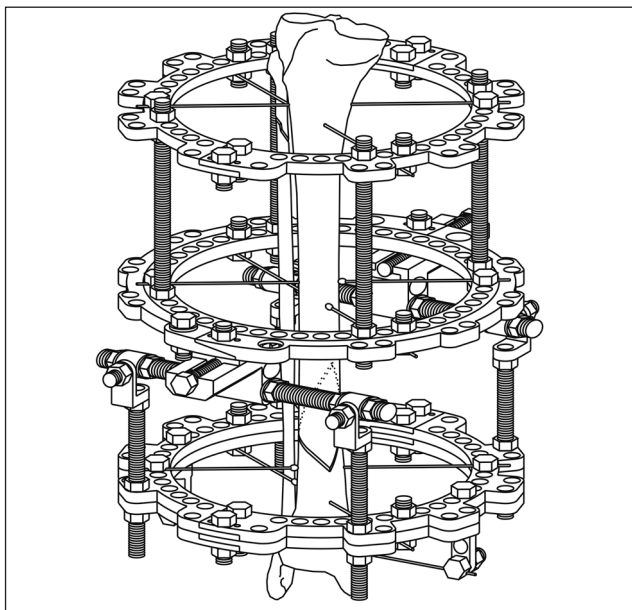


Рис. 9. Аппарат Мацукидиса-Шевцова

лома. При этом внутреннее кольцо, соединенное со второй опорой того отломка, на уровне которого оно располагается, образует базу этого отломка, а наружное кольцо деротационной опоры соединяют с базой второго отломка (рис. 9). Тем самым обеспечивается коаксиальное взаимное вращение двух баз с фиксированными в них отломками. Манипуляции по устранению ротационных смещений данным аппаратом заключаются всего лишь в повороте головки ключа-шестерни в ту или другую сторону, поэтому их продолжительность ни разу не превысила 1 мин, что позволило нам предпринимать повторные попытки для устранения даже минимальных смещений.

В 14 (67 %) случаях была достигнута анатомическая репозиция с нитевидной линией стыка от-

ломков (рис. 10), в 6 — с диастазом не более 1,5 мм и только в одном — 2 мм.

Выводы

Предложенный способ диагностики направленности и величины ротационных смещений при переломах костей голени является объективным и точным.

Полученные результаты свидетельствуют о том, что аппарат Мацукидиса-Шевцова обладает наилучшими деротационными возможностями.

Список литературы

1. Барабаш А. П. Атлас идеального остеосинтеза диафизарных переломов костей голени / А. П. Барабаш, И. А. Норкин, Ю. А. Барабаш. — Саратов: Оформитель, 2009. — 64 с.
2. Беляков А. А. Отдаленные исходы лечения больных с переломами диафиза костей голени / А. А. Беляков // Ортопедия, травматология и протезирование. — 1980. — № 10. — С. 38–41.
3. Волков М. В. Ошибки и осложнения при лечении переломов костей / М. В. Волков, О. Н. Гудушаури, О. А. Ушакова. — М.: Медицина, 1970. — 182 с.
4. Гафаров Х. З. Лечение деформаций стоп у детей / Х. З. Гафаров. — Казань: Татарское кн. изд-во, 1990. — 176 с.
5. Девятков А. А. Чрескостный остеосинтез / А. А. Девятков. — Кишинев: Штиинца, 1990. — 316 с.
6. Классика и новации чрескостного остеосинтеза в ортопедии / [А. Г. Каплунов, А. П. Барабаш, И. А. Норкин и др.]. — Саратов: Новый ветер, 2007. — 312 с.
7. Корж Н. А. Наш опыт лечения длинных костей / Н. А. Корж, А. К. Попсуйшапка, Л. Д. Горидова // Ортопедия, травматология и протезирование. — 1996. — № 3. — С. 35–38.
8. Морозов В. П. Применение компрессионно-дистракционных аппаратов при закрытых переломах голени / В. П. Морозов, А. В. Кузнецов: материалы Всерос. конф., посвящ. 5-летию Гос. науч.-клинич. центра охраны здоровья шахтеров [«Актуальные проблемы здравоохранения Сибири»]. — Ленинск-Кузнецкий, 1998. — С. 107–108.
9. Оганесян О. В. Основы наружной чрескостной фиксации / О. В. Оганесян. — М.: Медицина, 2004. — 432 с.
10. Охотский В. П. Консервативное и оперативное лечение переломов / В. П. Охотский // Вестник хирургии имени

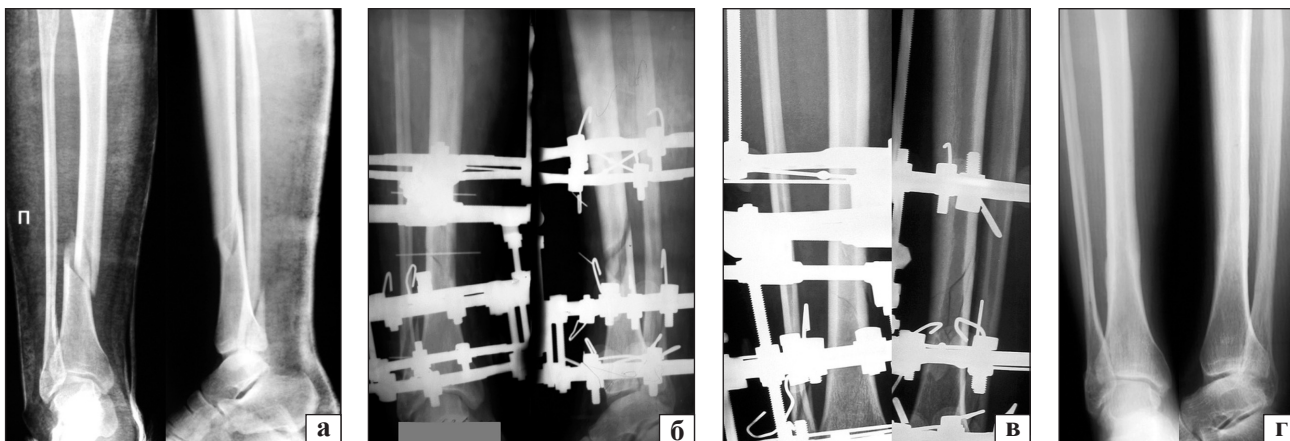


Рис. 10. Рентгенограммы пациента С., 26 лет: а) до операции, б) в процессе остеосинтеза аппаратом Мацукидиса-Шевцова с внутренней (13°) ротацией дистального отломка, в) в процессе остеосинтеза после полного устранения ротационного смещения, г) после снятия аппарата

- И. И. Грекова. — 1985. — № 2. — С. 138–141.
11. Особенности интрамедуллярного остеосинтеза с блокированием при переломах костей голени на различных уровнях / Д. В. Павлов, А. В. Воробьев, А. В. Алейников [и др.]. // Вестник хирургии им. И. И. Грекова. — 2009. — Т. 169, № 4. — С. 53–56.
 12. Прокопьев А. Н. Лечение больных с закрытыми диафизарными переломами костей голени в зависимости от травмы и соматотипа / А. Н. Прокопьев. — М.: Университетская кн., 2008. — 224 с.
 13. Ситник А. А. Методика оценки ротационной погрешности остеосинтеза переломов длинных трубчатых костей нижней конечности / А. А. Ситник, Н. О. Михасевич: мат. VIII съезда травматологов-ортопедов Республики Беларусь. — Минск, 2008. — С. 125–127.
 14. Слободской А. Б. Трехмерное моделирование чрескостного остеосинтеза в комплексном лечении переломов длинных трубчатых костей / А. Б. Слободской, А. Ю. Попов, В. А. Кирсанов: мат. X Рос. национал. конгр. [«Человек и его здоровье»]. — СПб., 2005. — С. 99.
 15. Ткаченко С. С. Остеосинтез / С. С. Ткаченко. — Л.: Медицина, 1987. — 264 с.
 16. Тырцева С. С. Способы диагностики ротационных смещений при винтообразных переломах большеберцовой кости / С. С. Тырцева, А. В. Каминский, М. Сагымбаев: мат. XXXIV областной науч.-практ. конф., посвященной 60-летию образования Курганской области. — Курган, 2002. — С. 40–41.
 17. Ходжаев Р. Р. К вопросу неправильного сращения диафизарных переломов костей голени у детей / Р. Р. Ходжаев, Т. Т. Шадманов // Травматология жэне ортопедия. — 2007. — Т. 1, № 2. — С. 142–144.
 18. Метод Илизарова в лечении диафизарных переломов костей голени / В. И. Хрупкин, А. А. Артемьев, В. В. Попов, А. Н. Ивашкин. — М.: Гэотар-Мед, 2004. — 96 с.
 19. Малоинвазивный внешний одноплоскостной чрескостный остеосинтез переломов длинных костей конечностей / А. А. Дюсупов, А. З. Дюсупов, С. Ж. Мулдагалиев [и др.] // Травматология жэне ортопедия. — 2009. — № 2, спец. вып. — С. 196–200.

DOI: <http://dx.doi.org/10.15674/0030-59872014485-92>

Статья поступила в редакцию 07.07.2014

DIAGNOSTICS OF ROTATIONAL DISPLACEMENTS IN THE SHIN FRACTURES AND A COMPARATIVE ASSESSMENT OF THE POSSIBILITIES OF THREE CIRCULAR DEVICES FOR EXTERNAL FIXATION FOR ELIMINATION OF THEM

I. I. Martel, S. I. Shved, F. A. Matsukatov

The Federal State-Financed Institution Russian Ilizarov Scientific Center for Restorative Traumatology and Orthopaedics of RF Ministry of healthcare. Kurgan