

УДК 616.728.3:616.75]-089.8(045)

Анализ результатов применения различных методов фиксации трансплантата при пластике передней крестообразной связки коленного сустава

М. Л. Головаха¹, В. Орлянский², Р. В. Титарчук³, И. А. Засыпко¹,
О. В. Банит⁴, К. П. Бенедетто⁵

¹ Запорожский государственный медицинский университет. Украина

² Венская частная клиника. Австрия

³ Клиника «Гарвис», Днепропетровск. Украина

⁴ Запорожская областная клиническая больница. Украина

⁵ Landeskrankenhaus, Фельдкирх. Австрия

Restoration of the anterior crucial ligament (ACL) is one of the most frequently operations performing in orthopedic practice. But significant part of unsatisfactory results of treatment remains within 5–25 %. Objective: by analyzing the complications associated with the method of mount the ends of the graft to determine the optimal type of fixation, to study the long-term outcomes after plastic of ACL depending on the type of transplant and its fixation, to distinguish the most commonly used methods for graft fixation, and to analyze complications. Methods: there were assessed results of restoration of ACL in 329 patients (291 male, 196 female) operated for over 5 years ago (from 5 to 12 years). Among them there were no any high-level athletes. Patients were divided into groups according to their age: up to 20 years — 78, from 21 to 30 — 129, from 31 to 40 — 199, and over 40 year — 81 patient. All operations were performed by two experienced surgeons who used only one beam plasty of ACL. Femoral canal was formed from the anteromedial approach. Grafts made of semitendinosus and gracilis muscle tendons were used in 329 patients, and graft made of middle third of the patellar ligament with bone blocks — in 158 ones. Outcomes were assessed based on quantitative and qualitative analysis of complications after surgery, frequency of relapse, as well as according to the scale IKDC. Conclusions: The results of the ACL plasty are not dependent on the type of graft used and the method of its fixation. The most common complications were associated with graft failure relapses of instability — 8.5 %. There was marked a significant percentage of migration interference screws of polylactic acid (3,9 %) which led to their removal. Titanium implants «Endobutton» showed stable results and the lowest rate of complications. Key words: knee joint, anterior crucial ligament, plasty, complications, implant.

Відновлення передньої схрещеної зв'язки (ПСЗ) — одна з найчастіше виконуваних операцій в ортопедичній практиці. Але залишається значною частка незадовільних результатів лікування — від 5 до 25 %. Мета: шляхом аналізу ускладнень, пов'язаних зі способом кріплення кінців трансплантата, визначити найоптимальніший вид їх фіксації. Завдання: вивчити віддалені результати лікування пацієнтів після пластики ПСЗ залежно від типу використаного трансплантата і його фіксації, виділити найчастіше застосовувані способи фіксації трансплантата, проаналізувати ускладнення. Методи: результати відновлення ПСЗ оцінені в 329 пацієнтів (291 чоловік, 196 жінок), прооперованих понад 5 років тому (від 5 до 12 років). Серед них не було спортсменів високого рівня. Хворих розділили на групи за віком: до 20 років — 78 осіб, від 21 до 30 — 129, від 31 до 40 — 199, старші 40 років — 81. Усі операції виконали два досвідчених хірурги, які використовували тільки однопучкову пластику ПСЗ. Стегновий канал формували з антеромедіального доступу. Трансплантати із сухожилля півсухожилкового і тонкого м'язів застосували 329 пацієнтам, трансплантат із середньої третини зв'язки наколінка з кістковими блоками — 158. Результати оцінювали на підставі кількісного та якісного аналізу ускладнень після операції, частоти рецидивів, а також за шкалою IKDC. Висновки: результати автопластики ПСЗ не залежали від виду використаного трансплантата та способу його фіксації. Найчастішими ускладненнями виявилися пов'язані з неспроможністю трансплантата рецидиви нестабільності — 8,5 %. Відмічено значний відсоток міграції інтерферувальних гвинтів із полімолочної кислоти (PLLA) — 3,9 %, що призводило до їх видалення. Титанові імплантати «Endobutton» показали стабільні результати і найнижчий рівень ускладнень. Ключові слова: колінний суглоб, передня схрещена зв'язка, пластика, ускладнення, імплантат.

Ключевые слова: коленный сустав, передняя крестообразная связка, пластика, осложнения, имплантат

Введение

Восстановление передней крестообразной связки (ПКС) — одна из наиболее часто выполняемых операций в ортопедической практике.

Однако сохраняется достаточно высокая частота неудовлетворительных результатов лечения, которая достигает 5–25 % [3, 4, 6, 9, 10, 13].

Исходя из развития пластики ПКС, необходимо отдельно рассматривать выбор трансплантата, способы его фиксации и методику формирования каналов. Эти три составляющие в равной степени важны для успешного проведения хирургического вмешательства.

В представленной работе мы хотели привлечь внимание на большое количество имплантатов для фиксации трансплантата, с помощью которого восстанавливают ПКС. Эволюция этих фиксаторов началась с титановых интерферирующих винтов. Позднее начали применять биоабсорбируемые винты из полимолочной кислоты, которые используют до сих пор. С успехом применяют интерферирующие винты из керамики и композитных материалов. За последние 3–5 лет появилось большое количество новых фиксаторов, что, с одной стороны, связано с технологией двухпучковой пластики ПКС, с другой — со стремлением уменьшить размеры имплантата. В последнее время широко применяют титановые пуговичные фиксаторы (Endobutton, TightRope).

Целью работы было определить типы фиксации трансплантата, которые обеспечивают минимальный уровень осложнений и хорошие результаты лечения пациентов.

Материал и методы

Проанализированы отдаленные результаты восстановления ПКС у 487 пациентов (291 мужчина, 196 женщин), оперированных в сроки более 5 лет назад (от 5 до 12 лет). Распределение по возрасту следующее: до 20 лет — 78 человек, от 21 до 30 — 129, от 31 до 40 — 199, старше 40 — 81. В группе больных не было спортсменов высокого уровня. Все операции выполнены двумя хирургами с большим опытом пластики ПКС. Использовали только однопучковую пластику ПКС. Бедренный канал формировали из антеромедиального доступа.

Трансплантат из сухожилий полусухожильной и нежной мышц (далее сухожильный трансплантат STG) применили у 329 пациентов, из средней трети связки надколенника с костными блоками (далее трансплантат ВТВ) — у 158 больных.

Оценку результатов проводили на основе количественного и качественного анализа осложнений

после операции, частоты рецидивов, а также по шкале IKDC.

Результаты и их обсуждения

Оказалось, что интерферирующий винт из полимолочной кислоты (винт PLLA) использован у 220 пациентов для фиксации трансплантата в бедренной кости (163 трансплантата STG и 57 трансплантатов ВТВ), а в большеберцовой кости установили 231 винт PLLA (198 трансплантатов STG и 33 трансплантата ВТВ). Титановую пластинку «Endobutton» использовали в 201 случае для фиксации к бедренной кости (157 трансплантатов STG и 44 трансплантата ВТВ) (рис. 1). Титановую пуговицу использовали 159 раз для дистальной фиксации трансплантатов к большеберцовой кости (111 трансплантатов STG и 48 трансплантатов ВТВ) (рис. 2). Титановый интерферирующий винт применяли 52 раза в бедренном канале (9 трансплантатов STG и 43 трансплантата ВТВ) и в 91 случае для дистальной фиксации (14 трансплантатов STG и 77 трансплантатов ВТВ) (рис. 3). Единичные случаи (14) «Press-fit» фиксации и применения винтов из гидроксилатапата (6) не позволили сделать о них заключение (табл. 1, 2).

Выполнен анализ сочетания применения дистального и проксимального фиксаторов (табл. 3, 4). Это дало возможность выделить три основные группы пациентов: 1) фиксация трансплантата интерферирующими винтами из полимолочной кислоты (157 трансплантатов STG и 33 трансплан-

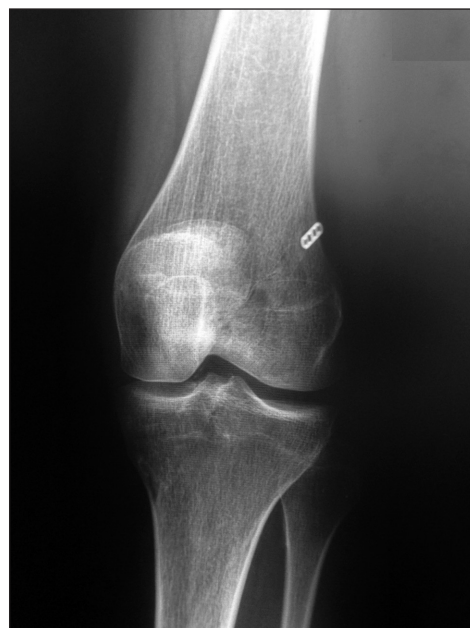

Рис. 1. Фиксация трансплантата STG пластиной «Endobutton» проксимально и интерферирующим винтом PLLA к большеберцовой кости

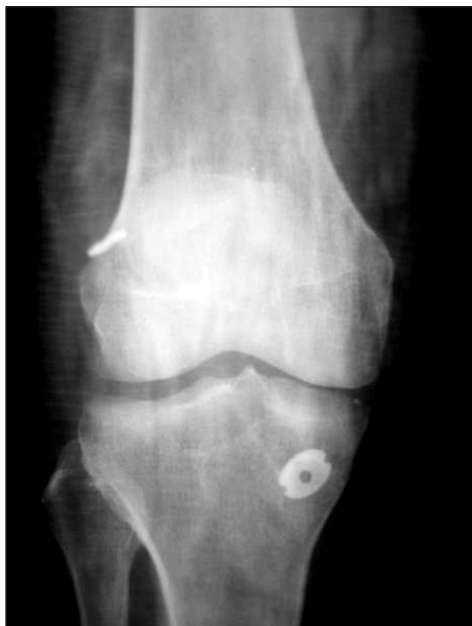

Рис. 2. Фиксация трансплантата STG Пластинкой «Endobutton» проксимально и титановой пуговицей к большеберцовой кости

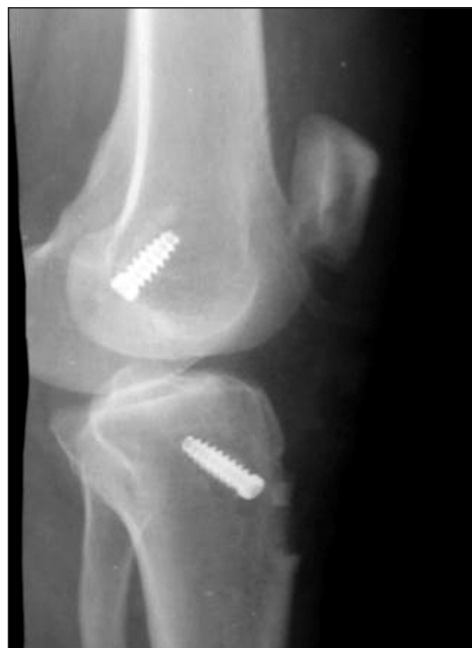

Рис. 3. Фиксация трансплантата БТВ титановыми винтами

тата БТВ), 2) проксимальная фиксация пластинкой «Endobutton», а в большеберцовой кости — интерферирующим винтом PLLA (41 трансплантат STG и 20 трансплантатов БТВ); 3) проксимальная фиксация пластинкой «Endobutton», а в большеберцовой кости — титановой пуговицей (111 трансплантатов STG и 24 трансплантата БТВ). Результаты лечения пациентов оценены по шкале IKDC в зависимости

от использованного трансплантата. Гистограммы распределения пациентов по группам представлены на рис. 4, 5.

Сравнительный анализ представлен в табл. 5. Обнаружено, что результаты практически одинаковые: 74 % больных с трансплантатом STG и 75 % с трансплантатом БТВ относятся к группам А и В. При этом отличных результатов (группа А)

Способы фиксации сухожильного трансплантата (STG)

Таблица 1

В бедренной кости				В большеберцовой кости				Всего
винт PLLA	пластинка «Endobutton»	титановый винт	«Press-fit»	винт PLLA	пуговица титановая	титановый винт	винт из гидроксилапатита	
163	157	9	0	198	111	14	6	329

Способы фиксации трансплантата БТВ

Таблица 2

В бедренной кости				В большеберцовой кости				Всего
винт PLLA	пластинка «Endobutton»	титановый винт	«Press-fit»	винт PLLA	пуговица титановая	титановый винт	винт из гидроксилапатита	
57	44	43	14	33	48	77	0	158

Сочетания проксимального и дистального фиксатора при пластике трансплантатом STG

Таблица 3

Фиксация			
в бедренной кости		в большеберцовой кости	
Винт PLLA	163	Винт PLLA	157
Пластинка «Endobutton»	157	Винт из гидроксилапатита	6
Титановый винт	9	Титановая пуговица	111
		Винт PLLA	41
		Титановый винт	5
		Титановый винт	9
Всего	329	Всего	329

Таблица 4

Сочетания проксимального и дистального фиксатора при пластике трансплантатом ВТВ

Фиксация			
в бедренной кости		в большеберцовой кости	
Винт PLLA	57	Винт PLLA	33
		Титановая пуговица	24
Пластика «Endobutton»	44	Титановая пуговица	24
		Винт PLLA	20
Титановый винт	43	Титановый винт	43
«Press-fit»	14	Титановый винт	14
Всего	158	Всего	158

Таблица 5

Отдаленные результаты лечения пациентов по шкале IKDC

Трансплантат	Группа пациентов							
	А		В		С		D	
	абс. число	%	абс. число	%	абс. число	%	абс. число	%
STG	81	24,6	162	49,3	58	17,6	28	8,5
ВТВ	48	30,4	71	44,9	28	17,7	11	7,0

Таблица 6

Осложнения после аутопластики ПКС

Вид трансплантата	Инфекция		Тромбоз глубоких вен		Синовит реактивный		Миграция фиксаторов		«Циклопс»		Рецидив нестабильности		Всего	
	абс.	%	абс.	%	абс.	%	абс.	%	абс.	%	абс.	%	абс.	%
STG (329)	2	0,6	0	0	12	3,6	7	2,1	5	1,5	28	8,5	54	16,3
ВТВ (158)	1	0,6	1	0,6	8	5,1	2	1,2	1	0,6	11	7,0	24	15,1

достоверно на 5 % больше среди больных с трансплантатом ВТВ ($P < 0,01$).

Сроки оценки результата лечения представлены на рис. 6.

Единственным существенным отличием между изучаемыми трансплантатами была частота случаев боли в месте забора. При применении трансплантата ВТВ у 158 пациентов, в 21 (13,3 %) случае была проходящая боль в зоне его забора. При использовании трансплантатов STG среди 329 пациентов отмечены 3 (0,9 %) случая проходящей боли.

Основные осложнения в зависимости от вида трансплантата представлены в табл. 6. Анализ осложнений показал, что наибольший удельный вес составили случаи рецидива нестабильности — от

7,0 до 8,5 %. Несколько реже в послеоперационном периоде отмечен синовит — от 3,6 до 5,1 %. Встречались случаи миграции фиксаторов и «циклопс». Такие осложнения, как развитие тромбоза глубоких вен и инфекции, были единичные. Удельный вес осложнений значительно не зависел от вида примененного ауто трансплантата.

При анализе осложнений обратили внимание, что миграция фиксаторов касалась только биоабсорбирующихся имплантатов. Поэтому была проведена группировка по видам имплантатов и оценены осложнения в зависимости от типа фиксатора.

При фиксации трансплантатов винтом PLLA в бедренной кости из 220 винтов (163 трансплантата STG и 57 трансплантатов ВТВ) в двух случаях

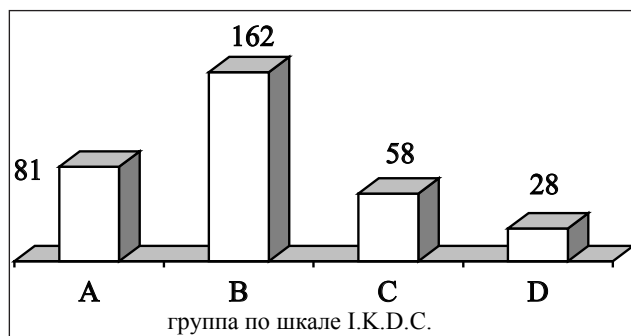


Рис. 4. Диаграмма. Отдаленные результаты аутопластики ПКС трансплантатом STG у 329 пациентов по шкале IKDC

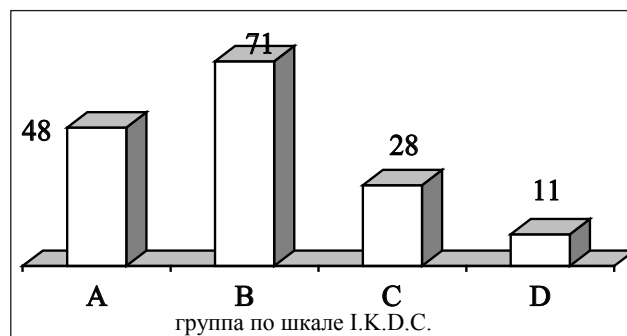


Рис. 5. Диаграмма. Отдаленные результаты аутопластики ПКС трансплантатом ВТВ у 158 пациентов по шкале IKDC

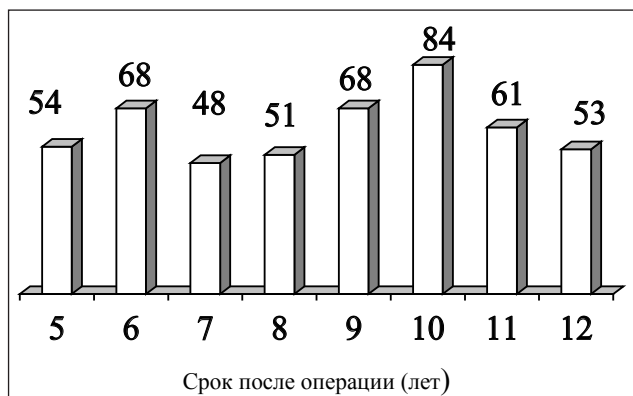

Рис. 6. Диаграмма распределения пациентов в зависимости от сроков оценки результатов лечения

ях отмечена миграция винта, сопровождавшаяся синовитом, что составило 0,9 %. Были выполнены артроскопии с удалением винта и локальной синовэктомией. Повторные операции проведены в сроки 7 и 9 мес. после первичной, отмечено стабильное состояние трансплантата.

При фиксации винтом PLLA в большеберцовой кости из 231 винта (198 трансплантатов STG и 33 трансплантата ВТВ) в 9 случаях наблюдали миграцию фиксатора с воспалительным процессом в мягких тканях, что составило 3,9 %. Во всех случаях после пластики ПКС прошло от 8 до 18 мес.

Из 6 винтов из гидроксилатапата 1 был удален вследствие воспалительной реакции. Таким образом, всего были удалены 12 биоабсорбирующихся винта.

При фиксации пластинкой «Endobutton» в бедренной кости из 201 фиксатора (157 трансплантатов STG и 44 трансплантата ВТВ) ни один не удаляли.

При фиксации титановой пуговицей в большеберцовой кости из 112 фиксаторов ни один не удаляли.

Число и характер повторных операций представлен в табл. 7.

Повторные операции проводили в случаях развития инфекции (3 артроскопии), формирования «циклопса» (9 случаев), миграции винтов в бедренной кости (2 случая) и в 6 случаях реактивного

Таблица 7

Повторные хирургические вмешательства у 487 пациентов, которым была проведена аутопластика ПКС

Артроскопический дебридмент	Повторная пластика ПКС	Удаление биоабсорбирующихся интерферирующих винтов
18	27	12

синовита, не поддававшегося консервативному лечению. Из 39 случаев рецидива нестабильности у 27 больных проведена ревизионная пластика ПКС.

Анализ отдаленных результатов пластики ПКС показал, что больных, отнесенных к группе А по шкале IKDC, среди обследованных пациентов несколько больше — от 24 до 30 %, чем по данным литературы — от 15 до 20 % [6, 9, 12]. Это, на наш взгляд, связано с тем, что среди группы исследования были пациенты с различными сроками оценки результата — от 5 до 12 лет (рис. 6). Опубликованные данные с анализом отдаленных результатов дают информацию о сроках 10 и более лет [1–4, 6, 10].

Общий уровень и характер осложнений после аутопластики ПКС в группе исследования не отличается от представленных другими исследователями [1, 3, 6–9, 13].

Обращает на себя внимание достаточно высокий удельный вес (3,9 %) миграции биоабсорбирующихся винтов из полимолочной кислоты (винт PLLA) в области канала в большеберцовой кости. Это осложнение, удельный вес которого доходит до 5 %, описано в научных публикациях [5, 10, 11] и не является причиной рецидива нестабильности ПКС. Среди наших 12 пациентов, которым удаляли биоабсорбирующиеся винты, только в одном случае возник рецидив передней нестабильности. Несостоятельность трансплантата возникла через 4 года после операции, а винт был удален намного раньше — через 12 мес. после пластики ПКС. Следовательно, связи между миграцией биоабсорбирующихся винтов, сопровождаемой воспалительной реакцией

Частота рецидивов передней нестабильности у пациентов после пластики ПКС в зависимости от использованных видов фиксации аутотрансплантата

Таблица 8

Вид фиксации трансплантата	Количество		Удельный вес рецидивов, %
	пациентов	рецидивов	
Интерферирующими винтами из полимолочной кислоты (157 трансплантатов STG и 33 трансплантата ВТВ)	190	17	8,95
Проксимальная, пластинкой «Endobutton», в большеберцовой кости — интерферирующим винтом PLLA (41 трансплантат STG и 20 трансплантатов ВТВ)	61	5	8,20
Проксимальная, пластинкой «Endobutton», в большеберцовой кости — титановой пуговицей (111 трансплантатов STG и 24 трансплантата ВТВ)	134	11	8,21
Всего	385	34	8,58

мягких тканей, с повреждением трансплантата ПКС не отмечено.

Хорошие результаты показала методика фиксации трансплантата пластинками «Endobutton» и титановыми пуговицами. Ни в одном случае не возникло необходимости в удалении фиксаторов.

Однако появился вопрос, зависели ли отдаленные результаты аутопластики ПКС от способа фиксации концов трансплантата. В этой связи был проведен сравнительный анализ рецидивов нестабильности в зависимости от типа фиксатора. Выделены три группы пациентов: 1) фиксация трансплантата интерферирующими винтами из полимолочной кислоты (157 трансплантатов STG и 33 трансплантата ВТВ), 2) проксимальная фиксация пластинкой «Endobutton», а в большеберцовой кости — интерферирующим винтом PLLA (41 трансплантат STG и 20 трансплантатов ВТВ), 3) проксимальная фиксация пластинкой «Endobutton», а в большеберцовой кости — титановой пуговицей (111 трансплантатов STG и 24 трансплантата ВТВ).

Результаты анализа рецидивов нестабильности представлены в табл. 8. Процент рецидивов в этих группах был 8,95, 8,20 и 8,21 % соответственно, среднее значение составило 8,58 %. Статистически значимых различий в уровне осложнений не обнаружено ($P < 0,05$). Полученные данные свидетельствуют о том, что удельный вес рецидивов у наших пациентов после аутопластики ПКС не зависел от вида фиксации проксимального и дистального концов трансплантата.

Основными техническими требованиями к восстановлению ПКС, по нашему мнению, являются правильные точки сверления каналов, достаточный диаметр и механическая прочность трансплантата и высокая стабильность его фиксации.

В представленной работе рассмотрены осложнения, зависящие от имплантата, с помощью которого выполняли фиксацию ауто трансплантата ПКС. Результаты свидетельствуют о том, что минимальный уровень осложнений наблюдался при использовании титановых пластин и пуговиц типа «Endobutton».

Выводы

Результаты аутопластики ПКС у обследованных больных не зависели от вида использованного трансплантата, а также от способа его фиксации.

Наиболее часто встречающимся осложнением были рецидивы нестабильности, связанные с несостоятельностью трансплантата, уровень которых в нашей работе достигал 8,5 %.

Зафиксирован высокий удельный вес миграции интерферирующих винтов из полимолочной кис-

лоты (PLLA) — 3,9 %, что приводило к необходимости их удаления.

Титановые имплантаты дизайна «Endobutton» показали стабильные результаты и наиболее низкий уровень осложнений.

Список литературы

1. Болховитін П. В. Відновлення хрестоподібних зв'язок у системі хірургічного лікування нестабільності колінного суглоба: дис. ... канд. мед. наук: 14.01.21 / П. В. Болховитін. — Харків, 2005. — 216 с.
2. Бородай О. Л. Артроскопічна техніка двопучкової реконструкції передньої хрестоподібної зв'язки / О. Л. Бородай, К. М. Погрібний, Ю. В. Клапчук // Вісник ортопедії, травматології та протезування. — 2011. — № 4. — С. 35–40.
3. Причини розвитку рецидиву передньо-медіальної нестабільності колінного суглоба / С. С. Страфун, Р. О. Сергієнко, О. С. Страфун [та ін.] // Вісник ортопедії, травматології та протезування. — 2010. — № 3. — С. 14–20.
4. Прогнозування результатів лікування хворих з передньо-медіальною нестабільністю колінного суглоба / С. С. Страфун, Р. О. Сергієнко, О. С. Страфун [та ін.] // Ортопедия, травматология и протезирование. — 2012. — № 2. — С. 64–67, <http://dx.doi.org/10.15674/0030-59872012264-67>.
5. Biomechanical analysis of stacked bioabsorbable screws in revision ACL reconstruction (SS-02) / L. LeClerc, H. Baydoun, L. Guan [et al.] // Arthroscopy. — 2013. — Vol. 29(6), suppl. — P. e1–e2, doi: <http://dx.doi.org/10.1016/j.arthro.2013.03.009>.
6. Crawford S. N. Long-term failure of anterior cruciate ligament reconstruction / S. N. Crawford, B. R. Waterman, J. H. Lubowitz // Arthroscopy. — 2013. — Vol. 29(9). — P. 1566–1571, doi: 10.1016/j.arthro.2013.04.014.
7. Deep vein thrombosis after arthroscopic anterior cruciate ligament reconstruction: a prospective cohort study of 100 patients / M. C. Struijk-Mulder, H. B. Ettema, C. C. Verheyen, H. R. Buller // Arthroscopy. — 2013. — Vol. 29(7). — P. 1211–1216, doi: 10.1016/j.arthro.2013.04.015.
8. Incidence of post-operative ACL infections, graft choice makes a difference (SS-14) / G. Maletis, M. Inacio, S. Reynolds [et al.] // Arthroscopy. — 2013. — Vol. 29(6), suppl. — P. e7, doi: <http://dx.doi.org/10.1016/j.arthro.2013.03.021>.
9. Migration of «bioabsorbable» screws in ACL repair. How much do we know? A systematic review / H. Pereira, V. M. Corrello, J. Silva-Correia [et al.] // Knee Surg. Sports Traumatol. Arthrosc. — 2013. — Vol. 21(4). — P. 986–994, doi: 10.1007/s00167-013-2414-2.
10. Ramsingh V. Pre-tibial reaction to biointerference screw in anterior cruciate ligament reconstruction / V. Ramsingh, N. Prasad, M. Lewis // Knee. — 2014. — Vol. 21(1). — P. 91–94, doi: 10.1016/j.knee.2013.07.011.
11. Return to play following ACL injury in professional soccer players in the United Kingdom — a comparison of media prediction, public perception and actual findings / J. Neil, R. Saqib, H. Tucker [et al.] // Arthroscopy. — 2013. — Vol. 29(10), suppl. — P. e111, doi: <http://dx.doi.org/10.1016/j.arthro.2013.07.131>.
12. Siebold R. Anterior cruciate ligament reconstruction / R. Siebold, D. Dejour, S. Zaffagnini. — ESKA–Springer, 2014. — 505 p.
13. The influence of hamstring autograft size on patient-reported outcomes and risk of revision after anterior cruciate ligament reconstruction: a multicenter orthopaedic outcomes network (MOON) cohort study / M. W. Mariscalco, D. C. Flanigan, J. Mitchell [et al.] // Arthroscopy. — 2013. — Vol. 29(12). — P. 1948–1953, doi: <http://dx.doi.org/10.1016/j.arthro.2013.08.025>.

ANALYSIS OF THE OUTCOMES OF DIFFERENT METHODS FOR GRAFT FIXATION AT THE PLASTY OF THE ANTERIOR CRUCIATE LIGAMENT

M. L. Golovakha ¹, W. Orljanski ², R. V. Tytarchuk ³, I. A. Zasytko ¹, O. V. Banit ⁴, K. P. Benedetto ⁵

¹ Zaporizhzhia State Medical University. Ukraine

² Vienna private clinic. Austria

³ Clinic «Garvis», Dnepropetrovsk. Ukraine

⁴ Zaporizhzhia Regional Clinical Hospital. Ukraine

⁵ Landeskrankenhaus, Feldkirch. Austria

ДО УВАГИ СПЕЦІАЛІСТІВ

ДУ «Інститут патології хребта та суглобів ім. проф. М. І. Ситенка НАМН України» проводить післядипломну підготовку лікарів-спеціалістів, у тому числі іноземних громадян, у клінічній ординатурі та у формі стажування за спеціальністю «Ортопедія і травматологія», на курсах інформації та стажування з актуальних питань ортопедії та травматології (ліцензія Міністерства освіти і науки України АЕ № 285527 від 27.11.2013)

Курси інформації та стажування для лікарів ортопедів-травматологів

№	Назва	Керівник
1.	Хірургічні та консервативні методи лікування хворих з патологією великих суглобів	Проф. Філіпенко В. А.
2.	Ендопротезування великих суглобів	Проф. Філіпенко В. А.
3.	Хірургічні та консервативні методи лікування дітей з ортопедичною патологією	Д.м.н. Хмизов С. О.
4.	Хірургічні та консервативні методи лікування хворих зі сколіотичними деформаціями хребта	Д.м.н. Мезенцев А. О.
5.	Хірургічні та консервативні методи лікування хворих з патологією хребта	Проф. Радченко В. О.
6.	Мануальна терапія в комплексному лікуванні хворих з патологією хребта	Проф. Радченко В. О.
7.	Малоінвазивна та інструментальна хірургія хребта	Проф. Радченко В. О.
8.	Хірургічні та консервативні методи лікування травматичних ушкоджень кістково-м'язової системи	Проф. Корж М. О.
9.	Реконструктивно-відновна хірургія опорно-рухової системи в разі наслідків травм та ортопедичних захворювань	Проф. Корж М. О.
10.	Лабораторні методи дослідження в ортопедії та травматології (клініко-діагностичні, біохімічні, морфологічні, імунологічні)	Проф. Дедух Н. В. К.б.н. Леонтьєва Ф. С.
11.	Немедикаментозні методи лікування в ортопедії та травматології	Проф. Маколінець В. І.
12.	Лікувально-профілактичне експрес-ортезування та експрес-протезування опорно-рухової системи	Диннік О. А. Тимченко І. Б.
13.	Артроскопічна діагностика і лікування патології великих суглобів	К.м.н. Болховітін П. В.
14.	Хірургічні та консервативні методи лікування дітей з патологією кульшового суглоба	Д.м.н. Корольков О. І.
15.	Постізометрична релаксація та масаж в ортопедії і травматології	К.м.н. Стауде В. А.
16.	Ультразвукове дослідження опорно-рухової системи в дорослих і дітей	К.м.н. Котульський І. В.
17.	Регіональна анестезія в ортопедії і травматології з використанням ультразвукових методів візуалізації	К.м.н. Лізогуб М. В.

Телефон для довідок: (057) 704-14-78