

УДК 616.717/.718-001.5-089.22(045)

Лечение оскольчатых переломов длинных костей конечностей аппаратами внешней фиксации

В. А. Литвишко

КУ «Чугуевская центральная районная больница им. М. И. Кононенко». Украина

Comminuted fractures consist 35 % out of all diaphyseal fractures and require special consideration. Objective: to determine the features treatment of comminuted diaphyseal fractures of extremities and evaluate the results. Methods: we treated 63 patients — 65 comminuted diaphyseal fractures of the limbs types B and C by AO classification (7 humerus, femur 18, tibia 35, forearm 3). The length of the zone of damage was 12–20 % of the general bone length in 26 cases, 21–30 % — in 23, 30 % or more — in 16. To fix fractures rod apparatus used. The main thought axial relationships restoration, allowing the residual offset the width $\frac{1}{2}$ – $\frac{2}{3}$ in diameter. A few days later began loading dose and gradually drove him to complete within 2–2.5 months. Results: rod device fixation of the femur was from 100 to 236 days, shoulder — from 64 to 126, lower leg bones — from 116 to 278, forearm — from 102 to 158 in 4 (6.1 %) patients with comminuted zone bone destruction of more than 30 % of its length nonunion fragments found after 4 months. They underwent autographing keeping in the place the same fixation device, then union reached. All patients fractures healed with the formation of periosteal bone regenerate. A significant limitation of function of the knee or ankle joints were in 4 (6.1 %) patients, when fracture zone extended toward metaepiphyses. Conclusions: in a case of comminuted diaphyseal fractures of limbs length zone of injury may affect the duration of healing. When it exceeds 30 % of the length of the segment and extends to metaepiphyses, increases the likelihood for nonunion at diaphyseal level. Sparing of periosteal tissue provides the conditions for the formation of periosteal regenerate, which covers the area of damage. Key words: comminuted fractures, diaphyseal fractures, long bones of the limbs, length of injury zone of injury, rod device, periosteal regenerate.

Серед усіх діафізарних переломів осколкові становлять 35 % і потребують окремого розгляду. Мета: встановити особливості лікування осколкових діафізарних переломів кісток кінцівок і оцінити отримані результати. Методи: проліковано 63 пацієнти — 65 осколкових переломів діафізів кісток кінцівок типів B і C за класифікацією АО (плечової кістки 7, стегнової 18, кісток гомілки 35, передпліччя 3). Протяжність зони ушкодження становила 12–20 % від загальної довжини кістки у 26 випадках, 21–30 % — у 23, 30 % і більше — в 16. Для фіксації переломів використано стрижневі апарати. Головним вважали відновлення осьових взаємовідношень відламків, допускаючи залишкові зміщення по ширині на $\frac{1}{2}$ – $\frac{2}{3}$ діаметра. Через кілька днів починали дозоване навантаження та поступово доводили його до повного протягом 2–2,5 міс. Результати: відламки стегнової кістки фіксували стрижневим апаратом від 100 до 236 днів, плечової — від 64 до 126, кісток гомілки — від 116 до 278, передпліччя — від 102 до 158. У 4 (6,1 %) пацієнтів із зоною осколкових руйнувань кістки понад 30 % її довжини виявлено незрощення відламків через 4 міс. Їм виконано кісткову автопластику зі збереженням фіксації фрагментів тим самим апаратом, після чого досягнуто зрощення. У всіх хворих переломи зажили з утворенням періостального кісткового регенерату. Істотне обмеження функції колінного або над'яtkово-гомілкового суглобів було в 4 (6,1 %) хворих, коли зона перелому поширювалася на метаепіфіз. Висновки: у разі осколкових діафізарних переломів кісток кінцівок протяжність зони ушкодження може впливати на тривалість загоєння. Коли вона перевищує 30 % довжини сегмента і поширюється на метаепіфіз, збільшується ймовірність незрощення на діафізарному рівні. Збереження періостальних тканин забезпечує умови для утворення періостального регенерату, що перекриває зону ушкодження. Ключові слова: осколкові переломи, діафізарні переломи, довгі кістки кінцівок, протяжність зони ушкодження, стрижневий апарат, періостальний регенерат.

Ключевые слова: оскольчатые диафізарные переломы, длинные кости конечностей, протяженность зоны повреждения, стержневой аппарат, периостальный регенерат

Введение

В отличие от простых одноплоскостных, оскольчатые и многооскольчатые диафизарные переломы всегда усложняют выбор способа вправления и фиксации отломков костей. Публикации по данной теме немногочисленны и различаются в подходах к лечению. Одни авторы отдают предпочтение закрытому вправлению отломков и внеочаговой фиксации [1, 2], другие активно используют открытое их сопоставление и погружной остеосинтез [3]. Наш клинический опыт показывает, что оскольчатые переломы составляют 35 % среди всех диафизарных переломов [4] и требуют отдельного рассмотрения.

Цель исследования: установить особенности течения процесса сращения отломков при лечении оскольчатых диафизарных переломов длинных костей аппаратами внешней фиксации (АВФ) и определить особенности лечебной тактики в зависимости от протяженности разрушения кости.

Материал и методы

Протокол исследования одобрен комитетом по биоэтике ГУ «ИППС им. проф. М. И. Ситенко НАМН» (№ 109 от 29.10.2012). Изучен клинический материал за 2006–2016 гг. травматологического отделения Чугуевской районной больницы. За этот период пролечено 63 пострадавших (65 сегментов). По локализации перелома они распределялись следующим образом: бедренная кость — 18, берцовые — 37, плечевая кость — 7, предплечья — 3. У двух пациентов был перелом костей обеих голеней, еще у трех перелом конечности сочетались с переломом таза, грудной клетки.

Открытые переломы были у 14 (22 %) больных. Согласно классификации Gustilo и Anderson [5] среди них выделены: 6 пациентов с открытыми переломами I степени (величина раны до 1 см), 3 — II степени (величина раны более 1 см, получена от перфорации отломком изнутри), 5 — IIIВ (величина раны более 1 см, отслоение мягких тканей от кости в пределах 1–8 см). Следует обратить внимание еще на одно обстоятельство: у 8 больных зона оскольчатого разрушения кости с диафизарной части распространялась на дистальный метаэпифиз.

В популярной сегодня классификации АО/ASIF эти переломы обозначаются буквами В (клиновидные переломы с выколом треугольной формы) и С (спиральные растрескивающиеся или фрагментарные). Классификация основана на признаке формы и плоскостей перелома и их локали-

зации. Анализ собственного материала проведен на основе классификации АО, но с учетом таких важных критериев, как протяженность зоны оскольчатого разрушения и величина смещения основных отломков по ширине и длине. Протяженность оскольчатого перелома оценивали в относительных единицах к общей длине кости. Величину смещения отломков по ширине и длине рассматривали как косвенный признак, характеризующий протяженность разрыва надкостницы с мышцами и их отслоения от кости. Это важно для прогнозирования течения процесса сращения отломков. Изучая клинический материал, мы выделили группы больных с примерно однотипным характером плоскостей излома и их протяженностью:

– I — переломы с образованием одного «свободного» отломка клиновидной формы, который по протяженности был не более 20 % длины сегмента, локализовался исключительно в диафизарной части и соответствовал типу В1 по классификации АО (26 больных) (рис. 1, а). Это были преимущественно переломы бедренной кости и костей голени, которые возникли от прямого удара и сопровождалась смещением основных отломков на полный поперечник и по длине. За счет относительно небольшой протяженности плоскостей излома и разрыва параоссальных мягких тканей отломки либо оказывались фиксированными в положении смещения, которое невозможно было устранить приемами закрытой репозиции, либо легко перемещались друг относительно друга по ширине при напряжении мышц, когда их фиксировали вытяжением;

– II — переломы с образованием одного «свободного» фрагмента клиновидно-спиральной формы, который по протяженности составил 21–30 % от общей длины сегмента и, как правило, захватывал часть диафиза с переходом на метафиз (23 пациента) (рис. 1, б). При такой плоскости переломов смещение по ширине у них не превышало поперечный размер кости. Они чаще локализовались в нижней половине плечевой и бедренной костей, открытых среди них не было. Этот вариант перелома возникал от действия ротационной нагрузки и имел более длинную спиралевидную форму. Можно предположить, что несмотря на многооскольчатый характер, окружающие мягкие ткани повреждаются в меньшей степени, чем при оскольчатых переломах с небольшой протяженностью, где смещение отломков по ширине и длине более выражено;

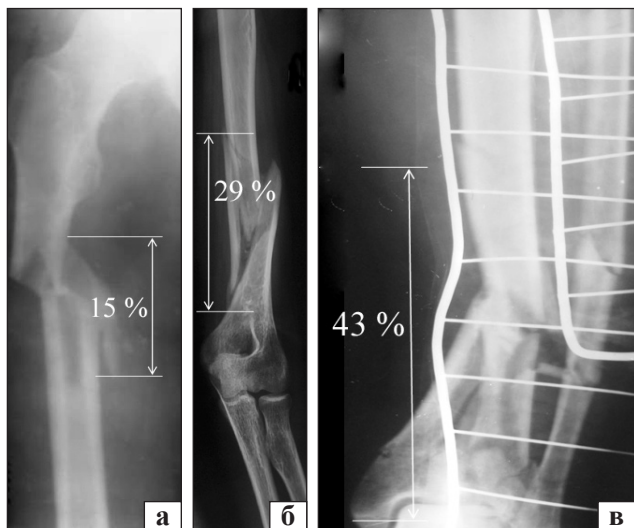


Рис. 1. Рентгенограммы бедренной (I группа) (а), плечевой кости (II группа) (б) и костей голени (III группа) (в) оскольчатыми переломами и различной протяженностью зоны разрушения сегмента

– III — многооскольчатые переломы с большой протяженностью свыше 30 % длины сегмента, которые возникали вследствие прямой травмы (16 больных) и сопровождалась сдвигом основных отломков на полный поперечник, смещением по длине и в бок одного или нескольких свободных отломков (рис. 1, в). В этой группе было 8 пострадавших, у которых зона разрушения кости распространялась на эпиметафиз, при этом у 3 из них с нарушением формы суставной поверхности.

Выбирая способ сопоставления и фиксации отломков, мы основывались на принципе, сформулированном профессором М. И. Ситенко в докладе «Основные принципы консервативного и оперативного лечения переломов» на IV Всеукраинском съезде хирургов в Харькове в 1930 году: «... дело в том, что процесс сращения при переломах происходит главным образом за счет мозоли, исходящей от периоста, поэтому для процесса сращения большее значение имеют форма разрыва периоста, характер и степень его отслоения, чем точное соприкосновение отломков» [6]. Наш опыт лечения переломов показывает, что сохранение целостности отслоенных участков надкостнично-мышечного футляра от отломков, а также фибрин-кровяного сгустка, который находится в поднадкостничной зоне и заполняет околоотломковое пространство, является главным условием для образования трабекулярной мозоли [7]. Любое открытое сопоставление всех имеющихся отломков неизбежно сопровождается разруше-

нием оставшихся жизненно важных мостиков, оставляя взамен хирургу и пациенту удовлетворенность от восстановленной формы кости.

Распределение пострадавших по способам вправления отломков и их фиксации представлено в табл. 1.

При оскольчатых переломах бедренной кости чаще всего лечение начинали с помощью скелетного вытяжения за мышелки. Это позволяло оценить возможность закрытой репозиции отломков под действием тракции. Мы применяем классическую систему вытяжения, описанную Н. П. Новаченко и Ф. Е. Эльяшберг [8], с использованием усовершенствованных ортопедических подушек из пенополиуретана. Во всех случаях через 3–5 дней удавалось достичь удовлетворительного положения отломков, после чего в операционной или предоперационной под спинальной анестезией проводили остеосинтез АВФ по описанной ранее методике [9]. Остеосинтез отломков бедренной кости в ургентном порядке выполняли при открытых переломах или множественных повреждениях, когда пациенту необходимо было проводить другие манипуляции, предусматривающие его перемещение. В случае переломов бедренной кости, которые распространялись на дистальный эпиметафиз, когда форма суставной поверхности не была нарушена, дистальные стержни проводили через плоскость излома и голень аппаратом не фиксировали.

При оскольчатых переломах костей голени I группы (бампер-переломы) в отличие от бедренной кости чаще использовали одномоментное вправление отломков, применяя традиционную схему построения конструкции стержневого аппарата [9]. У 3 больных перелом распространялся на дистальный отдел большеберцовой кости с нарушением формы ее суставной поверхности. Поэтому у них применили модульный АВФ с креплением стопы в режиме тракции, пока не наступило сращение дистальных отломков между собой. Затем аппарат перемонтировали так, чтобы включить функцию голеностопного сустава. Подобная тактика использована и при переломах предплечья с разрушением дистального конца лучевой кости у 2 больных.

После травм плечевой кости АВФ применяли либо при открытых (огнестрельных), либо при двойном переломе и в случае, когда положением свисания не устранялась угловая деформация сегмента.

Расположение отломков считали удовлетворительным, если сохранялась правильная ось

Таблица 1

Распределение больных по способу вправления и фиксации отломков костей

| Сегмент | Способ вправления отломков и их фиксация | Количество переломов | |
|------------|--|----------------------|-----|
| | | абс. | % |
| Бедро | Тракция сегмента на системе постоянного скелетного вытяжения в течение 3–10 дней с последующим соединением отломков АВФ на системе вытяжения | 14 | 22 |
| | Одномоментная тракция сегмента с последующей фиксацией отломков АВФ под общим обезболиванием с миорелаксацией | 2 | 3 |
| | Открытое вправление отломков и фиксация их АВФ | 2 | 3 |
| Голень | Тракция сегмента на системе постоянного скелетного вытяжения в течение 5–12 дней с последующим соединением отломков АВФ на системе вытяжения | 15 | 23 |
| | Одномоментная тракция сегмента с последующей фиксацией отломков АВФ под общим обезболиванием с миорелаксацией | 13 | 20 |
| | Открытое вправление отломков и фиксация их АВФ | 9 | 14 |
| Плечо | Одномоментное закрытое вправление отломков и фиксация их АВФ | 7 | 4 |
| Предплечье | Первичная обработка ран с открытым вправлением отломков в месте наибольшего смещения и фиксация АВФ | 3 | 11 |
| Всего | | 65 | 100 |

основных фрагментов и по возможности длина сегмента. Если после тракции оставалось смещение основных отломков по ширине на полный поперечник кости, делали попытку его закрытого устранения при наложении аппарата, манипулируя ввинченными в каждый из отломков стержнями. Иногда довправить отломки не удавалось и лечение продолжали в достигнутом положении. Важно чтобы они сохраняли контакт, о чем свидетельствует симптом крепитации. Использовали внешние стержневые аппараты.

В большинстве случаев (60) (несмотря на наличие одного короткого фрагмента) фиксацию отломков осуществляли в пределах поврежденного сегмента, чтобы сохранить функцию смежных суставов. В отдельных ситуациях фиксировали 2–3 стержнями основные фрагменты длиной меньше 8–10 см, причем даже при наличии в них продольной трещины. Третий стержень в один фрагмент использовали чаще при коротком проксимальном отломке бедренной кости. Для введения стержней в дистальный отдел бедренной кости выбирали зоны, в которых они не ограничивали перемещение подвздошно-тибиального сухожильного тракта и кожи относительно кости, чтобы сохранить движения в коленном суставе.

После операции особое внимание уделяли обучению пострадавшего приемам проведения функциональной нагрузки поврежденной конечности [9]. Как правило, вскоре после перелома развивается контрактура мышц, приводящая к ограничению функции коленного, голеностопного, локтевого суставов. Этому способствует

пребывание конечности некоторое время на скелетном вытяжении или в гипсовой лонгете, а также прохождение стержней в околоуставной зоне. Поэтому сначала пациентов обучали выполнять лечебные упражнения в указанных суставах. Наиболее эффективными являются активные сгибательно-разгибательные движения в суставах поврежденной нижней конечности в положении стоя с костылями при частичной опоре на нее. Больных с одним переломом уже на следующий день после операции обучали стоять у постели с использованием костылей. Степень опоры на поврежденную конечность примерно соответствовала ее массе. Когда пациент мог самостоятельно встать с кровати и уверенно сохранять вертикальное положение, его обучали выполнению синхронных сгибательно-разгибательных движений в суставах конечностей. Это выглядело как начальный этап приседания при условии полного контакта стопы с опорной поверхностью.

Ходьбе обучали после того, когда больной уверенно мог стоять, дозированно опираясь на поврежденную конечность. При изолированных переломах это были 2–5 суток. Обучение проводил врач, который следил за тем, чтобы опора на костыли осуществлялась на разогнутую руку, больной делал шаги небольшой длины и при этом конечность частично нагружалась. Как мы уже давно убедились, дозировать опору следует по симптому появления боли в месте перелома. Мы не используем дополнительных приспособлений для поддержания стопы, поскольку она за счет общей активности, взаимодействуя

с опорной поверхностью, находится в правильном положении.

При оскольчатых переломах применяли ту же тактику функциональной активности, как и при одноплоскостных (поперечных или косых). Это возможно благодаря конструкции устройств и разработанной методики их применения. Также назначение функциональных нагрузок основано на ощущениях хирурга, полученных во время выполнения остеосинтеза и знаниях механики фиксации отломков стержневым аппаратом. При уверенности, что все стержни плотно (с усилием) ввинчены в кость и расположены так, что могут эффективно противостоять возникновению характерных деформаций, пациенту назначали ходьбу с дозированной нагрузкой, которую можно было постепенно увеличивать по мере уменьшения болей. Ограничения определенных нагрузок были у пострадавших III клинической группы с оскольчатыми переломами, распространяющимися более чем на 30 % длины сегмента, а также при слишком коротких фрагментах. Эти ограничения больше касались движений и нагрузок, связанных с поперечным действием силы на дистальный отдел конечности. Кроме того, положение отломков у данной группы больных контролировали чаще, чем у остальных, чтобы вовремя выполнять действия, направленные на восстановление несущей функции конструкции или коррекцию появившейся деформации.

Результаты и их обсуждение

Оценку результатов лечения осуществили по таким критериям: продолжительность фиксации отломков внешним аппаратом, частота случаев несращения после первичной операции, выраженное и стойкое ограничение функции сустава, инфекционные осложнения (табл. 2, 3).

Необходимо отметить, что оскольчатые переломы, которые входили в I и II группы срослись в течение 3–6 мес., что соответствует общепринятым срокам. Наиболее продолжительным лечением было у пациентов III клинической группы (7–9 мес.), что связано с несращением на одном из уровней и дополнительной костнопластической операцией. Указанные осложнения преимущественно возникли у больных III группы, где переломы характеризовались большой протяженностью и распространялись на эпиметафизарную зону. Процесс заживления у этих пострадавших был продолжительным и у них оставались последствия в виде функциональных ограничений

близлежащего сустава. Примером может служить следующее клиническое наблюдение.

Пострадавший Х., 62 года, был доставлен 07.09.2015 в травматологическое отделение с открытым (ВІІ) многооскольчатым переломом костей правой голени (42С3) со смещением отломков (рис. 2, а). Протяженность раны составляла 8 см. В ургентном порядке больному выполнена операция: первичная хирургическая обработка раны, остеосинтез отломков спице-стержневым АВФ с одномоментным вправлением их путем осевой тракции (рис. 2, б). Поскольку перелом распространялся на дистальный эпиметафиз берцовых костей, стопу также фиксировали аппаратом. Рану ушили редкими швами. Через 3 недели, после заживления раны выписан на амбулаторное лечение. Через 2 мес. стопу освободили от фиксации и больной начал ходить с частичной опорой. Еще через месяц установлено, что на уровне диафиза (стрелка) сохраняется угловая подвижность отломков (рис. 2, в), а фрагменты, между которыми был небольшой диастаз, срослись.

Таблица 2

Продолжительность фиксации отломков при лечении оскольчатых диафизарных переломов конечностей

| Сегмент | Группа поврежденных | Количество больных | Срок фиксации внешним аппаратом (дни) (M ± δ) |
|------------|---------------------|--------------------|---|
| Бедро | I | 9 | 115 ± 15 |
| | II | 4 | 122 ± 19 |
| | III | 5 | 198 ± 38 |
| Голень | I | 16 | 135 ± 19 |
| | II | 13 | 139 ± 32 |
| | III | 8 | 223 ± 55 |
| Плечо | I | 1 | — |
| | II | 6 | 95 ± 31 |
| Предплечье | III | 3 | 130 ± 28 |

Таблица 3

Частота осложнений при лечении оскольчатых диафизарных переломов конечностей

| Осложнения | Количество переломов (больных) | |
|--|--------------------------------|------|
| | абс. | % |
| Несращения отломков после первичного использования АВФ (M ± δ) | 4 | 6,3 |
| Выраженное ограничение функции коленного или голеностопного суставов | 4 | 6,3 |
| Остеомиелит (стержневой) | 2 | 3,0 |
| Итого | 10 | 15,6 |




Рис. 2. Рентгенограммы и фотографии больного X. на этапах лечения: а) при госпитализации в день травмы; б) после операции и фиксации отломков внешним аппаратом; в) через 3,5 мес. после травмы; г) через 3,5 мес. после костной аутопластики; д) вид больного после снятия аппарата

21.12.2015 выполнено повторное хирургическое вмешательство: удаление соединительной ткани между несросшимися отломками и заполнение измельченными губчатыми аутотрансплантами из крыла подвздошной кости, смешанными с гемостатической губкой образовавшегося пространства (стрелка). Дополнительно отломки вблизи несращения перфорированы сверлом. Фиксация продолжена тем же аппаратом. Больному разрешено ходить полностью опираясь на конечность. Через 2 мес. после последней операции отмечено, что подвижность отломков исчезла и рентгенологически между ними появился костный регенерат. Пациент продолжает активно ходить с полной опорой на поврежденную конечность в аппарате. Спустя 7 мес. после травмы констатировано сращение всех отломков (рис. 2, г) и фиксация костей аппаратом была прекращена.

При такого рода повреждениях последствия в виде ограничения подвижности смежных суставов связаны с первичным разрушением мышц и вынужденной продолжительной фиксацией. Их можно считать закономерными и ожидаемыми. То же можно сказать и по поводу несращений, отмеченных у пострадавших III группы. Тут трудно рассчитывать на сращение всех отломков с первого раза. Быстрее заживают те изломы, которые расположены ближе к метаэпифизу и смещены друг от друга на небольшое расстояние. Из 15 больных III группы у 4 (6,1 %) мы вынуждены были применить дополнительную костнопластическую операцию. При этом показания к ней ставили после 3 мес. лечения на основе симптома «свободной» подвижности отломков на уровне несращения [10]. У всех больных достигнут положительный результат.

Для сравнения будет уместным привести данные о частоте неудовлетворительного итога лечения подобных переломов у 133 больных путем ис-

пользования погружного интрамедуллярного или накостного металлостеосинтеза (иногда в сочетании с внешней фиксацией аппаратом) [3]. В статье отмечено, что среди оскольчатых переломов бедренной кости (51) неудовлетворительный результат был у 11 больных (23 %) в виде вторичного смещения отломков и миграции металлоконструкции. При оскольчатых переломах голени аналогичные осложнения составили 20,5 %. Указанная частота несращения после первой операции более чем в 3 раза превышает эти же показатели, полученные нами.

Выводы

Лечение оскольчатых переломов длинных костей конечностей путем стабилизации фрагментов АВФ после их закрытой репозиции (или в крайнем случае открытой — из минимального доступа) и последующей дозированной нагрузки поврежденной конечности способствует у большинства пациентов (93,7 %) сращению отломков в сроки 3–6 мес. Это происходит благодаря сохранению целостности периостальных тканей, обеспечивающих условия для образования периостального костного регенерата, который перекрывает зону разрушений кости. При этом остаточные смещения отломков по ширине в пределах поперечника (при сохранении правильной оси сегмента) не приводят к нарушению процесса их сращения и расстройствам функции конечности.

Несращение отломков на одном из уровней (диафизарной части) после первичного применения АВФ зафиксировано в случае большой протяженности разрушения кости (свыше 30 % от длины сегмента) и, особенно, при распространении его на эпиметафиз. Лечение у таких пациентов необходимо было дополнить костнопластической операцией, сохраняя фиксацию аппаратом и продолжая нагрузку конечности.

Конфликт интересов. Автор декларирует отсутствие конфликта интересов.

Список литературы

1. Городниченко А. И. Лечение оскольчатых переломов костей голени стержневыми и спице-стержневыми аппаратами / А. И. Городниченко, О. Н. Усков // Вестник травматологии и ортопедии им. Н. И. Приорова. — 2000. — № 4. — С. 8–12.
2. Бекчанов С. З. Некоторые современные аспекты диагностики и лечения полифокальных и оскольчатых переломов длинных костей / С. З. Бекчанов, Ф. М. Низамхаджаев, Ф. Х. Мирджалимов // Ортопедия, травматология и протезирование. — 2005. — № 1. — С. 130–133.
3. Результаты остеосинтеза оскольчатых переломов длинных трубчатых костей / А. А. Панов, В. А. Копысова, В. А. Каплун [и др.] // Гений ортопедии. — 2015. — № 4. — С. 10–16.
4. Литвишко В. А. Лечение диафизарных переломов конечностей в условиях травматологического отделения притрассовой ЦРБ / В. А. Литвишко, О. Е. Ужегова // Ортопедия, травматология и протезирование. — 2012. — № 2. — С. 68–73. — DOI: 10.15674/0030-59872012268-73.
5. Gustilo R. B. Prevention of infection in the treatment of one thousand and twenty-five open fractures of long bones retrospective and prospective analyses / R. B. Gustilo, J. T. Anderson // J. Bone Joint Surg. Am. — 1976. — Vol. 58 (4). — P. 453–458.
6. Ситенко М. И. Ортопедия и травматология. Избранные труды / Под ред. академика АМН СССР А. А. Коржа и проф. Е. Я. Панкова. — Киев : Наукова думка, 1991. — С. 37–48.
7. Попсуйшапка О. К. Клініко-морфологічні стадії зрощення відламків після перелому кістки / О. К. Попсуйшапка, В. О. Літвішко, Н. О. Ашукіна // Ортопедия, травматология и протезирование. — 2015. — № 1. — С. 12–20. — DOI: 10.15674/0030-59872015112-20.
8. Новаченко Н. П. Постоянное вытяжение / Н. П. Новаченко, Ф. Е. Эльяшберг. — М. : Медицина, 1972. — 263 с.
9. Попсуйшапка О. К. Функціональне лікування діафізарних переломів кінцівок з використанням стрижневих пристроїв для пружно-стійкого з'єднання відламків : методичні рекомендації / О. К. Попсуйшапка, В. О. Литвишко, І. М. Боровик. — Київ, 2014. — 46 с.
10. Лечение несращения отломков кости после диафизарного перелома / А. К. Попсуйшапка, В. А. Литвишко, В. В. Григорьев, Н. А. Ашукіна // Ортопедия, травматология и протезирование. — 2014. — № 1. — С. 34–41. — DOI: 10.15674/0030-59872014134-41.

DOI: <http://dx.doi.org/10.15674/0030-59872016440-46>

Статья поступила в редакцию 31.10.2016

TREATMENT OF LONG BONES COMMINUTED FRACTURES USING EXTERNAL FIXATION DEVICE

V. A. Litvishko

CHI «Kononenko Chuguyev Central District Hospital», Kharkiv region. Ukraine

✉ Valeriy Litvishko, PhD: Ivaort@yandex.ua