

УДК 616.728.3:616.8-009.12]-089.8

DOI: <http://dx.doi.org/10.15674/0030-59872019293-96>

Спосіб виявлення показань до хірургічного лікування післятравматичних розгинальних контрактур колінного суглоба

О. О. Барков¹, О. В. Барков²

¹ КНП «Кіровоградська обласна лікарня Кіровоградської обласної ради», Кропивницький, Україна

² ДЗ «Спеціалізована медико-санітарна частина № 19 МОЗ України», Кропивницький

The diagnosis of «persistent extensor contracture of the knee joint» is established only when it is impossible to eliminate conservatively for a certain time. Objective: to find a method of diagnostics of persistent post-traumatic extensor contractures of the knee joint, which has to surgical treatment. Methods: 23 people were examined with persistent extensor contractures of the knee joint that developed fractures of the femur. Complications were determined in all patients: delayed consolidation or nonunion of bone fragments, osteomyelitis, defects. The range of motion in the knee joint was 0°/0°/10°–15°. It has been established that for some, when the knee joint was bent, the movement ended smoothly, while for others, it was abrupt, with a sonic blow, as an obstacle. This phenomenon was investigated using a developed device consisting of a sound-receiving headset and a recording smartphone with the «Sound Oscilloscope» program. Results: in 14 patients without a «symptom of hitting an obstacle» the range of movements in the knee joint reached normal values within 3–4 months of rehabilitation treatment. In 9 patients with a «symptom of hitting the obstacle», conservative treatment of knee joint contracture proved ineffective. These patients were diagnosed with «persistent extensor contracture of the knee joint» and surgical intervention was performed, after which the mobility in the joint was restored. We have proposed a method for determining the need for surgical treatment with persistent extensor contractures of the knee joint (patent № 132107 UA), which describes the «symptom of hitting an obstacle». Conclusions: the method of determining the need for surgical treatment of persistent extensor contractures of the knee joint, as well as the «symptom of hitting the obstacle» is a diagnostic sign that indicates with a high degree of probability that the patient has the specified pathology. In these patients, it is necessary to immediately perform surgical treatment, without wasting time on a long-term ineffective and costly rehabilitation therapy. Key words: knee joint, contracture, diagnosis, symptom.

Диагноз «устойчивая разгибательная контрактура колennого сустава (КС)» до сих пор устанавливают только при невозможности ее устранения консервативно за определенное время. Цель: предложить способ диагностики устойчивых посттравматических разгибательных контрактур КС, подлежащих хирургическому лечению. Методы: обследовано 23 человека с разгибательными контрактурами КС, развившимися вследствие переломов бедренной кости. У всех пациентов определяли осложнения: замедленную консолидацию или несращение фрагментов кости, остеомиелит, дефекты. Объем движений в КС при обращении составлял 0°/0°/10°–15°. Установлено, что у одних при сгибании КС движение заканчивалось плавно, а у других — резко, со звуковым ударом, как о препятствие. Этот феномен исследован с помощью разработанного устройства, состоящего из звукоприемной гарнитуры и записывающего смартфона с программой «Sound Oscilloscope». Результаты: у 14 пациентов без «симптома удара о препятствие» объем движений в КС достиг нормальных показателей в течение 3–4 мес. восстановительного лечения. У 9 лиц с «симптомом удара о препятствие» консервативное лечение контрактуры КС оказалось неэффективным. Им установлен диагноз «устойчивая разгибательная контрактура КС» и проведено хирургическое вмешательство, после чего подвижность в суставе была восстановлена. Предложен способ определения необходимости хирургического лечения при разгибательных контрактурах КС (патент № 132107 UA), в котором описан «симптом удара о препятствие». Выводы: способ определения показаний к хирургическому лечению устойчивых разгибательных контрактур КС, а также «симптом удара о препятствие» действительно является диагностическим признаком, который с высокой степенью вероятности указывает на наличие у пациента указанной патологии. Таким больным необходимо сразу выполнять хирургическое лечение, не тратя время на длительную неэффективную и дорогостоящую восстановительную терапию. Ключевые слова: коленный сустав, контрактура, диагностика, симптом.

Ключові слова: колінний суглоб, контрактура, діагностика, симптом

Вступ

Стійкі розгинальні контрактури колінного суглоба, які розвиваються після переломів стегнової кістки, підлягають лише хірургічному лікуванню. Показання до нього виявляють після тривалого (3–6 міс.) курсу інтенсивного відновного лікування, а саме: лікувальної фізичної культури (ЛФК), масажу, фізіо- та механотерапії, бальнео- та медикаментозного лікування, спроби редресації під наркозом [1–4]. За умов відсутності значимого ефекту від проведених заходів пацієнту пропонують відновити рухомість у колінному суглобі шляхом хірургічного втручання [5–7]. Дотепер не існувало діагностичних ознак, які вказували б із високим ступенем вірогідності на необхідність виконання операції вже під час виявлення стійкої контрактури колінного суглоба, не втрачаючи час на неефективні та високовартісні методики консервативного лікування [8–10]. Тобто діагноз «стійка розгинальна післятравматична контрактура колінного суглоба» до сьогодні встановлювали лише через неспроможність усунення контрактури нехірургічними способами за певний час.

Мета: запропонувати спосіб безпосередньої діагностики стійких післятравматичних розгинальних контрактур колінного суглоба, які підлягають лише хірургічному лікуванню.

Матеріал і методи

Виконання дослідження схвалено на засіданні комітету з біоетики при ДУ «ПХС ім. проф. М. І. Ситенка НАМН» (протокол № 151 от 18.01.2016).

Проаналізовано результати обстеження 23 пацієнтів (6 жінок, 17 чоловіків), які проходили відновне лікування з приводу розгинальних контрактур колінного суглоба, що розвинулися після перенесених хворими переломів діафіза стегнової кістки. Термін від моменту травми до звернення за медичною допомогою становив 1–2 роки. Вік пацієнтів — 19–56 років. Після перелому стегнової кістки 16 хворим виконано металоостеосинтез (5 — інтрамедулярний, 9 — накістковий, 2 — черезкістковий), 5 пацієнтів отримали лікування методом скелетного витягнення, 2 — у гіпсовій пов'язці.

У всіх хворих відмічали уповільнену консолидацію чи незрощення відламків стегнової кістки. У 12 пацієнтів переломи були ускладненими хронічним остеомієлітом і дефектом кістки. Остеомієліт у цих пацієнтів розвинувся після металоостеосинтезу фрагментів пластинами (9 осіб) та інтрамедулярного остеосинтезу (3), через що виконано повторні хірургічні втручання (секвестр-

некретомії, кісткова пластика, видалення фіксаторів, реостеосинтез черезкістковими пристроями). Обмеження рухів у колінному суглобі у всіх пацієнтів було значним: $0^{\circ}/0^{\circ}/10^{\circ}$ – 15° .

Вивчаючи проблему діагностики та лікування розгинальних післятравматичних контрактур колінного суглоба, ми звернули увагу, що у частини пацієнтів із цією патологією згинання в суглобі з початку просувається плавно, але потім різко припиняється, немовби наштовхується на перешкоду. При цьому відчувається звук удару і подальший рух стає неможливим. В інших хворих завершення руху під час згинання в колінному суглобі відбувається більш плавно, без різкої зупинки та звукових ефектів.

Обстеження здійснювали так: пацієнт сидить на високому стільці чи на столі, край якого розташований під колінним суглобом, лікар — поруч на стільці. На колінному суглобі хворого для запису акустичних сигналів, що супроводжують рух у ньому, фіксують фонендоскоп чи пристрій (рис. 1). Лікар підіймає гомілку ушкодженої кінцівки до повного розгинання в колінному суглобі, а потім швидко згинає його до зупинки руху, яка відбувається не плавно, а різко, з «ударом об перешкоду», котрий відчувається навіть тактильно руками. Якщо хворий стримує рух згинання в колінному суглобі напруженням м'язів, його просять розслабитися. За допомогою фонендоскопу цей феномен досить чітко вислуховується. Ідеальніше «симптом удару об перешкоду» визначається під час виконання пасивного згинання в колінному суглобі, коли хворий перебуває під дією наркозу (під час виконання спроби редресації).

Під час первинного обстеження в пацієнтів, крім усіх відомих клінічних проявів контрактури колінного суглоба, виявлено, що за умов спроби згинання в ньому в 14 осіб відбувалася плавна

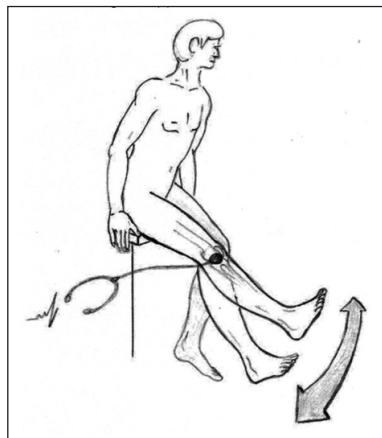


Рис. 1. Схема виявлення стійких післятравматичних розгинальних контрактур колінного суглоба, що підлягають хірургічному лікуванню («симптом удару об перешкоду»)

зупинка, а в 9 — різка зі звуком, немов би з ударом об перешкоду.

Досліджували звукові сигнали в колінному суглобі за допомогою фонендоскопу, акустичні звуки записували з використанням запропонованим і виконаним нами пристроєм (рис. 2), який складається з приймача (мікрофона для звукової гарнітури смартфона) та відтворювача (смартфона, в якому встановлено програму «Sound Oscilloscope» для Android). Цей зручний і простий у роботі пристрій дає змогу здійснювати запис звуків у колінному суглобі на дисплеї смартфона, запам'ятати та перенести на папір, тобто запротоколювати. Обстежували ушкоджений і для порівняння контралатеральний колінний суглоби пацієнтів. При цьому встановлено, що звукові сигнали на ураженому боці в 10 осіб були інтенсивнішими, як графічно, так і згідно з визначенням сили звуку (рис. 3) та досягали 66,3 dB, а в контралатеральному суглобі були мало вираженими та становили лише 49,5 dB (рис. 4). Ще у 13 пацієнтів досліджувані показники, отримані на двох кінцівках, майже не відрізнялись.

Лікування розгинальних контрактур колінного суглоба проводили за традиційними методиками, тобто призначали інтенсивний курс ЛФК, фізіотерапії, медикаментозного лікування, механотерапії протягом 3–4 міс. і редресації суглоба під наркозом.



Рис. 2. Фото приладу для фіксації акустичних сигналів з колінного суглоба

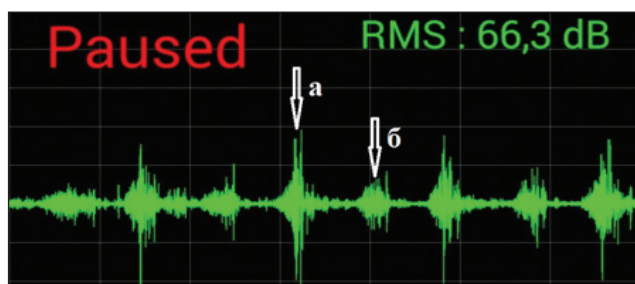


Рис. 3. Фрагмент запису акустичних сигналів ураженого колінного суглоба пацієнта: а) під час різкої зупинки руху в кінці згинання; б) під час розгинання. Рівень звуку 66,3 dB

Результати та їх обговорення

Аналізуючи результати обстеження пацієнтів із контрактурою колінного суглоба, ми встановили, що із 23 осіб у 13 спроба згинання в суглобі закінчувалась плавною зупинкою, а в 9 — різкою зупинкою та звуковим ударом. При цьому також визначено, що у 13 пацієнтів, в яких спроба згинання в колінному суглобі відбувалась плавно, із м'якою зупинкою, обсяг рухів у ньому вдалося відновити консервативно повністю, або до задовільного для пацієнта стану без виконання хірургічного втручання. У 10 осіб проведені операції через неефективність консервативного лікування: у 9 із них під час первинного обстеження в разі згинання в колінному суглобі відмічено різку зупинку руху та відчуття «удару об перешкоду»; в 1 визначити «симптом удару об перешкоду» не вдалось через відсутність рухів у суглобі.

По завершенню консервативного лікування відмічено в 13 пацієнтів збільшення обсягу рухів до $0^{\circ}/0^{\circ}/90^{\circ}$ – 110° , а у 10 він залишився без змін, чи зріс лише на 5° – 10° . Ці хворі склали групу з розгинальними контрактурами колінного суглоба, яким для відновлення рухомості в ньому необхідно було виконати хірургічні втручання. Їм проведено мобілізацію колінних суглобів за запропонованою нами методикою. Після чого рухомість у суглобах усіх пацієнтів відновилася та становила $0^{\circ}/0^{\circ}/125^{\circ}$ – 140° . Усе викладене свідчить, що дійсно є симптом, який визначає заздалегідь стійку контрактуру колінного суглоба, для усунення якої необхідно виконувати хірургічне втручання.

Природа «симптому удару об перешкоду» полягає не в справжньому існуванні бар'єру, об який забивається суглобова поверхня кістки, унаслідок чого з'являється звук, а у його виникненні від різкого натягнення фібротизованих сухожилків м'язів-розгиначів гомілки. Водночас м'язи заблоковані, оскільки сформувався тенomioфасціодез суглоба.

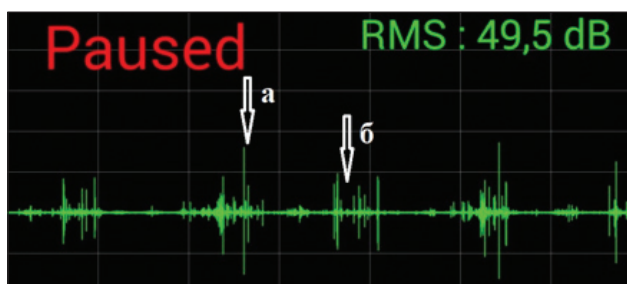


Рис. 4. Фрагмент запису акустичних сигналів здорового колінного суглоба пацієнта: а) під час згинання; б) під час розгинання. Рівень звуку 49,5 dB

Такий звук можна почути, якщо взяти папірець руками за протилежні краї, дещо звести руки для деякої свободи руху, а потім різко розтягнути папір. Фібротизацію м'язів-розгиначів гомілки в пацієнтів підтверджено дослідженнями сонографії та магнітно-резонансної томографії.

На описаний спосіб виявлення необхідності хірургічного лікування в разі післятравматичних розгинальних контрактур колінного суглоба отримано патент України на корисну модель № 132107.

Висновки

До сьогодні не існувало діагностичних ознак, які вказували б із високим ступенем вірогідності на наявність у хворого стійкої радикальної контрактури колінного суглоба.

Запропонований нами спосіб виявлення необхідності хірургічного лікування за умов післятравматичних розгинальних контрактур колінного суглоба дає змогу вже на первинному обстеженні визначити наявність незаперечних показань для відновлення рухомості в суглобі шляхом хірургічного лікування, не марнуючи час на тривалу неефективну та високовартісну відновну терапію.

Конфлікт інтересів. Автори декларують відсутність конфлікту інтересів.

Список літератури

1. Букуп. К. Клиническое исследование костей, суставов и мышц: пер. с англ. / К. Букуп. — М. : Мед. лит., 2008. — 320с.
2. Восстановление функции коленного сустава при его контрактурах с применением обезболивающих средств / С. И. Робина, Т. С. Авдонченко, Н. М. Водянов [и др.] // Медицинская реабилитация. — 2007. — № 2 (8). — С. 21–25.
3. Ипполитов И. Ю. Профилактика и лечение посттравматических контрактурах коленного сустава / И. Ю. Ипполитов, В. В. Бровкин, А. И. Кисткин // Вестник Мордовского университета. — 2006. — № 2. — С. 186–188
4. Краснов А. Ф. Сухожильно-мышечная пластика в травматологии и ортопедии / А. Ф. Краснов, Г. П. Котельников, А. П. Чернов. — Самара : Самар. Дом. Печати, 1999. — 376 с.
5. Маркс В. О. Ортопедическая диагностика / В. О. Маркс. — Минск : Наука и техника, 1978. — 512с.
6. Постизометрическая релаксация и рефлексотерапия в лечении посттравматических контрактур / Ф. А. Хабиров, Д. Л. Галямов, И. И. Хабибрахманов, М. В. Бутенко // Казанский медицинский журнал. — 1993. — № 2. — С. 127–129.
7. The Judet quadricepsplasty: a retrospective analysis of 16 cases / J. Bellemans, A. Steenwerckx, K. Brabants [et al.] // The Acta Orthopaedica Belgica. — 1996. — Vol. 62 (2). — P. 79–82.
8. Magee D. J. Orthopedic physical assessment / D. J. Magee. — 6th ed. — Hardcover, 2014. — 1184 p.
9. The Judet quadricepsplasty: Long-term outcome of 21 cases / A. Masse, A. Biasibetti, J. Demangos [et al.] // Journal Trauma. — 2006. — Vol. 61 (2). — P. 358–362 — DOI: 10.1097/01.ta.0000230281.31144.1d.
10. Pujol N. Post-traumatic knee stiffness: surgical techniques / N. Pujol, P. Boisrenoult, P. Beaufiles // Orthopaedics & Traumatology: Surgery & Research. — 2015. — Vol. 101 (1). — P. 179–86. — DOI: 10.1016/j.otsr.2014.06.026.
11. Rose R. Judet quadricepsplasty for extension contracture of the knee // West Indian Medical Journal. — 2005. — Vol. 54 (4). — P. 238–241. — DOI: 10.1590/s0043-31442005000400006.

Стаття надійшла до редакції 06.05.2019

METHOD OF REVEALING INDICATIONS FOR SURGICAL TREATMENT OF POSTTRAUMATIC EXTENSION CONTRACTIONS OF THE KNEE JOINT

O. O. Barkov¹, O. V. Barkov²

¹ CCC «Kirovograd regional hospital of Kirovograd regional council», Kropivnitsky. Ukraine

² SI «Specialized medical-sanitary party № 19 Ministry of Health of Ukraine», Kropivnitsky

✉ Alexandr Barkov: alexandr609@gmail.com

✉ Aleksandr Barkov, PhD in Traumatology and Orthopaedics: av_barkov@ukr.net