

УДК 616.718.5-001.514-007.15(045)

DOI: <http://dx.doi.org/10.15674/0030-59872020433-42>

Механічні та структурні особливості незрощення відламків великогомілкової кістки та їхнє значення для лікування

О. К. Попсуйшапка¹, В. О. Литвишко², О. О. Підгайська³,
Н. О. Ашукіна³, К. В. Несвіт⁴, В. Є. Мальцева³

¹ Харківська медична академія післядипломної освіти МОЗ України

² Харківський національний медичний університет. Україна

³ ДУ «Інститут патології хребта та суглобів ім. проф. М. І. Ситенка НАМН України», Харків

⁴ Харківський національний університет імені В. Н. Каразіна. Україна

Objective. To study internal tensions in bone and soft tissues of shin at normal condition and at isolated tibia nonunion, the range of fragments displacement, callous structure and to sustain the conception of treatment. *Methods.* Due to finite-element method we created three models: I — anatomic norm; II — transverse defect of 5 mm height on the middle-lower 1/3 border filled with collagen, III — as the second model with empty fibula defect of 10 mm height on the same level 2/3–1/3 border. In 45 patients with tibia shaft nonunion (term 4–18 months) we made resection of fibula fragment 10–15 mm on the same level of tibia nonunion with apparatus of external fixation. We studied the linear bone fragments displacement and callous structure. *Results.* At the axial loading in normal condition (I model) there was asymmetry of tensions in the lower part of shin bones on the lateral and medial sides. At the II model vertical tensions in the lower part of tibia decreased on the medial side up to 69 % and on the lateral side — up to 44 %, tensions increased in 5 times on the lateral side of fibula. The tangential stresses increased 3 times, their resulting force vector changed the outward direction and increased 7 times. In the III model tension distribution on the tibia surface became close to normal situation. In case of tibia nonunion there was fibrous-cartilages tissues, appeared because of transverse tensions. Patients walked with weight bearing from the first days after surgery, in 95.6 % bone fragments consolidation happened in 3.5–4 months. *Conclusion.* Excluding of fibula from bearing function due to its 10–15 mm resection on the level of nonunion will normalize the vector of loading in the tibia fragments and fibrous-cartilage regenerate and leads to its ossification. *Key words.* Tibia shaft fracture, tibia shaft nonunion, finite-element method, regenerate structure, fibula resection, apparatus of external fixation.

Мета. Вивчити внутрішні напруження кісток і м'яких тканин гомілки в нормі та за умов ізольованого незрощення великогомілкової кістки (ВГК), характер переміщення відламків, структуру регенерату й обґрунтувати концепцію лікування. *Методи.* На скінченно-елементній моделі відтворені три ситуації: I — анатомічна норма; II — поперечний дефект висотою 5 мм на межі середньої та нижньої третин ВГК заповнений колагеном; III — II ситуація доповнена порожнім дефектом малогомілкової кістки (МГК) висотою 10 мм на тому самому рівні. У 45 пацієнтів із незрощенням ВГК (термін після перелому 4–18 міс.) проведено резекцію ділянки МГК довжиною 10–15 мм на рівні незрощення ВГК, встановлено стрижневий апарат зовнішньої фіксації. Вивчено лінійні переміщення кінців відламків і структуру регенерату. *Результати.* За умов осевого навантаження в нормі (ситуація I) у нижній половині кісток гомілки на внутрішній і зовнішній поверхнях виявлено асиметрію напружень. У ситуації II вертикальне напруження в нижній половині ВГК зменшилося на внутрішній поверхні на 69 %, на зовнішній — на 44 %, а на зовнішній стороні МГК підвищилося в 5 разів. Дотичні напруження виростили в 3 рази, їхній результуючий вектор сили змінив напрямок назовні та зріс у 7 разів. У ситуації III картина розподілу напружень на поверхні відламків ВГК стала порівняною з нормальною. У разі незрощення фрагментів ВГК між ними виявлено фіброзно-хрящовий шар, організований під дією поперечних сил. Пацієнти навантажували ушкоджену кінцівку з перших днів після операції, у 95,6 % із них відбулося зрощення відламків ВГК через 3,5–4 міс. *Висновки.* Виключення МГК з опорної функції шляхом резекції її ділянки 10–15 мм на рівні незрощення ВГК нормалізує вектор навантаження на відламках ВГК і фіброзно-хрящовому регенераті, приводячи до його осифікації.

Ключові слова. Перелом кісток гомілки, незрощення діяфіза великогомілкової кістки, метод скінченних елементів, структура регенерату, резекція малоюмілкової кістки, стрижневий апарат зовнішньої фіксації

Вступ

Незрощення відламків великогомілкової кістки після її перелому є частим ускладненням і потребує додаткового хірургічного лікування [1, 2]. Патоморфологічна сутність незрощення полягає в тому, що між відламками замість кісткової тканини утворюється прошарок хрящової та фіброзної, через що відбуваються деформації сегмента [3, 4]. Якщо бути прискіпливим, його слід називати фіброзно-хрящовим (патологічним) зрощенням відламків. Виникнення зазначеного ускладнення пояснюють значним руйнуванням тканин під час первинної травми, невідповідною хірургічною методикою, порушенням хворим режиму навантаження ушкодженої кінцівки або супутньою патологією, за якої знижується активність процесу регенерації [5–7]. Проте незрощення фрагментів кісток після травми повністю не пояснюється лише зазначеними факторами ризику, слід ураховувати також біологічні та механічні чинники.

Виходячи з власного досвіду, однією з причин незрощення великогомілкової кістки є формування між її відламками недостатньо міцного регенерату, який руйнується за умов відновлення навантажень на кінцівку. При цьому відламки малоюмілкової кістки (якщо вона була зламаною) виявляються зрощеними. У результаті виникає нова патологічна ситуація з атипичним перерозподілом внутрішніх навантажень сегмента, суть яких залишається незрозумілою.

Близько 30 років тому нашу увагу привернула пропозиція А. Sarmiento, L. Latta [8] про виконання резекції ділянки малоюмілкової кістки під час функціонального лікування незрощення великогомілкової кістки (рис. 1). Відтоді за умов вказаної патології ми успішно використовуємо цей підхід і накопичили значний досвід [9, 10]. Але такий лікувальний захід для багатьох травматологів лишається незрозумілим, у ньому вони бачать лише небезпечність дестабілізації відламків великогомілкової кістки. Тому частіше для лікування незрощення перевагу віддають операціям, які повторно стимулюють процес регенерації (декортикація, різні варіанти кісткової пластики або застосування специфічних стимуляторів остеогенезу) з одночасним встановленням накісткової пластики або інтрамедулярного блокованого стрижня [6, 11, 12].

Наш досвід лікування таких станів свідчить, що здебільшого відновити регенерацію кістки можна шляхом використання механічних впливів на міжвідламкові тканини, як було запропоновано Г. А. Ілізаровим [13]. Цей шлях є менш травматичним і більш функціональним, тому ми й продовжуємо ним рухатися.

Мета дослідження: вивчити стан внутрішніх напружень кісток і м'яких тканин гомілки в нормі та за умов ізолюваного незрощення великогомілкової кістки, характер переміщення відламків, морфологічні особливості міжвідламкового регенерату й обґрунтувати концепцію його лікування.

Матеріал і методи

Математична скінченно-елементна модель гомілки в нормі та з наявністю фіброзного незрощення. За визначенням [14], механічне напруження — це міра внутрішньої сили, що утворюється в тілі, яке деформується під впливом різних факторів. Воно є результатом взаємодії частин тіла під час його навантаження. Зовнішні сили роблять спробу змінити взаємне розташування частинок, а напруження, що при цьому виникає між ними, перешкоджає зміщенню частинок, обмежуючи його, зазвичай, певною малою величиною.

Вірогідно, що одним із чинників впливу на остеогенну диференціацію мезенхімальних клітин

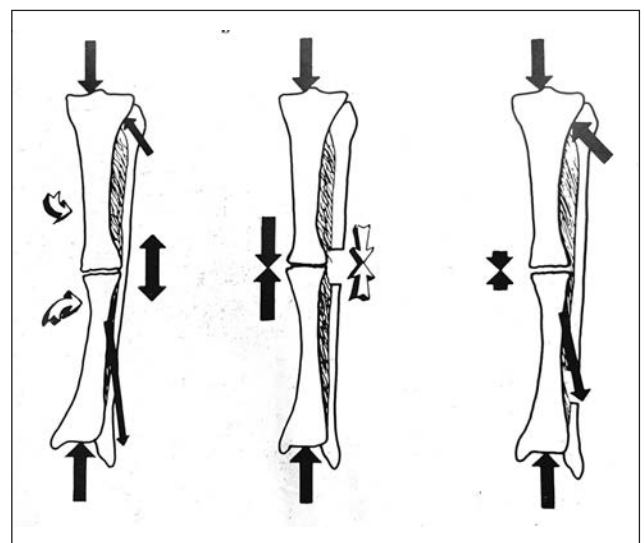


Рис. 1. Ілюстрація, яка пояснює ефект резекції ділянки малоюмілкової кістки в разі функціонального лікування незрощення великогомілкової (за А. Sarmiento, L. Latta [8])

є внутрішні напруження та деформації середовища, в якому вони зароджуються [15–17].

Якщо деформації тканин регенерату можна зареєструвати візуально (за допомогою ультрасонографії або клінічно) [18], то внутрішні напруження побачити і виміряти експериментально неможливо. За умов однакової деформації міжвідламкових тканин можуть виникати різні внутрішні напруження, що зумовлено їхніми фізичними властивостями.

Окрім наявності стану напружень в зоні регенерації, для нас було важливо визначити його рівень у поздовжньому і поперечному напрямках. З'ясувати це можна лише розрахунковим шляхом, використовуючи вже достатньо відомий метод скінченних елементів.

Нами створено скінченно-елементну модель гомілкових кісток (форма яких відповідає оригіналу) зі зв'язками верхнього та нижнього міжгомілкових з'єднань і міжкісткової мембрани. Скінченно-елементна модель створена за допомогою 492 943 тетрагональних елементів із розміром від 0,5 до 5 мм. Найменший розмір елемента використано в зонах із високим градієнтом зміни форми моделі та в зоні розрізу кісток. Найбільший — у регулярній зоні (рис. 2).

На моделі відтворювали три біомеханічні ситуації, за яких, в умовах однакового осьового навантаження, вивчали розподіл внутрішніх напружень і характер деформацій:

– I — кістки гомілки цілі та зв'язані зв'язками й міжкістковою мембраною;

– II — на межі середньої та нижньої третин великогомілкової кістки створено поперечний дефект висотою 5 мм, який заповнений колагеном із модулем пружності Юнга 50 МПа [19]. Ця ситуація відтворює стан, схожий із тим, який виникає в разі ізольованого незрощення великогомілкової кістки, коли між відламками формується зона, заповнена фіброзною та хрящовою тканинами;

– III — II ситуацію доповнено дефектом мало-гомілкової кістки на тому самому рівні висотою 10 мм і залишено незаповненим. Ця ситуація імітує стан, який ми створювали для функціонального лікування незрощення.

Для розрахунків використані відомі дані про модуль пружності Юнга компактної кісткової тканини (2 000 МПа), зв'язок (200 МПа) і міжкісткової мембрани (130 МПа) [19, 20]. Міжвідламковий фіброзно-хрящовий регенерат моделювали як ізотропний матеріал із модулем Юнга 50 МПа,

що відповідає показникам колагену [19]. Розрахунки проводили за його крайових значень.

Осьове навантаження моделі здійснювали по лінії, яка з'єднує точку в міжвиростковій зоні та центр суглобової поверхні дистального кінця великогомілкової кістки. Ця лінія співпадає з біомеханічною віссю нижньої кінцівки, по якій відбувається її результуюче навантаження [21]. Характер напружень в елементах моделі та деформації відламків вивчали за навантаження 800 Н, що приблизно відповідає масі тіла людини 80 кг.

Ультрасонографічне дослідження лінійних переміщень кінців відламків у разі незрощення (ізольованого) великогомілкової кістки. Переміщення досліджені у 4 пацієнтів з ізольованим незрощенням великогомілкової кістки, в яких після травми пройшло 6–9 міс. Використано сонограф «ToshibaAplio-500» з лінійним датчиком 5–12 Гц. Датчик розміщували на передньо-внутрішній поверхні великогомілкової кістки над зоною незрощення, знаходили міжвідламкову щілину та вимірювали відстань між двома точками на краях відламків за умов максимальної опори на кінцівку і без опори.

Гістологічні дослідження тканин міжвідламкової та навколівідламкової зони. Такі дослідження вже проводили [3, 4, 22] і установили, що в разі незрощення відламків між ними формується сполучна та хрящова тканини. Співвідношення між ними може бути різним. Нас же більше цікавило топографічне їхнє розташування та напрямок орієнтації клітин, колагенових волокон, росту судин і кісткових трабекул.

Матеріалом для дослідження були біоптати, вилучені під час хірургічного втручання в 5 пацієнтів з ізольованим незрощенням відламків великогомілкової кістки. Зазвичай, це були випадки, коли існувала необхідність видалення зламані або розхитані накісткової пластини. Отримані фрагменти тканин фіксували в 10 % нейтральному формаліні, декальцинували (за необхідності) в 10 % розчині мурашиної кислоти, зневоднювали у спиртах збільшеної концентрації та заливали в парафін. Виготовлені гістологічні препарати фарбували гематоксиліном та еозином і аналізували під світловим мікроскопом Olympus BX 63, фотографували за допомогою цифрової камери DP73 (Olympus).

Клінічні дослідження. Проведено хірургічне лікування та проаналізовано результати в 45 пацієнтів з ізольованим незрощенням великогомілкової кістки, які перебували в ДУ «ІПХС ім. проф.

М. І. Ситенка НАМН України», КНП ХОР «Обласна травматологічна лікарня» (Харків) у період 2000–2020 рр. Із моменту перелому плинуло не менш ніж 4–18 міс. До цього 17 постраждалих із приводу закритого перелому гомілки виконано накістковий остеосинтез, 2 — інтрамедулярний блокований, 15 — консервативне лікування гіпсовою пов'язкою, 11 — встановлено апарат зовнішньої фіксації (у разі відкритих і багатоуламкових переломів). За типом це були гіпертрофічні або нормотрофічні незрощення відповідно до класифікації Вебер, пацієнти повністю або частково могли спиратися на ушкоджену кінцівку. У всіх випадках відламки малогомілкової кістки зрослися (42), у 3 вона була неушкодженою. У 16 пацієнтів розвилася кутова деформація великогомілкової кістки з вершиною, направленою дозовні-уперед (варус і антекурвація), в одного була вальгусна деформація, у решти вісь кінцівки зберігалася правильною.

Методика лікування. Усім хворим проведено хірургічне втручання під регіональним знеболюванням кінцівки. Спочатку виконували резекцію ділянки малогомілкової кістки довжиною 10–15 мм на рівні незрощення великогомілкової кістки. Із зовнішнього доступу підокістно проводили свердлення малогомілкової кістки на двох рівнях (діаметр свердла 3–3,5 мм). По лініям перфорації виконали пересічення долотом або кусачками Лістона. Після резекції перевіряли кутову рухомість відламків великогомілкової кістки й усували деформацію за необхідності. Часто після резекції можна було побачити, що кутова рухомість відламків була значно більшою, ніж до цього. Це свідчило, що цілісна малогомілкова кістка спричиняла фіксувально-блокувальний ефект. Якщо був наявний неспроможний внутрішній фіксатор, його видаляли. У разі видалення накісткової пластини додатково виконували прийом декортикації по задній поверхні відламків великогомілкової кістки. Здебільшого, для утримання відламків великогомілкової кістки використовували зовнішній стрижневий апарат з можливістю дозованої корекції. Кожний із фрагментів великогомілкової кістки фіксували двома стрижнями, заведеними в різних площинах. Повне навантаження на оперовану кінцівку пацієнт відновлював на 2–3-й день після операції. За необхідності в післяопераційному періоді проводили додаткову корекцію положення відламків апаратом. У трьох пацієнтів гомілку фіксували гіпсовою пов'язкою типу Дельбе, в якій вони ходили з повною опорою. Процес регенера-

ції в зоні незрощення контролювали клінічно та рентгенологічно. Клінічними критеріями були: наявність болю під час опори, характер ходьби, наявність або відсутність патологічної кутової рухомості відламків, яка досліджувалась під час від'єднання зовнішніх опор від стрижнів, загвинчених у кістку.

Усі пацієнти підписували інформовану згоду на виконання хірургічного втручання. Матеріали дослідження були обговорені й ухвалені комітетом із біоетики при ДУ «ІПХС ім. проф. М. І. Ситенка НАМН» (протокол № 206 від 26.10.2020).

Результати та їх обговорення

Особливості напружено-деформованого стану кісток гомілки в нормі та в разі ізольованого незрощення великогомілкової кістки. Наводимо епюри розподілу напруження в моделі гомілкових кісток і характерних перетинах із кольоровим маркуванням (рис. 3).

Розрахунки показують, що за умов осьового навантаження кісток гомілки в нормі (ситуація I) у нижній половині виявляється асиметрія напружень великогомілкової (рис. 3, а). По внутрішній поверхні діють напруження на стиснення (3,8 МПа — червоний колір), а по зовнішній — на розтягнення (9,8 МПа — синій колір). Аналогічну закономірність спостерігали й на малогомілковій кістці.

Імовірно, це зумовлено анатомічною формою кісток, яка має на усьому рівні легкий вигин. Асиметрія напружень лежить у площині, яка орієнтована приблизно під кутом 45° від фронтальної та сагітальної. Виявлені особливості пояснюють факт того, що в цій зоні частіше за все виникають гвинтоподібні переломи від дії непрямої сили.

У ситуації II, коли виникає ізольоване незрощення великогомілкової кістки (між відламками існує незначний дефект, заповнений фіброзно-хрящовою тканиною) стан напружень у гомілкових кістках суттєво порушується порівняно з нормою (рис. 3, б). Вертикальне напруження в нижній половині великогомілкової кістки суттєво зменшується: по внутрішній поверхні до 1,16 МПа (на 69 %), по зовнішній — до 6,5 МПа (на 44 %). При цьому в 5 разів збільшується вертикальне напруження по зовнішній стороні малогомілкової кістки — від 2,5 до 12,4 МПа.

Паралельно, на краю проксимального відламка, змінюється напрямок і величина дотичних (горизонтально направлених) напружень. У нормі вони також існують, але є незначними та їхній результуючий вектор спрямований назад. При ізольованому незрощенні дотичні напруження

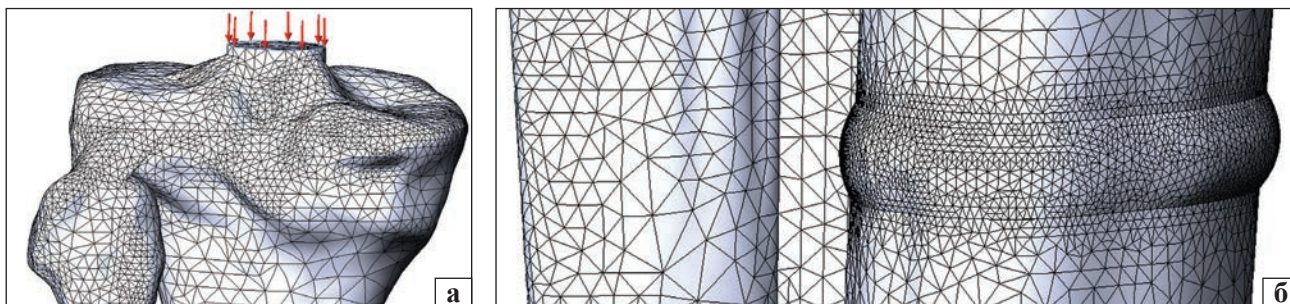


Рис. 2. Скінченно-елементна модель гомілкових кісток, міжкісткової мембрани та зв'язок, що їх з'єднують

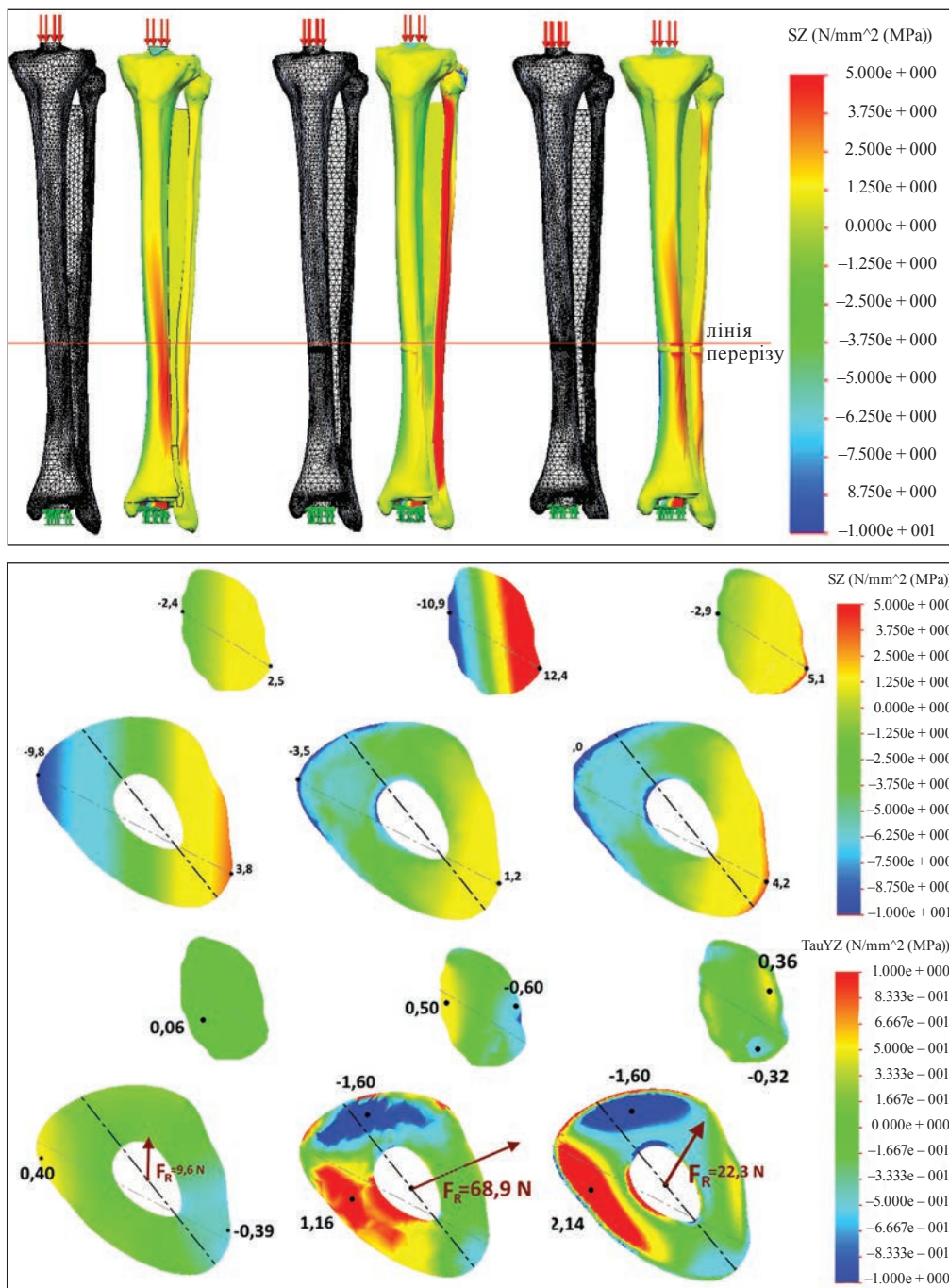


Рис. 3. Епюри розподілу напружень та їхній вектор у моделі гомілкових кісток у нормі (а) та в разі імітації ізолюваного незрощення великогомілкової кістки (б) та резекції ділянки малоомілкової кістки (в)

зростають у 3 рази, їхній результуючий вектор сили змінює напрямок назовні та зростає в 7 разів. Клінічним проявом такого атипового розподілу напружень у гомілкових кістках є утворення варусної деформації відламків великогомілкової кістки в разі ізольованого її незрощення, яке частіше за все виявляють у такій ситуації.

У ситуації III, коли опорна функція малоомілкової кістки усувається шляхом резекції її ділянки, картина розподілу напружень по поверхні відламків великогомілкової кістки відновлюється і стає порівнянною з нормальною (рис. 3, в). Безпосередньо по площині, що проходить по краю проксимального відламка, величина дотичних напружень збільшується, але при цьому результуюча сила зменшується втричі, а її векторність наближається до норми.

Характер переміщення кінців відламків за результатами клінічних і ультрасонографічних досліджень. Під час пальпаторного дослідження кутове деформування великогомілкової кістки виявлено в 11 пацієнтів, переважно це особи без внутрішнього фіксатора. У решти стан незрощення ідентифікували за такими ознаками: біль під час опори, кульгавість, наявність на рентгенограмі щілиноподібного просвітлення між відламками, переламаної або зміщеної пластини. У 4 пацієнтів, в яких пальпаторно рухомості відламків не виявили, ультрасонографія показала незначні лінійні переміщення точок на кінцях відламків у межах 1–2,8 мм (рис. 4).

Тобто, у більшості пацієнтів існувала рухомість відламків з дуже малою амплітудою, яку клінічно можна запідозрити лише на основі вказаних симптомів. Переміщення, які ми спостерігали, були однотипними, відбувалися в одній площині з однаковою амплітудою та частотою, яка відповідала ритму функціональних навантажень.

Результати гістоморфологічних досліджень. Аналізуючи морфологічну структуру міжвідламкових тканин і порівнюючи її з рентгенологічною картиною, ми помітили певну закономірність. Рентгенологічне просвітлення між відламками великогомілкової кістки було заповнено, в основному, хрящовою тканиною, яка вкривала кістку як періостально, так і з її торцевої поверхні (рис. 5, а–в, д). Хондроцити в ній розташовувалися поодинокі, із різною щільністю, деякі утворювали лакуни (рис. 5, в). Із боку кісткових відламків у хрящову тканину проростали судини, навколо яких відбувалося кісткоутворення (рис. 5, в). Напрямок розташування новоутворених кісткових трабекул співпадав із напрямком судин.

Сполучна тканина містилася у вигляді прошарку в центральній частині регенерату, між торцевими поверхнями відламків, укритих шаром волокнистого хряща (рис. 5, д). Структурно сполучнотканинний прошарок містив значну кількість фібробластів, які своєю довгою віссю розташовувалися переважно паралельно торцевій поверхні відламків, тобто перпендикулярно осі кінцівки. Пучки колагенових волокон були орієнтовані в цьому ж напрямку.

Отже, закономірність полягала в структурі розташування хрящової та сполучної тканин. Сполучна утворювала прошарок, по якому реалізувалися патологічні переміщення відламків один відносно одного. Торцеві поверхні відламків були хрящовими, міцно зв'язані з кісткою і в них відбувалися процеси енхондрального кісткоутворення.

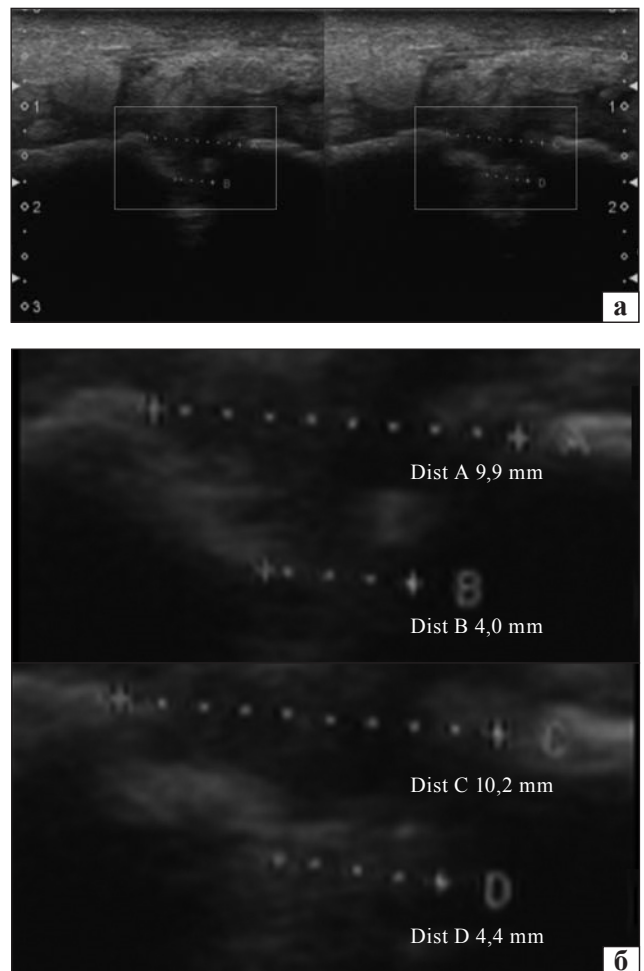


Рис. 4. Ультрасонограми зони незрощення великогомілкової кістки пацієнтки Ч.: а) без (ліворуч) та з (праворуч) осьовим навантаженням; б) фрагменти ультрасонограми (прямокутники на рис. 3, а) із вимірюванням відстані (пунктирна лінія) між фрагментами кістки без (зверху, Dist А–В) та з (знизу, Dist С–D) навантаженням

Результати лікування. У всіх пацієнтів після виконання резекції ділянки малогомілкової кістки амплітуда патологічної кутової рухомості відламків збільшувалася або вона вочевидь виявлялася, якщо до цього її не можна було відчутти під час пальпаторного дослідження. Це стосувалося хворих із зануреним фіксатором у відламках, який було видалено під час нашої повторної операції. У більшості пацієнтів відламки були зафіксовані зовнішнім стрижневим апаратом зі збереженням правильної осі сегмента під час операції, у 4 осіб одночасно усунути кутову (варусну) деформацію не вдалося, тому її поступово усунули апаратом упродовж тижня.

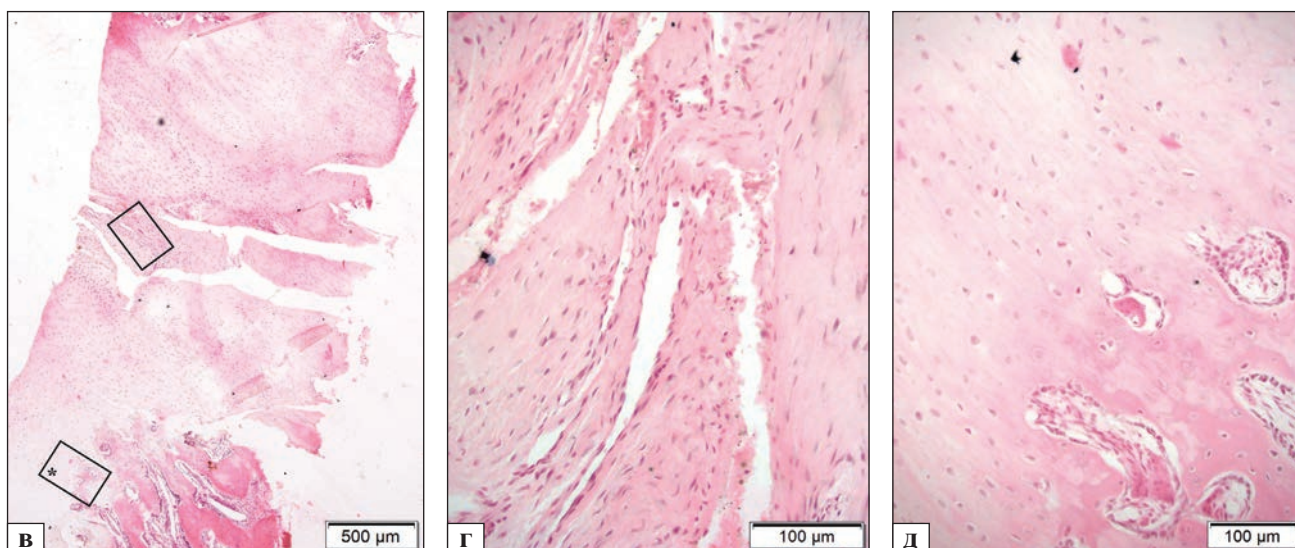
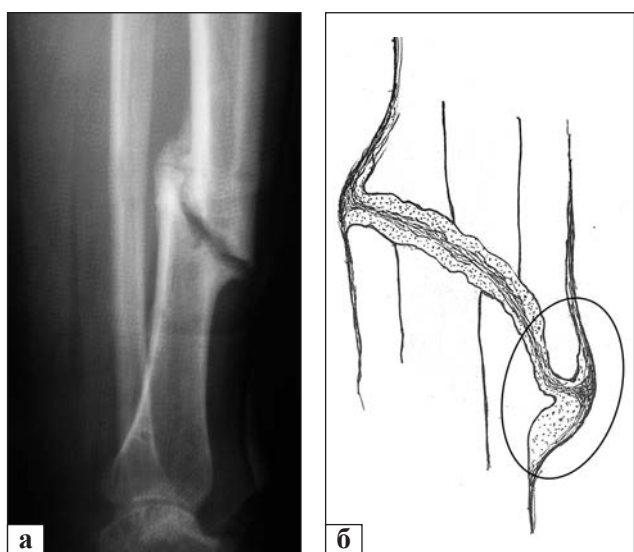


Рис. 5. Рентгенограма (а), схематичне зображення розташування хрящової та фіброзної тканин у міжвідламковій зоні у хворі Ч. (іст. хв. № 832597) (б) та гістологічна картина (в–д) незрощення великогомілкової кістки. Гістологічна картина ділянки незрощення (в): хрящова тканина зі значною щільністю хондроцитів вкриває торцеві відділи відламків кістки, з боку яких у неї проростають кровоносні судини та відбувається кісткоутворення (прямокутник із зірочкою, рис. 5, д); сполучна тканина в центральній частині регенерату (прямокутник, рис. 5, г). Матеріал для гістологічного дослідження вилучено з ділянки, показаної на схемі 5, б еліпсом. Гематоксилін та еозин

Пацієнти починали ходити з повною опорою на ушкоджену кінцівку з перших днів після операції, частина на початку користувалася палицею. Характерно, що після операції вони відмічали зникнення болю під час опори на кінцівку, ходити стало зручніше, пропала кульгавість. Через 2–2,5 міс. кутову рухомість відламків не спостерігали, а на контрольній рентгенограмі відмічали збільшення щільності тканин міжвідламкової зони, як бачимо на рис. 6 (пацієнтку Ч. лікували з приводу незрощення лівої великогомілкової кістки). Ще через 2 місяці відбулося зрощення відламків і апарат був видалений (рис. 6, в).

У 43 (95,6 %) пацієнтів після виконаної операції зафіксовано зрощення відламків великогомілкової кістки в терміни 3,5–4 міс. ходьби в апараті. Середній термін фіксації апаратом дорівнював (112 ± 17) днів. У двох хворих після операції зрощення відламків великогомілкової кістки не було досягнуто, незважаючи на позитивний ефект у вигляді збільшення ригідності зони контакту відламків. Причиною збереження стану незрощення великогомілкової кістки в цих пацієнтів ми вважали передчасне зрощення фрагментів малогомілкової, тому проведено повторну резекцію її ділянки та продовжено функціональне лікування. Одному постраждалому відламки фіксували гіпсовою пов'язкою типу Дельбе, а другому знову застосували стрижневий апарат. У обох через 2,5–3 міс. досягнуто зрощення. Загалом всі пацієнти були

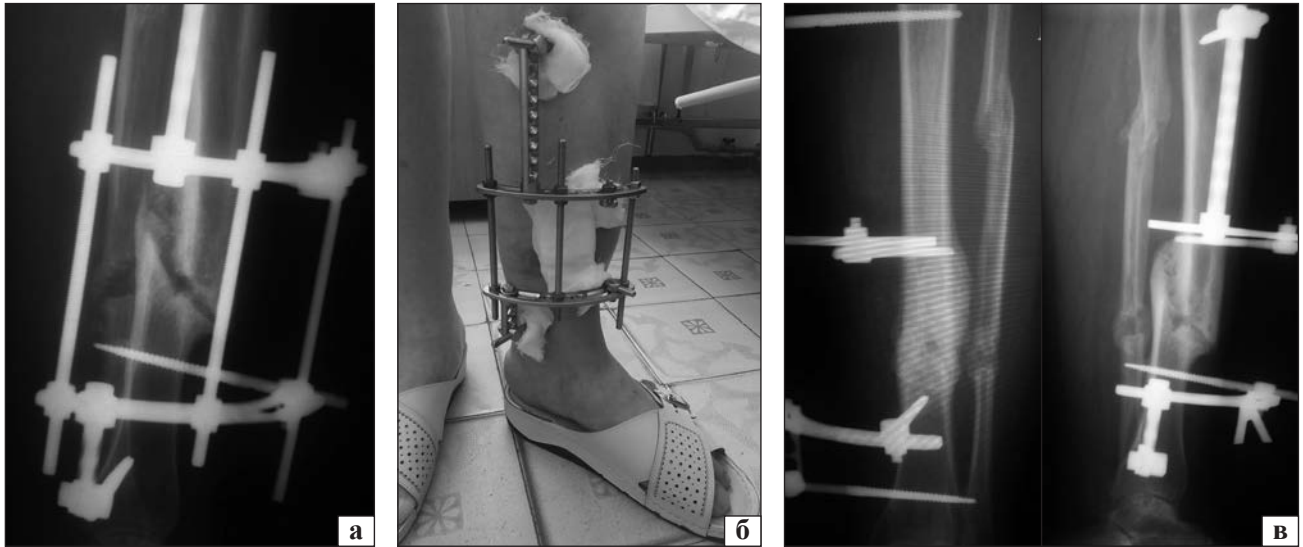


Рис. 6. Етапи лікування пацієнтки Ч. після резекції малогомілкової кістки та фіксації фрагментів великогомілкової кістки апаратом зовнішньої фіксації на рентгенограмі (а) та вигляд кінцівки в апараті зовнішньої фіксації в момент опори (б); в) кісткове зрощення відламків великогомілкової кістки через 2 міс. на рентгенограмах

активними, ходили без сторонньої допомоги, не користувалися засобами додаткової опори, здебільшого виконували посильну фізичну роботу.

Обговорення

В основі незрощення відламків лежить формування аномально структурованого регенерату. Нормально структурно-організований регенерат після діафізарного перелому — це цілісне кісткове (або іноді кістково-хрящове) веретеноподібне утворення, що з'єднує відламки і побудоване з трабекулярної кістки, яка по периферії має підвищену щільність і переважно поздовжнє розташування трабекул. Така форма і структура регенерату здатна протидіяти різновекторним навантаженням.

Із проведених нами досліджень видно, що сутність аномалії полягає в тому, що регенерат не має цілісної кісткової структури та розділений сполучнотканинним прошарком. Чому це відбувається? Відповідь треба шукати в механосенситивності опорних тканин на етапі їхнього формування. Регенерат на початку складається з фібринового матриксу, на якому розвиваються мезенхімальні (плюрипотентні) клітини [15]. Напрямок їхньої диференціації залежить від умов кровопостачання та дії внутрішніх сил. Ці сили є результатом зовнішніх навантажень, які через фібриновий, а потім колагеновий матрикс передаються на мембрану цих новоутворених мезенхімальних клітин. Як показують наші попередні дослідження [17], високий рівень напружень бластемою стимулює остеогенний рівень диференціації. Векторність

внутрішніх сил організує структуру регенерату. У разі різновекторної (безсистемної) дії внутрішніх сил, що існує за умов нефіксованих штучно відламках, у бластемі формується веретеноподібний із дрібнопетлястою мережею кісткових трабекул провізорний регенерат. Після відновлення осьового навантаження та, відповідно, нормального вектора внутрішніх сил у діяфізі відбувається перебудова трабекул в поздовжньо орієнтовані остеони. Так відбувається при благоприємному перебігу процесу загоєння. Але, якщо первинно регенерат сформувався з недостатнім запасом міцності, він може бути зруйнованим атипово діючими силами. Як показали розрахунки, у ситуації зі зрощеною малогомілковою кісткою на відламки великогомілкової кістки та тканини міжвідламкового регенерату діють сили поперечно до осі сегменту. Механізм їхнього виникнення ми дослідили на препараті сегмента кістки «гомілка – стопа», відтворивши ситуацію, яка імітувала ізольоване незрощення великогомілкової кістки, через створення невеликого міжвідламкового її дефекту, і приклали осьове навантаження (рис. 7) [10]. За умов багаторазових навантажень отримано однакові переміщення. Кінець проксимального відламка відхилявся назовні та вперед (рис. 7, б).

Характер виникнення таких типових переміщень можна пояснити анатомічною формою та взаємним розташуванням гомілкових кісток, а також особливостями їхнього з'єднання синдесмозами та мембраною. Напрямок переміщення проксимального фрагмента великогомілкової

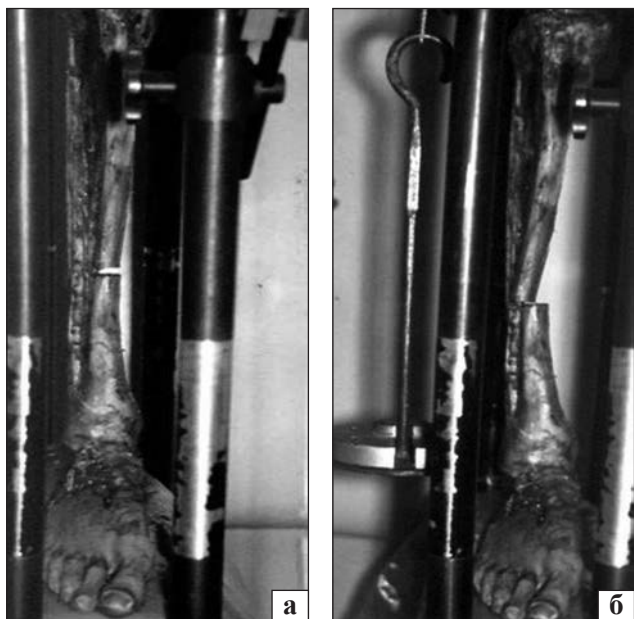


Рис. 7. Характер переміщення проксимального фрагмента великогомілкової кістки на фізичній моделі кісток гомілки, що імітує ізольоване незрощення великогомілкової кістки: положення фрагментів великогомілкової кістки без осовового навантаження (а) та за умов його прикладання величиною 10 кг (б) [10]

кістки співпадає з напрямком вектора внутрішніх напружень, які встановлено за розрахунками на математичній скінченно-елементній моделі. Схожий характер дії внутрішніх сил виявлено на рівні суглобів. Тут присутній виражений ефект дотичних напружень, які діють паралельно суглобовій поверхні. Вони у відповідний спосіб орієнтують клітини та колаген. Гістологічна картина в міжвідламковій зоні в разі ізольованого незрощення великогомілкової кістки нагадує суглоб. Прошарок сполучної тканини виконує роль «щілини» та забезпечує незначні переміщення кінців відламків один відносно одного. Така аномальна біомеханічна ситуація спрямовує процес регенерації в напрямку формування так званого «несправжнього суглоба».

Висновки

У разі ізольованого незрощення відламків великогомілкової кістки між ними утворюється фіброзно-хрящовий прошарок зі структурою, організованою під дію поперечних сил. Усунути таку аномальну біомеханічну ситуацію можна шляхом виключення малоомілкової кістки з опорної функції шляхом резекції її ділянки довжиною 10–15 мм на рівні незрощення. Це нормалізує вектор навантаження на відламках великогомілкової кістки та безпосередньо фіброзно-хрящовому

міжвідламковому регенераті, що приводить до його осифікації.

Конфлікт інтересів. Автори декларують відсутність конфлікту інтересів.

Список літератури

1. Попсуйшапка А. К. Частота несрашения отломков при изолированных диафизарных переломах длинных костей конечностей / А. К. Попсуйшапка, О. Е. Ужегова, В. А. Литвишко // Ортопедия, травматология и протезирование. — 2013. — № 1. — С. 39–43. — DOI: 10.15674/0030-59872013139-43.
2. Частота ускладнень при лікуванні діафізарних переломів кінцівок за даними Харківської травматологічної МСЕК / О. К. Попсуйшапка, В. О. Литвишко, О. Є. Ужегова, О. О. Підгайська // Ортопедия, травматология и протезирование. — 2020. — № 1. — С. 20–26. — DOI: 10.15674/0030-59872020120-25.
3. Виноградова Т. П. Патологическая анатомия псевдоартроз. Костная пластика, ампутация и протезирование / Т. П. Виноградова // Труды Центрального института травматологии и ортопедии МЗ СССР. — Москва : Медгиз, 1946. — С. 10–15.
4. Балакина В. С. Ложные суставы длинных трубчатых костей и их лечение / В. С. Балакина // Ортопедия, травматология и протезирование. — 1973. — № 3. — С. 9–14.
5. Prevalence and influencing factors of nonunion in patients with tibial fracture: systematic review and meta-analysis / R. Tian, F. Zheng, W. Zhao [et al.] // Journal of Orthopaedic Surgery and Research. — 2020. — Vol. 15 (1). — Article ID: 377. — DOI: 10.1186/s13018-020-01904-2.
6. Bell A. Nonunion of the femur and tibia: an update / A. Bell, D. Templeman, J. C. Weinlein // The Orthopedic Clinics of North America. — 2016. — Vol. 47 (2). — P. 365–375. — DOI: 10.1016/j.oocl.2015.09.010.
7. Santolini E. Risk factors for long bone fracture non-union: a stratification approach based on the level of the existing scientific evidence / Santolini E., West R., Giannoudis P. V. // Injury. — 2015. — Vol. 46 (Suppl. 8). — P. S8–S19. — DOI: 10.1016/S0020-1383(15)30049-8.
8. Sarmiento A. Closed Functional Treatment of Fractures / A. Sarmiento, L. L. Latta. — Berlin ; Heidelberg ; N.Y. : Springer Verlag, 1981.
9. Попсуйшапка А. К. Лечение несрашений большеберцовой кости / А. К. Попсуйшапка, Самани Мутасем // Ортопедия, травматология и протезирование. — 1998. — № 2. — С. 65–68.
10. Мутасем Мухамед Амин Махмуд Самани. Функциональное лечение несрастающихся переломов большеберцовой кости (клинико-экспериментальное исследование) : дис. ... канд. мед. наук : 14.01.21 — травматология и ортопедия / Мутасем Мухамед Амин Махмуд Самани. — Харьков, 1998. — 157 с.
11. Анкін М. Л. Значимість патогенетичного підходу та обсягу реостеосинтезу в лікуванні порушень консолідації переломів діафіза кісток гомілки / М. Л. Анкін, В. Л. Шмагой // Травма. — 2015. — № 16 (2). — С. 62–66.
12. Begkas D. Management of aseptic nonunions of the distal third of the tibial diaphysis using static interlocking intramedullary nailing / D. Begkas, D. Katsenis, A. Pastroudou // Medicinski Glasnik. — 2014. — Vol. 11 (11). — P. 159–164.
13. Илизаров Г. А. Значение факторов напряжения растяжения в генезе тканей и формообразовательных процессах при чрескостном остеосинтезе / Г. А. Илизаров // Чрескостный остеосинтез в ортопедии и травматологии. — 1984. — Вып. 9. — С. 4–41.
14. Напруження [Електронний ресурс]. — Режим доступу до

- ресурсы: <https://uk.wikipedia.org/wiki/%D0%9D%D0%B0%D0%BF%D1%80%D1%83%D0%B6%D0%B5%D0%BD%D0%BD%D1%8F>.
15. Differentiation mechanisms of regeneration blastema cells during bone fracture healing / A. K. Popsuishapka, V. A. Lytvishko, N. A. Ashukina [et al.] // Ортопедия, травматология и протезирование. — 2018. — № 2. — С. 78–86. — DOI: 10.15674/0030-59872018278-86.
 16. Fibrin-blood clot as an initial stage of formation of bone regeneration after a bone fracture / O. K. Popsuishapka, N. O. Ashukina, V. O. Litvishko [et al.] // Regulatory Mechanisms in Biosystems. — Vol. 8, № 3. — P. 322–328. — DOI: 10.15421/021847.
 17. Литвишко В. О. Напружено-деформований стан фібрин-кров'яного згустку та окісття в зоні діафізарного перелому за різних умов з'єднання відламків та його вплив на структурну організацію регенерату / В. О. Литвишко, О. К. Попсуйшапка, О. В. Ярьсько // Ортопедия, травматология и протезирование. — 2016. — № 1. — С. 62–71. — DOI: 10.15674/0030-59872016162-71.
 18. Переміщення відламків під час лікування діафізарних переломів та їх значення для процесу регенерації / А. К. Попсуйшапка, В. А. Литвишко, Н. А. Ашукина, С. М. Яковенко // Ортопедия, травматология и протезирование. — 2016. — № 2. — С. 31–39. — DOI: 10.15674/0030-59872016231-40.
 19. Березовский В. А. Биофизические характеристики тканей человека: справочник / В. А. Березовский, Н. Н. Колотиллов. — Киев : Наукова думка, 1990. — 224 с.
 20. Кнетс И. В. Деформирование и разрушение твердых биологических тканей / И. В. Кнетс, Г. О. Пфаффорд, Ю. Ж. Саулгозис. — Рига: Зинатие, 1980. — 320 с.
 21. Янсон Х. А. Биомеханика нижней конечности человека / Х. А. Янсон. — Рига, 1975. — 324 с.
 22. Романенко К. К. Несросшиеся диафізарные переломы длинных костей факторы риска, диагностика, лечение : дис... канд. мед. наук : 14.01.21 — травматология та ортопедія / К. К. Романенко. — Харків, 2002. — 226 с.

Стаття надійшла до редакції 28.10.2020

MECHANICAL AND STRUCTURAL PECULIARITIES OF TIBIA SHAFT NONUNION AND ITS INFLUENCE FOR TREATMENT

O. K. Popsuishapka¹, V. O. Lytvishko², O. O. Pidgaiska³, N. O. Ashukina³, K. V. Nesvit⁴, V. Ye. Maltseva³

¹ Kharkiv Medical Academy of Postgraduate Education. Ukraine

² CHI «Kononenko Chuguyev Central District Hospital», Kharkiv region. Ukraine

³ Sytenko Institute of Spine and Joint Pathology National Academy of Medical Sciences of Ukraine, Kharkiv

⁴ V. N. Karazin Kharkiv National University. Ukraine

✉ Olexii Popsuishapka, MD, Prof. in Traumatology and Orthopaedics: alexecorn@gmail.com

✉ Valerii Lytvishko, PhD in Traumatology and Orthopaedics: lvaort@yandex.ua

✉ Olga Pidgaiska, PhD in Traumatology and Orthopaedics: podgayo@yahoo.com

✉ Nataliya Ashukina, PhD in Biol. Sci.: natalya.ashukina@gmail.com

✉ Kateryna Nesvit: PhD in Phys.-Math. Sci.: nesvit@karazin.ua

✉ Valentyna Maltseva, Phd in Biol. Sci.: maltseva.val. evg@gmail.com