

РІВЕНЬ ЕКСПРЕСІЇ КОНСТИТУТИВНОЇ ЦИКЛООКСИГЕНАЗИ В ТКАНИНАХ ПОРОЖНИНИ НОСА У ПАЦІЄНТІВ З АСПІРИНАСОЦІЙОВАНИМ НАЗАЛЬНИМ ПОЛІПОЗОМ

І. В. Кошель, М. М. Багрій, Д. Д. Заболотна

*Івано-Франківський національний медичний університет;
76000, м. Івано-Франківськ, вул. Галицька, 2*

Поліпоз асоційований з непереносимістю аспірину відноситься до групи метаболічних захворювань, а принципова позиція його етіології та патогенезу полягає у генетично детермінованому зниженні експресії конститутивної циклооксигенази – ключового ферменту обміну ненасичених жирних кислот. Встановлено, що у сполучній тканині відбуваються ключові процеси патогенезу поліпозного риносинуситу, які призводять до формування різних типів захворювання, що виливається в наявність різних клінічних форм одної патології, різної чутливості до методів лікування та тенденцією до рецидивування.

Ключові слова: *поліпоз, рівень експресії конститутивної циклооксигенази, патогенезу поліпозного риносинуситу.*

В останнє десятиріччя проблема поліпозного риносинуситу набула особливої актуальності не тільки в оториноларингології, але і в медицині в цілому. Це пов'язано з високою поширеністю цієї патології в популяції, тенденцією до злоякісного і прогресивного перебігу, неефективністю лікування та високим рівнем рецидивування [4, 9, 5, 8]. Особлива увага надається лікуванню поліпозу в умовах коморбідності, адже помічено, що поліпоз носа часто поєднується з такими тяжкими захворюваннями як бронхіальна астма, хронічна обструктивна хвороба легень, непереносимість аспірину, алергія та інші [2, 3]. Спостерігається широка різноманітність варіантів клінічного перебігу, різна чутливість до загальноприйнятих методів лікування, але все це об'єднано в одному діагнозі «поліпозного риносинуситу», а гістологічно виділяють тільки нейтрофільні та еозинофільні поліпи [12]. Все це підштовхує до думки про неоднорідність групи пацієнтів з загальним діагнозом «поліпозний риносинусит» і необхідності детального вивчення різних типів клінічного перебігу поліпозу носа.

Клінічно було помічено, що поліпозний риносинусит асоційований з непереносимістю аспірину є одним з найтяжчих клініко-патогенетичних варіантів ураження дихальних шляхів, який відрізняється прогресивним рецидивуючим перебігом і меншою ефективністю консервативного та хірургічного лікування [1, 3, 10, 11, 13, 14, 15].

Згідно сучасної гіпотези, поліпоз асоційований з непереносимістю аспірину відноситься до групи метаболічних захворювань, а принципова позиція його етіології та патогенезу полягає у генетично детермінованому зниженні експресії конститутивної циклооксигенази – ключового ферменту обміну ненасичених жирних кислот, зокрема арахідонової [6, 7].

Арахідонова кислота частково поступає в організм із продуктами харчування, а основна її кількість синтезується в організмі з фосфоліпідів клітинних мембран під дією ферменту фосфоліпази A_2 (рис. 1).

Обмін арахідонової (ейкозатетраєнової) кислоти здійснюється декількома шляхами, в нормі більша частина її метаболізується під дією фермента циклооксигенази I (конститутивна циклооксигеназа) з утворенням фізіологічних простагландинів та тромбоксану. Саме на цьому рівні, на нашу думку, і наявний генетичний «блок» фермента циклооксигенази I, в результаті чого переважна більшість арахідонової кислоти вимушено метаболізується під дією ферменту ліпооксигенази з утворенням великої кількості лейкотрієнів. Лейкотрієни, на відміну від «фізіологічних» простагландинів, є потужними медіаторами запалення, тому їх активний синтез в результаті спотвореного обміну арахідонової кислоти призводить до розвитку хронічного еозинофільного запалення, яке є доведеним патогенетичним субстратом утворення назальних поліпів. Умови хронічного запалення активують ще один фермент метаболізму арахідонової кислоти – циклооксигеназу II типу, яку ще називають «запальною» циклооксигеназою, в результаті чого синтезується велика кількість запальних простагландинів, що поглиблює процес хронічного запалення і утворення поліпозних вегетацій.

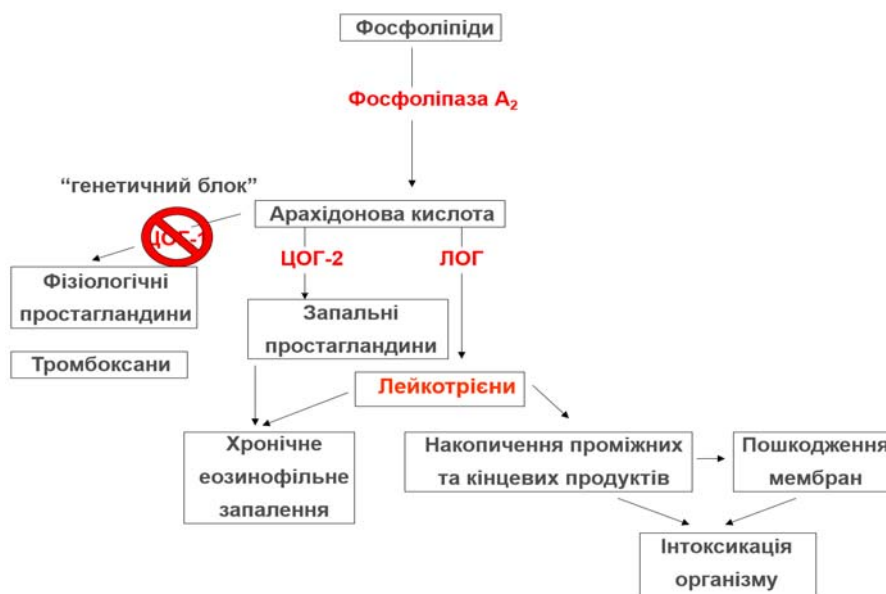

Рис. 1. Шляхи метаболізму арахідонової кислоти

Таким чином, самій ацетилсаліциловій кислоті (а також всім іншим нестероїдним протизапальним препаратам) відводиться роль не етіологічного чинника аспіринової тріади чи аспіринового назального поліпозу, як це вважалось раніше, а триггерного фактора, який різко поглиблює генетично обумовлений дефіцит конститутивної циклооксигенази I і виступає таким чином «спусковим гачком» декомпенсації захворювання і виникнення назальної обструкції, поєднаної з бронхоспазмом чи астматичним статусом. Для підтвердження цієї гіпотези ми провели дослідження біоптатів слизової оболонки та поліпозної тканини хворих із різним типом назального поліпозу з метою визначення рівня конститутивної циклооксигенази.

Мета роботи – з'ясування рівня експресії конститутивної циклооксигенази (COX1) в слизовій оболонці та тканинах поліпів залежно від типу назального поліпозу.

Матеріали та методи дослідження

В дослідження включено 75 хворих з діагнозом «хронічний поліпозний риносинусит», які знаходились на стаціонарному лікуванні у ЛОР-відділенні обласної клінічної лікарні протягом 2011-2014 рр. Пацієнтів було розділено на три групи: I група – поліпоз асоційований з непереносимістю аспірину 25 пацієнтів (33,3%); II група – поліпоз пов'язаний з порушенням аеродинаміки носового дихання 25 пацієнтів (33,3%); III – Ig-E-залежний (алергічний) поліпоз 25 пацієнтів (33,3%). Як етап комплексного лікування всім хворим проведені функціональні ендоскопічні оперативні втручання. Матеріалом для дослідження слугувала слизова оболонка носової порожнини і тканина поліпів, які видалялись під час оперативного втручання.

Досліджуваний матеріал фіксували у 10% розчині нейтрального формаліну (Ph-7,0) протягом 24 годин. Після парафінової препідготовки кишматочки заливали у парафін. Із кожного парафінового блоку на санному мікромомі робили гістологічні зрізи товщиною 4-5 мкм на предметні скла з адгезивним покриттям (SuperFrostPlus). Депарафінізацію проводили за загальноприйнятою методикою. Для відновлення епітопів проводили теплоіндуковане демаскування у цитратному буфері (pH 6,0) на водяній бані й у мікрохвильовій печі при температурі 95-98°C протягом 10 хв. Блокування ендогенної пероксидази здійснювали за допомогою пероксидазного блоку протягом 10 хв, блокування неімунологічного зв'язування реагентів – за допомогою Ultra V Block (Abcam) протягом 10 хвилин. Наступним етапом проводили інкубацію з робочими розчинами первинних антитіл – COX1 antibody (Abcam) – титр 1:300 з тривалістю експозиції 45 хвилин. Для приготування робочих розчинів COX1 використовували розчинник антитіл (AntibodyDiluent, Abcam). Протягом 35 хвилин проводили інкубацію зрізів з кон'югатом антикролячих антитіл з полімером та пероксидазою хрому (система візуалізації RabbitSpecific HRP Conjugate, Abcam). Протягом 10 хвилин зрізи

інкубували у готовому (Ready-to-Use) розчині хромогену – аміноетилкарбазолу (AEC SingleSolution, Abcam). Гістологічні зрізи дозбарвлювали гематоксиліном Маєра (DAKO) протягом 40 сек. З метою контрастування протягом 7 сек. зрізи витримували у 36 mM розчині аміаку. Тричі по 1 хв. промивали у дистильованій воді. Скельця виймали з дистильованої води, на гістозрізи наносили водне заключне середовище (Faramount, AqueousMountingMedium, DAKO, Abcam) та накривали покривними скельцями.

Інтерпретацію отриманих результатів проводили за якісною (незначна (+), помірна (++) та виражена (+++) експресія антигенів (за інтенсивністю забарвлення хромогену) та кількісною характеристикою: визначали скільки μm^2 припадає на одну клітину, яка позитивно забарвилась хромогеном в процесі імуногістохімічної реакції; таким чином, чим більша площа припадає на одну забарвлену клітину, тим більший дефіцит у тканинах циклооксигенази I; а також вимірювалась інтенсивність забарвлення хромогену за денситометричними даними з використанням морфометричної програми ImageTool 3,0 forWindows. Для достовірної оцінки денситометричних даних фотографування гістологічних препаратів здійснювали при однаковому освітленні та при визначеній для певного збільшення ширині діафрагми. Отримані зображення трансформували у відтінки сірого у системі RGB та проводили їх аналіз.

З метою оцінки значимості різниці між групами за показниками для кожної підгрупи (епітелій поліпа і слизової оболонки та строма поліпа і слизової оболонки) був проведений однофакторний дисперсний аналіз (ДА) за моделлю: фактор група – постійний, відповідний показник – змінна. Перевірка передумов ДА (нормальності розподілу його остатків) була проведена за допомогою критерію Шапіро-Уїлка при рівні значимості 0,01 (остатки ДА розподілені нормально). Для визначення наявності статистично значимих відмінностей між групами був використаний критерій множинний порівнянь Тьюкі за рівня значимості 0,05.

Результати дослідження

Як відомо, конститутивна ЦОГ експресується як у цитоплазмі макрофагів сполучнотканинної строми поліпів і слизової оболонки, а також в цитоплазмі макрофагів поміж епітеліоцитами епітелію поліпів та слизової оболонки порожнини носа.

При морфометрії епітеліальної поверхні у пацієнтів із аспіринасоційованим назальним поліпозом (I група) в епітелії поліпів на одну СОХ-позитивну клітину припадає $7816,4 \mu\text{m}^2$ площі епітелію (рис. 2), у пацієнтів II групи – $7271,8 \mu\text{m}^2$ площі епітелію, в III групі – $8930,9 \mu\text{m}^2$ (рис. 3). Морфометрія епітелію слизової оболонки показала наступні показники: у пацієнтів I групи на одну СОХ-позитивну клітину припадає $7905,4 \mu\text{m}^2$ (рис. 4), у пацієнтів II групи – $4918,4 \mu\text{m}^2$, у пацієнтів III групи – $4583,5 \mu\text{m}^2$ (рис. 5).

При статистичному аналізі даних виявлено, що показники морфометрії епітелію як поліпів, так і слизової оболонки статистично значимо не розрізняються (рис. 6), що дає нам можливість стверджувати, що кількість СОХ-позитивних макрофагів в епітелії як поліпів, так і слизової оболонки не змінюється в залежності від типу поліпозногориносинуситу. Можна припустити, що суттєві патологічні зміни відбувається не в епітелії, а в стромі поліпів та слизової оболонки.

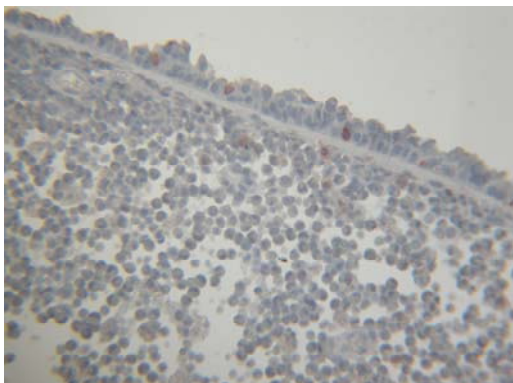


Рис. 2. СОХ1 в поліпі аспіринасочіюваного поліпозу

Забарвлення: імуногістохімічне
HPR-АЕС з анти-СОХ1. Зб.: $\times 200$

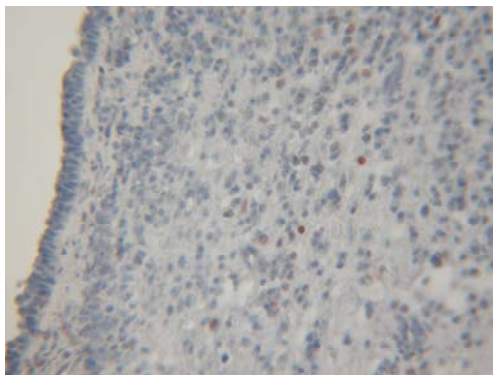


Рис. 3. СОХ1 в слизовій оболонці носа при аспірин асоційованому поліпозі

Забарвлення: імуногістохімічне
HPR-АЕС з анти-СОХ1. Зб.: $\times 200$

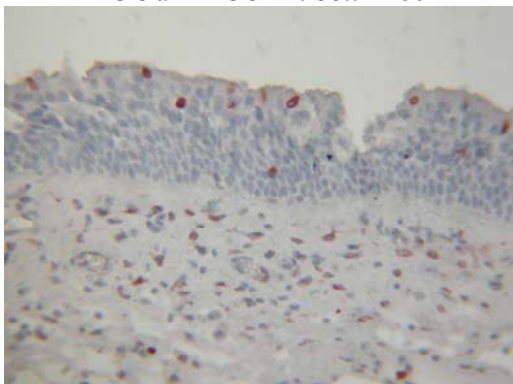


Рис. 4. СОХ1 в поліпі при алергічному поліпозі

Забарвлення: імуногістохімічне
HPR-АЕС з анти-СОХ1. Зб.: $\times 200$

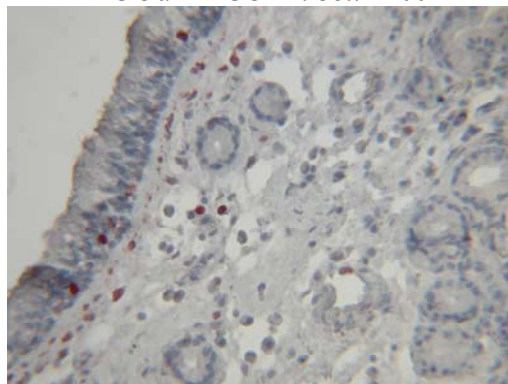


Рис. 5. СОХ1 в слизовій оболонці носа при алергічному поліпозі

Забарвлення: імуногістохімічне
HPR-АЕС з анти-СОХ1. Зб.: $\times 200$

Під час морфометрії стромі отримані наступні дані: при дослідженні стромі поліпів на одну СОХ-позитивну клітину припадає $56357,7 \text{ мкм}^2$ в групі пацієнтів із з аспіринасочіюваним назальним поліпозом (I гр., рис. 2), $14685,4 \text{ мкм}^2$ в групі з поєднанням поліпозного риносинуситу та порушення архітектоніки носової порожнини (II гр.) та

12721,4 мкм² в групі з поліпозним риносинуситом алергічної природи (рис. 4). При морфометрії строми слизової оболонки визначено, що в I групі площа поверхні гістозрізу на одну СОХ-позитивну клітину склала 27147,9 мкм² (рис. 3), в II групі – 11371,7 мкм², в III групі – 12755,8 мкм² (рис. 5).

Аналіз отриманих даних морфометрії сполучнотканинної строми поліпів і слизової оболонки показав, що наявна статистично значима різниця між I та II, та між I та III групами, в той час, як між II та III групами немає достовірної різниці. Тобто саме в групі з аспіриносодійованим назальним поліпозом наявний виражений дефіцит циклооксигенази I в стромі як поліпів, так і слизової оболонки в порівнянні з поліпозним-риносинуситом інших типів (рис. 7).

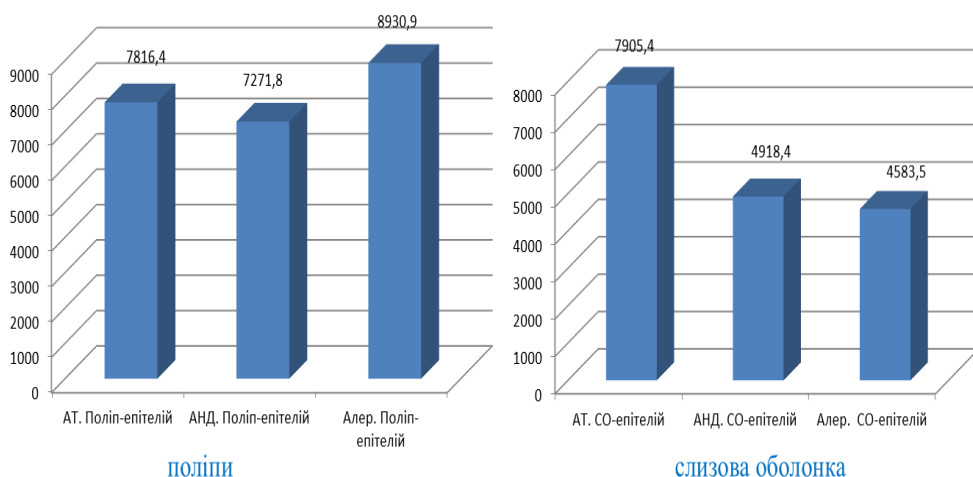


Рис. 6. Результати морфометрії епітеліальної поверхні поліпів та слизової оболонки, мкм²

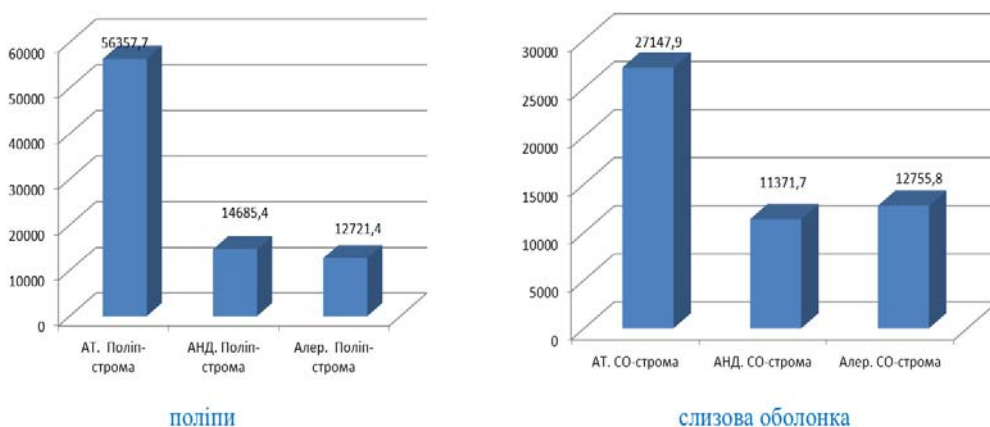


Рис. 7. Результати морфометрії строми поліпів та слизової оболонки, мкм²

Крім розподілу СОХ-позитивних клітин в одиниці площі, була досліджена оптична щільність цитоплазми клітин, які позитивно забарвлювались хромогеном в процесі імуногістохімічної реакції. За результатами дослідження встановлено, що аналогічна тенденція зміни оптичної щільності, як і кількості позитивних клітин, характерна як для епітеліальної поверхні, так і для сполучнотканинної строми. При денситометрії епітеліальної поверхні поліпів встановлені наступні показники оптичної щільності: в групі аспірин асоційованого поліпозу – 102,8421 ум.од., в II групі – 98,4 ум.од., в III групі – 92,1 ум.од. Денситометрія епітелію слизової оболонки показала наступні показники: I гр. – оптична щільність склала 95,7627 ум.од.; II гр. – 94,1 ум.од.; III гр. – 101,2 ум.од. Статистична обробка отриманих даних підтвердила тенденцію морфометричного дослідження – немає статистично значимої різниці оптичної щільності СОХ-позитивних клітин епітеліальної поверхні як поліпів, так і слизової оболонки носової порожнини при різних типах назального поліпозу (рис. 8)

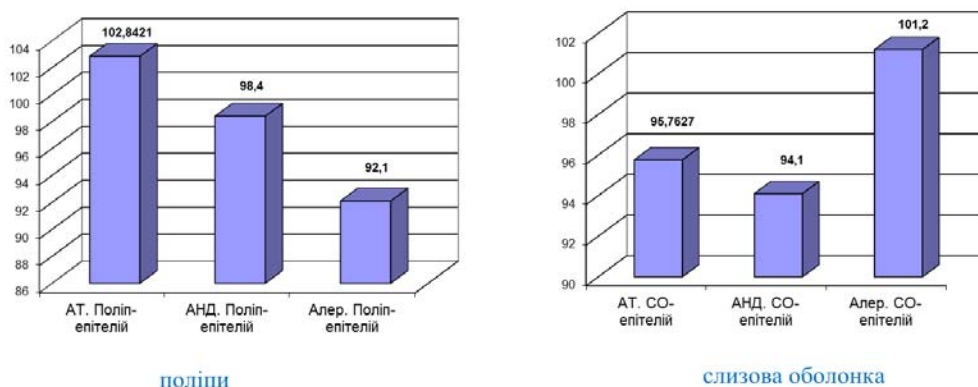


Рис. 8. Денситометрія цитоплазми СОХ-позитивних клітин покривного епітелію

При денситометричному дослідженні сполучнотканинної строми поліпів встановлені наступні показники оптичної щільності СОХ-позитивних клітин: у пацієнтів з аспіринасоційованим назальним поліпозом оптична щільність склала 130,75 ум.од., у хворих на поліпозний РС поєднаний з порушенням архітекτονіки носової порожнини – 104,1 ум.од., у пацієнтів з алергічним назальним поліпозом – 112,7 ум.од. Статистична обробка показала наявність достовірної різниці показників оптичної щільності між всіма трьома групами: між I і II, між I і III, а також між II і III.

Денситометричне дослідження строми слизової оболонки підтвердило результати, отримані під час морфометричного дослідження. В I групі величина оптичної щільності склала 118,0141 ум.од., в II групі – 100 ум.од., в III групі – 106,4 ум.од. Тобто наявна статистично значима

різниця між I та II групами та між I та III групами, в той час як між II та III групами достовірної різниці немає. Таким чином, денситометричне дослідження показало достовірне зменшення активності COX1 у цитоплазмі клітин сполучнотканинної строми поліпів та слизової оболонки носової порожнини хворих на аспіринасоційований назальний поліпоз (рис. 9).

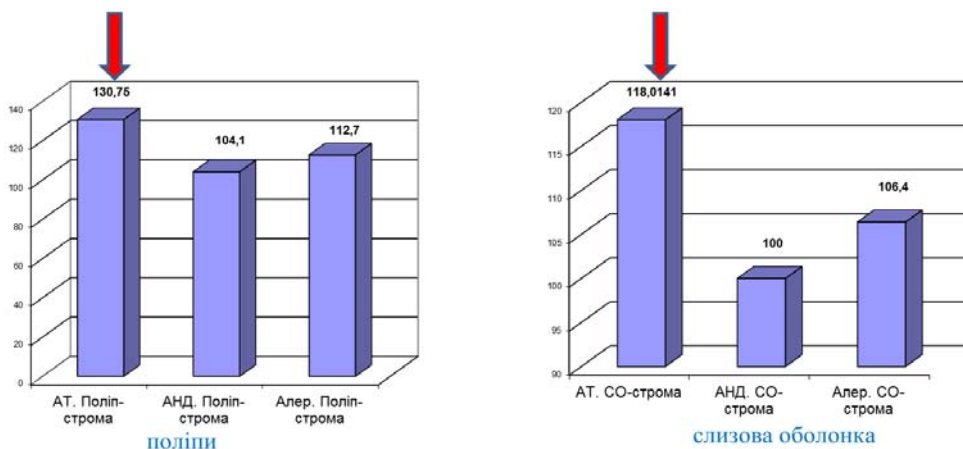


Рис. 9. Денситометрія цитоплазми COX-позитивних клітин сполучнотканинної строми поліпів та слизової оболонки

Висновки

Таким чином, за результатами як морфометричного, так і денситометричного дослідження, можна констатувати, що кількість COX-позитивних клітин та активність циклооксигенази I в епітеліалії поліпів та слизовій оболонці носової порожнини статистично значимо не відрізняється у пацієнтів з різним типом назального поліпозу.

При морфометрії та денситометрії сполучнотканинної строми поліпів та слизової оболонки виявлений виражений дефіцит COX-позитивних клітин, а також виразне зниження активності COX1 у пацієнтів I групи (з аспірин асоційованим поліпозом) у порівнянні з II та III групами, в той час як статистично значимої різниці між II та III групами хворих не встановлено за показниками морфометрії стромы як поліпів, так і слизової оболонки та денситометрії слизової оболонки. Отже, дослідження показників сполучнотканинної стромы поліпів та слизової оболонки підтвердило гіпотезу про зниження експресії конститутивної циклооксигенази у хворих на аспіринасоційований назальний поліпоз.

Наявність достовірної статистичної різниці при дослідженні показників сполучнотканинної стромы поліпів та слизової оболонки і при цьому відсутність достовірних відмінностей в показниках епітелію вказує нам на те, що саме в сполучній тканині відбуваються ключові процеси патогенезу поліпозного риносинуситу, які призводять до форму-

вання різних типів захворювання, що виливається в наявність різних клінічних форм одної патології, різної чутливості до методів лікування та тенденцією до рецидивування.

Література

1. Хронический бронхит и бронхиальная астма. Некоторые аспекты подготовки к хирургическим вмешательствам / Г.И. Гарюк, А.М. Шевченко и др. // ЖВНГХ. – 2004. – №3. – С. 27-28.
2. Сучасні підходи до діагностики та лікування алергічних захворювань дихальних шляхів / І.В. Гогунська, Л.В. Забродська, Д.Д. Заболотна, Т.В. Смагіна, В.І. Нестерчук // Ринологія. – 2006. – №2. – С. 3-10.
3. Диденко В.И. Хронические риносинуситы и бронхиальная астма. Проблемы реабилитации больных / В.И. Диденко, А.Д. Гусаков, В.В. Диденко // Матеріали Х з'їзду оториноларингологів. – Судак, 2005. – С. 90-91.
4. Заболотний Д.І. Основні показники діяльності ЛОР-служби України / Д.І. Заболотний. – К., 2005.
5. Нейко Є.М. Бронхіальна астма: клініко-генетичні аспекти патогенезу, діагностики, лікування, профілактики / Є.М. Нейко, Н.В. Чернюк, Л.Є. Ковальчук. – К.: Здоров'я, 2003. – 166 с.
6. Аспіриноватріада: нові погляди на етіопатогенез і діагностику / І.В. Кошель, П.Ф. Дудій, В.М. Рижик і ін. // Ультразвукова перинатальна діагностика. – 2010. – №30. – С. 153-154.
7. Кошель І.В. Біохімічний фенотип хворих на «аспіринові тріаду» / І.В. Кошель, Г.М. Ерстенюк, В.І. Попович // Клінічна генетика і перинатальна діагностика. – 2013. – №1. – С. 96-98
8. Попович В.І. Комплексна оцінка клініко-інструментальних та цитогенетичних показників при патології верхніх дихальних шляхів і хронічному обструктивному захворюванні легень / В.І. Попович, Н.В. Чернюк, Л.Є. Ковальчук // Ринологія. – 2006. – №1. – С. 3-9.
9. Попович В.І. Аналіз госпіталізованої запальної патології додаткових пазух носа / В.І. Попович, І.В. Бачинський, В.М. Ванченко // ЖВНГХ. – 2004. – №5. – С. 57-58
10. Метил преднизолон (медрол) в лечении больных с аспириновой триадой / В.И. Щербул, Л.М. Омерова и др. // ЖВНГХ. – 2006. – №5. – С. 191-192.
11. Системная ортикостероидная терапия в лечении больных с полипозным риносинуситомасоциированным с бронхиальной астмой и непереносимостью ацетилсалициловой кислоты / В.И. Щербул, Л.М. Омерова и др. // Матеріали Х з'їзду отоларингологів. – Судак, 2005. – С. 164.
12. Bachert С. Современная диагностика и лечение синусита и полипоза носа // С. Bachert, К. Normann, R. Mosges // Ринологія. – 2004. – №1. – С. 47-66.

13. Aspirin-sensitive rhinosinusitis/asthma: spectrum of adverse reactions to aspirin / W.W. Pleskow et.al. // Ibid. – 1983. – Vol.71. – P. 574.
14. Samter M. Intolerance to aspirin: clinical studies and consideration to its pathogenesis / M. Samter, R.F. Beers // Ann. Intern. Med. – 1968. – Vol.69. – P. 975.
15. Stevenson D.D. Sensitivity to aspirin and nonsteroidal anti-inflammatory drugs / D.D. Stevenson, R.A. Simon // Allergy Principles and Practices / Eds. E. Middleton et al. – 4th ed.-St. Louis: Mosby, 1993. – P. 1747.

*Стаття надійшла до редакційної колегії 25.11.2014 р.
Рекомендовано до друку д.м.н., професором Зайцем Л.М.,
д.м.н., професором Слободіним Т.М. (м. Київ)*

LEVEL OF EXPRESSION OF CONSTITUTIVE TSICLOOCSIGENAZ IN FABRICS OF CAVITY OF NOSE AT PATIENTS WITH ASPIRINASOT NAZALN POLIPOZ

I. V. Koshel, M.M. Bagriy, D. D. Zabolotna

*Ivano-Frankivs'k national medical university;
76018, Ivano-Frankivs'k, Galytska str., 2*

Polypus associated with out of aspirin behaves to the group of metabolic diseases, and of principle position of his etiology and pathogens consists in the genetically determined decline of expression of constitutive tsicloocsigen – key enzyme of exchange of the unsaturated fat acids. It is set, that in connecting fabric there are the key processes of pathogen of polypus rinosinusit, which result in forming of different types of disease, that is out-poured in the presence of different clinical forms of one pathology, different sensitiveness to the methods of medical treatment and tendency to residue.

Key words: *polypus, level of expression of constitutive tsicloocsigen, pathogen of polypus rinosinusit.*