



И.Н. Баскаков¹, Р.Б. Чхетиани², О.Н. Скачко², К.А. Линёв¹

¹ГУ «Луганский государственный медицинский университет»

²Луганский областной центр профилактики и борьбы со СПИДом

Зависимость результатов гистологического исследования лимфатических узлов у больных с лимфаденопатией при ВИЧ-инфекции от исходного количества CD4+-лимфоцитов

Цель исследования — изучение особенностей гистологической картины биопсированных лимфоузлов у больных с лимфаденопатией (ЛАП) при ВИЧ-инфекции в зависимости от количества CD4+-лимфоцитов.

Материалы и методы. В исследование включено 80 больных с ЛАП на фоне ВИЧ-инфекции в возрасте от 23 до 47 лет, которым была проведена биопсия лимфоузлов с последующей микроскопией по Цилю—Нильсену и гистологической верификацией туберкулеза. Также всем больным методом проточной цитометрии исследовали количество CD4+-лимфоцитов периферической крови, по результатам которой пациенты были разделены на основную группу (CD4+-лимфоцитов менее 200 клеток/мкл) и группу сравнения (CD4+-лимфоцитов 200 клеток/мкл и более).

Результаты и обсуждение. По результатам гистологического исследования лимфоузлов было выявлено реактивную ЛАП (16 (61,5 %) в группе сравнения, 26 (48,1 %) в основной группе), злокачественные опухоли (6 (23,1 %) в группе сравнения, 8 (14,8 %) в основной группе) и туберкулезный лимфаденит (4 (15,4 %) в группе сравнения, 20 (37,0 %) в основной группе). Туберкулезный лимфаденит в основной группе встречался достоверно чаще, чем в группе сравнения ($p < 0,05$). Достоверного отличия распространенности реактивной ЛАП и злокачественных опухолей не выявлено.

Выводы. Выявлено, что при снижении CD4+-лимфоцитов ниже 200 клеток/мкл значительно чаще наблюдается туберкулезный лимфаденит с казеозным некрозом лимфоузлов. В связи с этим у больных данной категории рекомендовано проведение биопсии лимфоузла с гистологическим исследованием материала.

Ключевые слова

ВИЧ-инфекция, лимфаденопатия, туберкулезный лимфаденит, CD4+-лимфоциты.

Лимфаденопатия (ЛАП) определяется как существующее не менее 3 мес увеличение от 2 см одного или более лимфоузлов разных областей [1]. ЛАП при ВИЧ-инфекции — часто встречающийся синдром [3].

Наличие осложнений ВИЧ-инфекции зависит от выраженности иммунодефицита. Согласно данным литературы, при количестве CD4+-лимфоцитов менее 200 в 1 мл крови развивается развернутая картина СПИДа. При этом отмечается генерализация оппортунистических инфекций, развиваются или наслаиваются на инфек-

ционный процесс новообразования в виде диссеминированной саркомы и злокачественной лимфомы [2, 4, 5].

Цель исследования — изучение особенностей гистологической картины биопсированных лимфоузлов у больных с ЛАП при ВИЧ-инфекции в зависимости от количества CD4+-лимфоцитов.

Материалы и методы

В исследование включено 80 больных с ЛАП на фоне ВИЧ-инфекции в возрасте от 23 до 47 лет, находившихся на лечении в Луганском областном центре профилактики и борьбы со СПИДом в 2008—2011 гг. Биопсию лимфоузлов

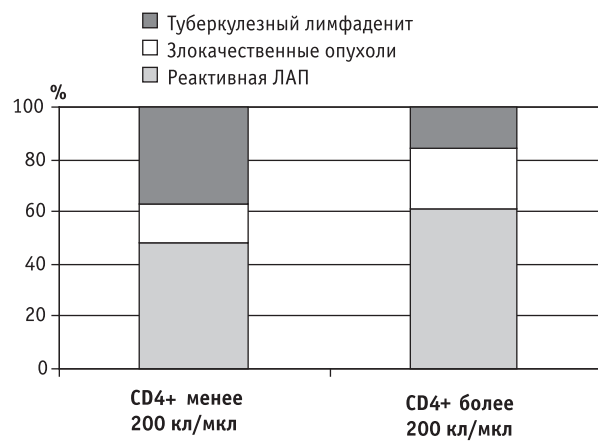


Рис. 1. Распределение результатов гистологического исследования лимфоузлов в зависимости от исходного количества CD4+-лимфоцитов

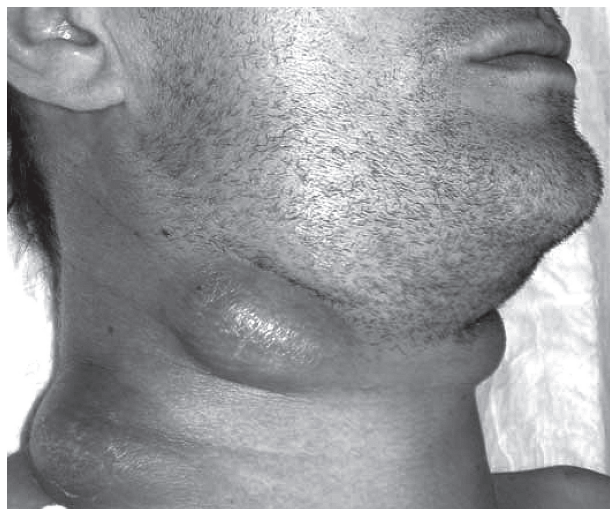

Рис. 2. Туберкулезный лимфаденит у ВИЧ-инфицированного пациента

осуществляли по общим хирургическим правилам. У 40 пациентов произведена биопсия лимфоузла шеи, у 34 – подмышечной, у 6 – паховой области. Биопсированные лимфоузлы проходили стандартную обработку, срезы окрашивали гематоксилином и эозином. Диагноз туберкулеза устанавливали на основании обнаружения возбудителя в биопсийном материале при окраске по Цилю–Нильсену, гистологической верификации – наличии бугорков (туберкулов), включающих 3 типа клеток (лимфоциты, эпителиоидные и многоядерные гигантские клетки Пирогова–Лангханса). При подозрении на опухоль и верификации гистотипа опухоли производили иммуногистохимическое исследование в Национальном институте рака (Киев).

Всем больным методом проточной цитометрии исследовали количество CD4+-лимфоцитов

периферической крови. В зависимости от степени снижения количества CD4+-лимфоцитов пациентов разделили на основную группу и группу сравнения. Основную группу составили 54 пациента (34 мужчины и 20 женщин), у которых количество CD4+-лимфоцитов было менее 200 клеток/мкл, группу сравнения – 26 больных (22 мужчин и 4 женщины) с количеством CD4+-лимфоцитов 200 клеток/мкл и более. Средний возраст больных основной группы – $(34,3 \pm 1,0)$ года, группы сравнения – $(32,3 \pm 2,2)$ года.

Статистическую обработку данных осуществляли с использованием программ Microsoft Office Excel для Windows XP Professional. Для оценки различий значений в группах применяли программу Statistica 6.

Результаты и обсуждение

В группе сравнения были получены следующие результаты гистологического исследования лимфоузлов: реактивная ЛАП – 16 (61,5 %), злокачественные опухоли – 6 (23,1 %), туберкулезный лимфаденит – 4 (15,4 %) пациента (рис. 1). Реактивная ЛАП представлена картиной фолликулярной гиперплазии у 14 пациентов, склерозом лимфоузла и атрофией лимфоидной ткани – у 2. При иммуногистохимическом исследовании злокачественных опухолей фолликулярная лимфома 1-го типа выявлена у 4 пациентов, эмбриональная рабдомиосаркома (шеи) – у 2. Туберкулезный лимфаденит характеризовался наличием туберкулов (гранулем) с лимфоцитами, эпителиоидными клетками и гигантскими клетками Пирогова–Лангханса. В центре бугорков наблюдались бесструктурные очаги казеозного некроза, окрашиваемые гематоксилином и эозином в розовый цвет.

В основной группе реактивная ЛАП выявлена у 26 (48,1%) пациентов (фолликулярная гиперплазия – у 20, склероз лимфоузла с атрофией лимфоидных фолликулов – у 4, гнойный абсцедирующий лимфаденит – у 2). Туберкулезный лимфаденит (рис. 2) встречался чаще, чем в группе сравнения, – у 20 (37,0%) больных. Характеризовался преобладанием бесструктурного казеозного некроза вплоть до некроза целого лимфоузла с наличием крошкообразных масс серого цвета. Злокачественные опухоли в основной группе выявлены у 8 (14,8 %) пациентов: лимфогранулематоз – у 2, лимфобластная лимфома – у 6. При сравнении результатов гистологического исследования отмечено, что в основной группе достоверно ($p < 0,05$) чаще встречался туберкулезный лимфаденит. Достоверного отличия распространенности реак-

тивної ЛАП, злокачественных опухолей не выявлено.

Выводы

1. Среди больных с уровнем CD4+-лимфоцитов менее 200 кл/мкл туберкулезный лимфаденит встречается в 37,0 % случаев ЛАП. При уровне CD4+-лимфоцитов 200 кл/мкл и более

туберкулезный лимфаденит встречается в 15,4 % случаев ЛАП.

2. Уровень CD4+-лимфоцитов более 200 кл/мкл не исключает туберкулезного и злокачественного поражения лимфоузлов, в связи с этим у данных больных также нужно производить биопсию лимфоузла с гистологическим исследованием материала.

Список литературы

1. Меликян А.Л., Капланская Л.Б., Никитин Е.А., Ковалёва Л.Г. Роль морфологической характеристики лимфоузлов в дифференциальном диагнозе реактивных лимфаденопатий // Тер. арх. — 2005. — № 5. — С. 37–44.
2. Пивник А.В., Коровушкин В.Г., Пархоменко Ю.Г. и др. Дифференциальная диагностика лимфаденопатий при ВИЧ/СПИДе // Тер. арх. — 2006. — № 4. — С. 28–32.
3. Покровский В.В., Ермак Т.Н., Беляева В.В. и др. ВИЧ-инфекция: клиника, диагностика и лечение. — М.: Геотар-мед, 2003. — 208 с.
4. Ioachim H.L. Lymphadenopathies of HIV infection and AIDS // Harwood academic publisher. — 1993. — P. 159–170.
5. Nayak S., Mani R., Kavatkar A.N. et al. Fine-needle aspiration cytology in lymphadenopathy of HIV-positive patients // Diagn. Cytopathol. — 2003. — Vol. 3. — P. 146–148.

І.М. Баскаков, Р.Б. Чхетіані, О.М. Скачко, К.О. Ліньов

Залежність результатів гістологічного дослідження лімфатичних вузлів у хворих на лімфаденопатію при ВІЛ-інфекції залежно від початкового рівня CD4+-лімфоцитів

Мета дослідження — вивчення особливостей гістологічної картини біоптованих лімфовузлів у хворих з лімфаденопатією (ЛАП) при ВІЛ-інфекції залежно від кількості CD4+-лімфоцитів.

Матеріали та методи. У дослідження залучено 80 хворих з ЛАП на тлі ВІЛ-інфекції у віці від 23 до 47 років, яким була проведена біопсія лімфовузлів з подальшою мікроскопією за Цилем—Нільсеном і гістологічною верифікацією туберкульозу. Також усім хворим методом проточної цитометрії досліджували кількість CD4+-лімфоцитів периферичної крові, за результатами якої пацієнти були розділені на основну групу (CD4+-лімфоцитів менше 200 клітин/мкл) і групу порівняння (CD4+-лімфоцитів 200 клітин/мкл і більше).

Результати та обговорення. За результатами гістологічного дослідження лімфовузлів було виявлено реактивну ЛАП (16 (61,5 %) у групі порівняння, 26 (48,1%) у основній групі), злоякісні пухлини (6 (23,1 %) у групі порівняння, 8 (14,8 %) у основній групі) і туберкульозний лімфаденіт (4 (15,4 %) у групі порівняння, 20 (37,0 %) в основній групі). Туберкульозний лімфаденіт в основній групі зустрічався достовірно частіше, ніж у групі порівняння ($p < 0,05$). Достовірної відмінності поширеності реактивної ЛАП та злоякісних пухлин не виявлено.

Висновки. Виявлено, що при зниженні CD4+-лімфоцитів нижче 200 клітин/мкл значно частіше спостерігається туберкульозний лімфаденіт з казеозним некрозом лімфовузлів. У зв'язку з цим у хворих цієї категорії рекомендовано проведення біопсії лімфовузла з гістологічним дослідженням матеріалу.

І.М. Баскаков, Р.Б. Чхетіані, О.М. Скачко, К.А. Ліньов

The results of lymph nodes histological investigation in patients with lymphadenopathy at HIV-infection in relation to the baseline count of CD4+-lymphocytes

Objective: to study features of histological picture of biopated lymphonoduss in patients with lymphadenopathy (LAP) at HIV-infection depending on the amount of CD4+-lymphocytes.

Materials and methods. The study involved 80 patients with LAP at HIV-infection in age from 23 to 47 who were performed biopsy of lymphonodus with a subsequent Ziehl—Neelsen microscopy and

histological verification of tuberculosis. Besides that CD4⁺-lymphocytes count in the peripheral blood was performed with the use of flow cytometry. According to the obtained results all patients were divided into two groups: the basic group (CD4⁺-lymphocytes count less than 200 cells/mcl) and the group of comparison (CD4⁺-lymphocytes – 200 cells/mcl and more).

Results and discussion. The histological research of lymphonoduss revealed reactive LAP (16 (61.5 %) in the group of comparison, 26 (48.1 %) in the basic group), malignant tumours (6 (23.1 %) in the group of comparison, 8 (14.8 %) in the basic group) and tuberculous lymphadenitis (4 (15.4 %) in the group of comparison, 20 (37.0 %) in the basic group). Tuberculosis lymphadenitis in the basic group was significantly more frequent than in the group of comparison ($p < 0.05$). Significant difference in the prevalence of reactive LAP, malignant tumours in the studied groups was not revealed.

Conclusions. The study revealed that lowering of CD4⁺-lymphocytes count level below 200 cells/mcl is more often observed at tuberculosis lymphadenitis with caseous necrosis of lymphonodus. Thus, biopsy of lymphonodus with histological analysis is recommended for these patients.

Контактна інформація:

Ліньов Костянтин Олексійович, к. м. н., асист. кафедри хірургії з основами торакальної, кардіоваскулярної і пластичної хірургії
91045, м. Луганськ, вул. 50-річчя Оборони Луганська, 1
Тел. (0642) 54-84-03
E-mail: k_linev@mail.ru

Стаття надійшла до редакції 31 серпня 2012 р.