

УДК 617.576-089.844:517.518.85

НАУМЕНКО Л.Ю., МАМЕТЬЕВ А.А., ПОГРЕБНОЙ О.В.

ГУ «Украинский государственный НИИ медико-социальных проблем инвалидности МЗ Украины», г. Днепропетровск

МАТЕМАТИЧЕСКОЕ МОДЕЛИРОВАНИЕ ГЕОМЕТРИЧЕСКОЙ ОСИ КОСТНОМОЗГОВОГО КАНАЛА ДЛИННЫХ КОСТЕЙ КИСТИ

Резюме. Принципиально новые возможности в реабилитации больных открываются с развитием метода эндопротезирования, позволяющего восстановить утраченную функцию кисти при посттравматических дефектах и деформациях суставов пальцев кисти. Предоперационное планирование при замещении дефектов метаэпифизарной зоны костей пальцев кисти в клинике института реализуется путем выполнения пациенту цифровой рентгенографии двух кистей (поврежденной и здоровой) в трех стандартных проекциях. На основе рентгенограмм вычисляются антропометрические размеры поврежденного сегмента кисти с целью определения предполагаемого объема аутокостного трансплантата. Следующим этапом выполняется мультиспиральная компьютерная томография двух кистей в режиме спирального сканирования с толщиной томографического среза 2 мм и томографическим шагом 3 мм, с последующей 3D-реконструкцией изображений. Важной задачей данного этапа является математическое моделирование основных анатомических параметров и оси костномозгового канала длинных костей кисти.

Ключевые слова: повреждения кисти, математическое моделирование.

Главной задачей лечения последствий внутрисуставных повреждений пальцев кисти является максимально возможное восстановление активных движений в поврежденном сегменте кисти в пределах функционально выгодного диапазона. Эффективность восстановления функции кисти зависит от правильного выбора способа и тактики оперативного лечения. Выбор рационального комплекса лечения и своевременность его применения в рамках единой системы медицинской реабилитации обеспечивают наиболее раннее восстановление функции конечности, позволяют значительно сократить сроки временной нетрудоспособности и снизить показатели инвалидности [1–3].

В последнее десятилетие в практику хирургии внедряются качественно новые технологии лечения последствий травм суставов пальцев кисти. Принципиально новые возможности в реабилитации больных открываются с развитием метода эндопротезирования, позволяющего восстановить утраченную функцию кисти при посттравматических дефектах и деформациях суставов пальцев кисти [4–6]. Применение метода показано при дефектах суставных поверхностей фаланг и пястных костей более 30 %, посттравматических разрушениях пястно-фаланговых суставов, фиброзных анкилозах пястно-фаланговых суставов при функциональной пригодности капсульно-связочного аппарата и кожных покровов.

Цель работы: создание геометрической модели костномозгового канала трубчатых костей.

Долгосрочная эффективность функционирования внутрикостных имплантатов зависит от условий имплантации, среди которых первостепенное значение имеют размеры дефекта и структура костной ткани в месте имплантации. Значительные функциональные нагрузки метаэпифизарной зоны суставов пальцев кисти обуславливают выбор имплантатов с оптимальной длиной и диаметром внутрикостной опорной части и в то же время требуют достаточного объема костной ткани вокруг имплантатов для профилактики ее перегрузки и резорбции. В связи с этим, особенно при необходимости размещения имплантатов в участках с значительными дефектами, планирование имплантации должно базироваться на точных данных мультиспиральной компьютерной томографии (МСКТ) и рентгенологической диагностики.

Одним из перспективных методов исследования костно-суставного аппарата в последнее время становится спиральная и мультиспиральная компьютерная томография, которая обладает рядом преимуществ: возможность получения срезов небольшой толщины

© Науменко Л.Ю., Маметьев А.А., Погребной О.В., 2013

© «Травма», 2013

© Заславский А.Ю., 2013

с высокой степенью контрастности изображения анатомических структур. При выявлении деструктивных процессов костной ткани МСКТ позволяет определять размеры участков костной деструкции с точностью до 2–3 мм. Другим важным преимуществом МСКТ является возможность количественной оценки плотности различных тканей. Однако данному методу исследования подвергались в основном крупные суставы — тазобедренный, коленный, плечевой.

Основными задачами лучевых методов исследования на этапе предоперационного планирования являются:

1. Оценка основных анатомических параметров поврежденных костных структур.
2. Определение сопутствующей патологии.
3. Визуализация размеров и формы костномозговой полости.
4. Расчет объема костного дефекта.

Предоперационное планирование при замещении дефектов метаэпифизарной зоны костей пальцев кисти в клинике института реализуется путем выполнения пациенту цифровой рентгенографии двух кистей (поврежденной и здоровой) в трех стандартных проекциях. На основе рентгенограмм вычисляются антропометрические размеры поврежденного сегмента кисти с целью определения предполагаемого объема аутокостного трансплантата. Следующим этапом выполняется мультиспиральная компьютерная томография двух кистей в режиме спирального сканирования с толщиной томографического среза 2 мм и томографическим шагом 3 мм, с последующей 3D-реконструкцией изображений. Важной задачей данного этапа является математическое моделирование основных анатомических параметров и оси костномозгового канала длинных костей кисти.

Под осью костномозгового канала будем понимать множество точек, равноудаленных от внутренней поверхности кортикальной ткани. Исходными данными для определения уравнения оси считаются томографические сечения кости в сагиттальной и фронтальной плоскостях (рис. 1).

На изображении располагаем прямоугольную систему координат следующим образом: начало — посередине длины кости в месте ее сужения (по горизонтали) и посередине костномозгового канала

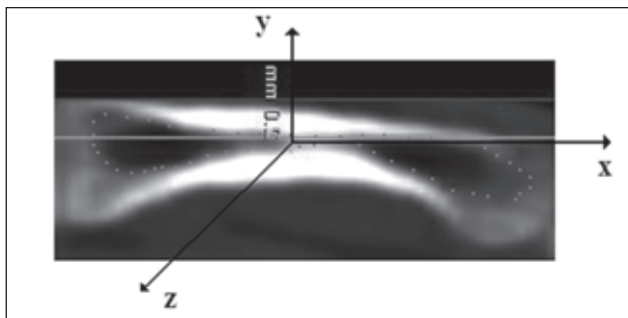


Рисунок 1. Выделен томографический срез 2-й пястной кости (точками выделяем контуры костномозгового канала)

(по вертикали), ось X — горизонтально в направлении фаланг пальцев, ось Y — под прямым углом к оси X в направлении тыльной стороны ладони. Согласно известному соотношению между пикселями на изображении и миллиметрами в реальности производим пересчет координат точек, составляющих контур костномозгового канала, отмеченными в графическом редакторе (пиксели), в миллиметры. Все последующие вычисления производятся в миллиметрах.

При помощи функций пакета компьютерной математики Wolfram Mathematica производится сглаживание аппроксимирующими сплайнами точек контура.

Следующим этапом производится вычисление оси костномозгового канала. Вычисление координат точек оси канала выполняется при его сечении прямыми, исходящими из центра кривизны в каждой точке аппроксимирующего полинома 4-й степени, полученного при первом приближении. Координата x первой точки, через которую проходит секущая прямая, задается с некоторым шагом (в данном случае 2 мм), координата y определяется уравнением аппроксимирующего полинома. Положение второй точки определяется по формулам для координат центра кривизны кривой, заданной в явном виде. Определяем координаты точек пересечения гладкой кривой, описывающей контур канала серией секущих прямых, параллельных оси Y . Вычисляем координаты точек на оси канала.

На рис. 3 представлены результаты сечения контура костномозгового канала секущими прямыми с шагом 2 мм от дистального (–26 мм) до проксимального (32 мм) концов пястной кости II пальца. Символами обозначены точки пересечения секущих с

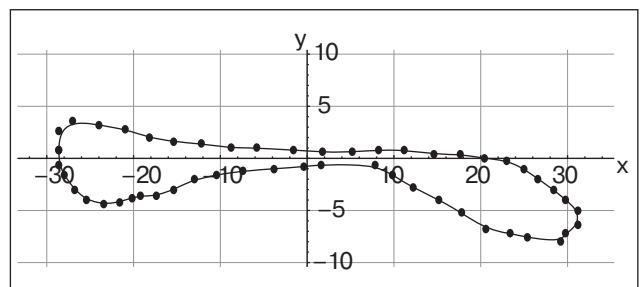


Рисунок 2. Контуры костномозгового канала в системе координат X – Y

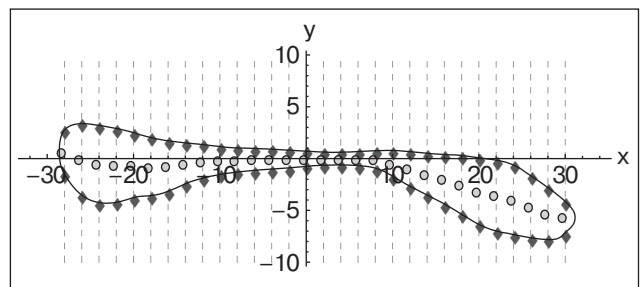


Рисунок 3. Сечение контура костномозгового канала

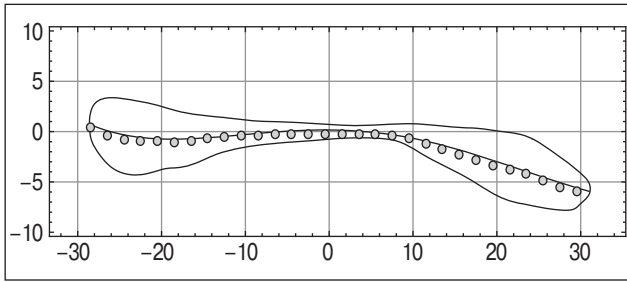


Рисунок 4. Точки осі канала соединены отрезками (кусочно-линейная аппроксимация)

контуром и точки, ординаты которых получены как среднее арифметическое ординат точек пересечения контура соответствующей секущей. Совокупность этих точек представляет ось (линию) костномозгового канала, которая строится на изображении центрального сечения пястной кости в сагиттальной плоскости.

Аппроксимация точек оси канала выполняется алгебраическими полиномами. В данном случае осуществляется выбор между полиномами 3-й и 4-й степени. Полином 4-й степени лучше описывает точки канала, особенно это заметно на дистальном и проксимальном участках канала.

Таким образом, применение мультиспиральной томографии длинных костей кисти в комбинации с методами математического моделирования позволяют достоверно описать конфигурацию и ось костномозгового канала.

Нум енко Л.Ю., Маметьев А.А., Вірніний О.В.
 Д «Український державний медико-соціальний інститут проблем інвалідності МОЗ України»,
 м. Дніпропетровськ

МАТЕМАТИЧНЕ МОДЕЛЮВАННЯ ГЕОМЕТРИЧНОЇ ОСІ КІСТКОВОМОЗКОВОГО КАНАЛУ ДОВГИХ КІСТОК КІСТІ

Резюме. Принципово нові можливості в реабілітації хворих відкриваються з розвитком методу ендопротезування, що дозволяє відновити втрачену функцію кисті при післятравматичних дефектах та деформаціях суглобів пальців кисті. Передопераційне планування при заміщенні дефектів метаепіфізарних зон кісток пальців кисті в клініці інституту реалізується шляхом виконання пацієнтові цифрової рентгенограми двох кистей (пошкодженої і здорової) у трьох стандартних проєкціях. На основі рентгенограм обчислюються антропометричні розміри пошкодженого сегмента кисті з метою визначення передбачуваного об'єму автокісткового трансплантата. Наступним етапом виконується мультиспиральна комп'ютерна томографія двох кистей у режимі спірального сканування з товщиною томографічного зрізу 2 мм і томографічним кроком 3 мм, з подальшою 3D-реконструкцією зображень. Важливим завданням даного етапу є математичне моделювання основних анатомічних параметрів і осі кістковомозкового каналу довгих кісток кисті.

Ключові слова: пошкодження кисті, математичне моделювання.

Список литературы

1. Вакарчук И.Г. Принципы лечения открытых поврежденных кисти / И.Г. Вакарчук / Современные технологии диагностики, лечения и реабилитации при повреждениях и заболеваниях верхней конечности: I Междунар. конгресс. Москва, 30 мая — 1 июня 2007. — М., 2007. — С. 276-277.
2. Курінний І.М. Загальні принципи планування хірургічного лікування хворих із наслідками поєднаної травми верхньої кінцівки / І.М. Курінний // Вісник ортопедії, травматології та протезування. — 2004. — № 2. — С. 26-32.
3. Обухов И.А. Новый взгляд на лечение контрактур суставов пальцев кисти / И.А. Обухов // Первый съезд общества кистевых хирургов — кистевая группа. — Ярославль, 2006. — С. 98-99.
4. Battista V. Conversion of a ring finger metacarpophalangeal joint arthrodesis to arthroplasty: a case report / V. Battista, U. Hansen // J. Hand Surg. Am. — 2006 Nov. — № 31(9). — P. 1475-7.
5. Delaney R. A comparative study of outcome between the Neuflex and Swanson metacarpophalangeal joint replacements / R. Delaney, I.A. Trail, D. Nuttall // J. Hand Surg. — 2005. — Vol. 30, № 1. — P. 3-7.
6. Hilker A. Prosthetics of metacarpophalangeal joints / A. Hilker, R.K. Miehleke, K. Schmidt // Z. Rheumatol. — 2007 Sep. — № 66(5). — P. 366-75.

Получено 26.09.13 □

Nai mē lo L.Yu., Mam et yev A.A., Vir nīny O.V.
 Stā e Institutīon «Ukraїn ian Stā e Re ab ch Institute o Matc h o d Sa id i P h l en s o Diso illiy o Ministry o R blich hēt h o Ukraїn e , Dnipro p h r o sk Ukraїn e

MATHEMATICAL MODELING OF THE GEOMETRICAL AXIS OF THE MEDULLARY CANAL OF LONG BONES OF THE HAND

Summary. Fundamentally new possibilities in the rehabilitation of patients are opened with the development of the method of replacement, allowing to restore lost function of the hand in post-traumatic defects and deformities of the joints of fingers. Preoperative planning in replacement of defects in metaepiphyseal zone of finger bones in the clinic of the institute is realized by carrying out to the patient digital radiography of two hands (the damaged and healthy one) in three standard views. On the basis of radiograms, anthropometric sizes of damaged hand segment are being assessed in order to determine the estimated volume of autogenous bone graft. The next step is multispiral computed tomography of two hands in spiral scanning mode, with a thickness of tomographic slices of 2 mm and slice interval of 3 mm, followed by 3D-reconstruction of the images. An important objective of this phase is the mathematical modeling of the main anatomical parameters and axis of the medullary canal of long bones of the hand.

Key words: hand damages, mathematical modeling.