

УДК: 616.146 – 008.8 – 089.813

В.І. РУСИН, В.В. КОРСАК, Ю.А. ЛЕВЧАК, О.М. ТЕРНУЩАК

*Ужгородський національний університет, медичний факультет, кафедра хірургічних хвороб, Ужгород***ПРЯМІ МЕТОДИ ПАРЦІАЛЬНОЇ ОКЛЮЗІЇ НИЖНЬОЇ ПОРОЖНИСТОЇ ВЕНИ**

Проліковано 143 хворих з тромбозом глибоких вен здухвинно-кавального сегменту та НПВ. Всі пацієнти оперовані з трансабдомінального доступу (повна лапаротомія). У 29 хворих першої групи, операція тромбектомії з НПВ закінчувалась апаратною кавалікацією: у 24 – нижче впадіння ниркових вен в НПВ, а у 5 – вище впадіння ниркових вен. У другій групі, яка складалася з 17 хворих гінекологічного профілю виконували лапаротомію, видалення пухлини з екстирпацією або надвагінальною ампутацією матки та попередньою парціальною кавалікацією НПВ нижче впадіння ниркових вен. У третій групі (17 хворих) виконано ендovasкулярну імплантацію кавафільтрів при тромбозі глибоких вен. Згідно даних УЗД у післяопераційному періоді – парціальна апаратна кавалікація не погіршувала венозну гемодинаміку в НПВ.

Ключові слова: тромбоз системи НПВ, апаратна кавалікація, тромбоемболія легеневої артерії

Вступ. Гострий тромбоз в системі нижньої порожнистої вени (НПВ) – розповсюджене захворювання, яке ускладнює перебіг післяопераційного періоду, вагітності і родів, травм і пухлинних захворювань матки, яєчників, передміхурової залози, нирки та різноманітних хронічних захворювань. Флеботромбози в 25 % випадків призводять до тромбоемболії легеневої артерії (ТЕЛА), яка в 12 % випадків закінчується летально, а в 30% веде до інвалідації пацієнта [2,3].

Частота тромбозів у розвинутих країнах складає 1 – 4 на 1000 населення і вони створюють значну медичну проблему. Так в США гострі венозні тромбози та ТЕЛА зумовлюють до 600 000 госпіталізацій в рік, що потребує на лікування 2,4 мільярдів доларів [9]. Точних даних про частоту ТЕЛА і летальність на Україні немає, але можна думати що вони подібні до останніх, якщо їх екстраполювати на кількість населення нашої держави.

Запропоновано і використовується безліч способів профілактики цих ускладнень: від застосування компресійного трикотажу на нижні кінцівки та антикоагулянтної терапії до тромболізу, тромбектомії і імплантації кава-фільтрів в НПВ [4,5]. Однак, вище вказані міри безсильні по відношенню до сформованого тромбозу, що доводить акту-

альність хірургічних методів профілактики, які ведуть свій початок з 1906 року, коли Тренделенбург вперше виконав перев'язку НПВ [6, 7, 10].

Мета дослідження. Визначити доцільність апаратної парціальної оклюзії НПВ при лікуванні сформованих тромбів системи НПВ.

Матеріали та методи. З 2006 – 2011 роки в хірургічній клініці ЗОКЛ ім. А. Новака проліковано 143 хворий з тромбозом глибоких вен здухвинно-кавального сегменту та НПВ. З них 81 пацієнт з приводу злоякісних захворювань нирок, де в залежності від локалізації тромбозу хворі поділялися (за класифікацією Mayo), яка включає в себе 5 рівнів поширення пухлинного тромбу:

- Рівень 0 – тромб обмежений нирковою веною;
- Рівень I – тромб до 2-х см вдається у просвіт НПВ;
- Рівень II – тромб поширюється до печінкових вен;
- Рівень III – тромб на рівні або вище печінкових вен, але до діафрагми;
- Рівень IV – тромб поширюється вище діафрагми.

Згідно класифікації розподіл пацієнтів представлений у таблиці 1.

Таблиця 1

Рівень пухлинного тромбозу за Mayo

Рівень тромбозу (%)	Права нирка (n- 56)	Ліва нирка (n- 25)
0- рівень	34	7
I – рівень	6	13
II – рівень	12	5
III – рівень	2	0
IV – рівень	2	0

У всіх пацієнтів мала місце гістологічна верифікація онкологічного діагнозу. Діагностичний алгоритм включав у себе ультразвукове дослідження серця, нирок та нижньої порожнистої вени (“Aloka – 3500”, Японія; “My Lab”, Італія; “HDI –

1500” ALT- Philips; “Zonare”, США). Після виявлення пухлинного росту, всім хворим без виключення проводилася пункційна біопсія під ультразвуковим контролем та гістологічна верифікація пухлини. Діагностичну флєбосцинтиграфію про-

водили на емісійному КТ «Тамара» (ГКС-301Т). Для виконання динамічної флєбосцинтиграфії (ДФСГ) використовували радіофармпрепарат Тс-99 з активністю 370 МБк в об'ємі 1 мл. Вказаний препарат вводили болюсно в вену тилу стопи після накладання венозного джгута нижче кісточок.

При підозрі на втягнення у процес НПВ пацієнтам виконували магніто-резонансну томографію та ілеокаваграфію («Somatom-CRX», Siemens; «Wandong Medical, I-open 0,36T»; «Integris-2000 DSA», Philips). В передопераційному періоді хворим проводили дистанційну телегаматерапію з сумарною дозою 46–50 гр. («Рокус-М», Росія та «Агат-С», Естонія).

Всі пацієнти оперовані з трансабдомінального доступу (повна лапаротомія). При пухлинах правої нирки з пухлинним тромбозом НПВ виконували білатеральний підреберний розріз по типу «Chevron», який забезпечує хороший доступ до ниркових судин та НПВ. При пухлинах лівої нирки виконували розріз по типу «Mercedes» Методи допоміжного та штучного кровообігу, а також тимчасових шунтів не використовували.

У 29 хворих першої групи, операція тромбектомії з НПВ закінчувалась апаратною каваплікацією: у 24 – нижче впадіння ниркових вен в НПВ, а у 5 – вище впадіння ниркових вен (рис. 1).

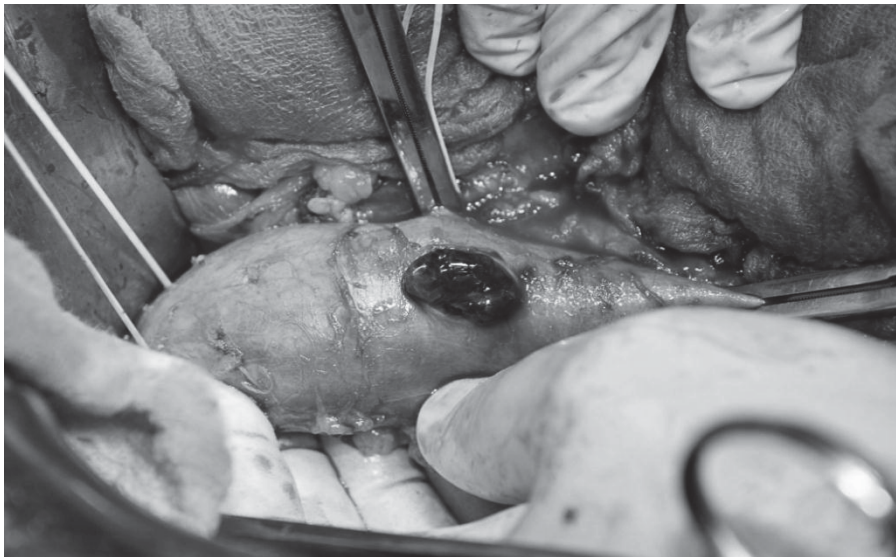


Рис. 1. Інтраопераційне фото: тромбектомія з НПВ.

При цьому апаратну парціальну каваплікацію ми виконували за допомогою зшиваючого апарату «УКБ – 25», заряджаючи тільки кожну третю танталову скобу, таким чином, що після плікації НПВ

практично утворюються 3 – 4 канали діаметром до 0,5 см, які пропускають кров у краніальному напрямку (рис. 2).

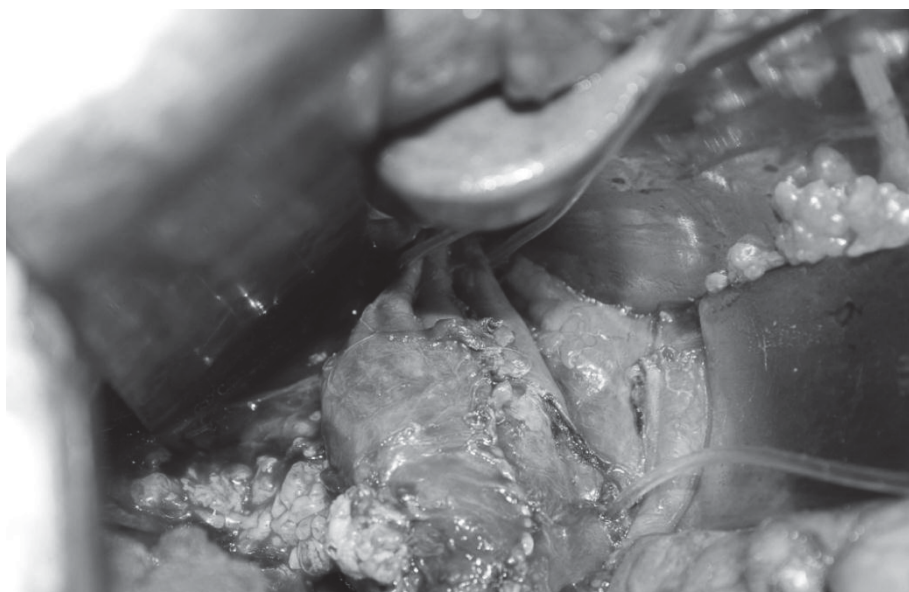


Рис. 2. Інтраопераційне фото. Плікація НПВ після відкритої тромбектомії вище впадіння ниркових вен з утворенням 3-ох каналів просвіту НПВ. На трималці ліва ниркова вена.

У другій групі, яка складалася з 17 хворих гінекологічного профілю з великими доброякісними або злоякісними пухлинами матки і/або додатків, з клінікою тромбозу глибоких вен кінцівок та перенесеною ТЕЛА виконували лапаротомію, видалення пухлини з екстирпацією або надвагінальною ампутацією матки та попередньою парціальною кавалікацією НПВ нижче впадіння ниркових вен.

У третій групі (17 хворих) для профілактики ТЕЛА виконано ендovasкулярну імплантацію каваліфільтрів при тромбозі глибоких вен без наявності флотуючої частини в системі нижньої порожни-

стої вени та явищ тромбоемболії мілких гілок легеневої артерії.

Таки чином, парціальну апаратну кавалікацію виконували у 46, ендovasкулярну імплантацію каваліфільтру – 17 хворих.

Результати дослідження та їх обговорення. Серед хворих першої групи один пацієнт помер, після тромбектомії з апаратною кавалікацією, від гострої надниркової недостатності. Натомість, у віддаленому післяопераційному періоді жоден з 29 пацієнтів не мав клінічних проявів синдрому нижньої порожнистої вени. На контрольній доплерографії визначалася відновлена прохідність нижньої порожнистої вени (рис. 3).

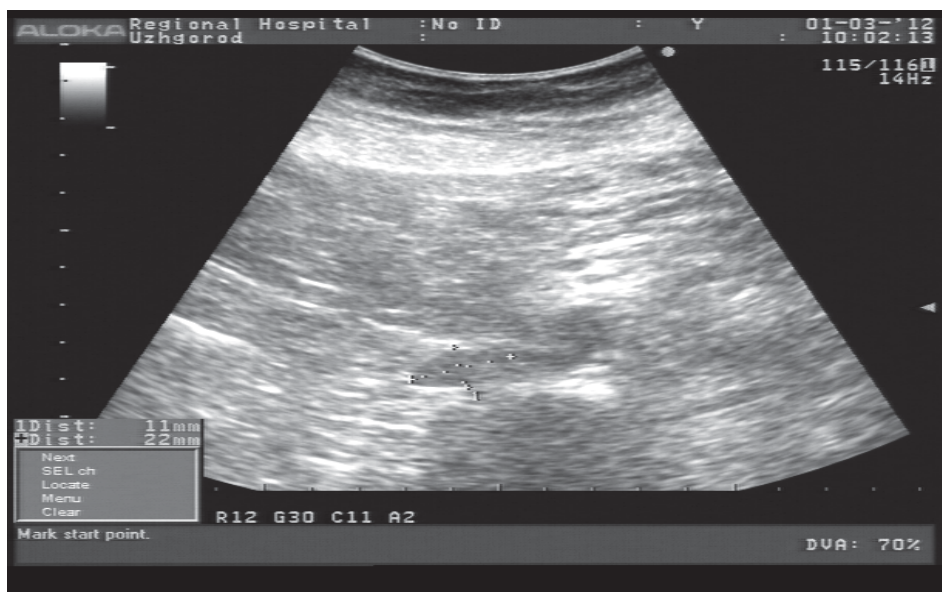

Рис. 3. Ультрасонограма: відновлена прохідності НПВ.

У 17 хворих другої групи летальних випадків не спостерігали, випадків ТЕЛА також. У трьох хворих з лівобічним ілео-фemorальним тромбозом та у двох хворих з правобічним ілео-фemorальним тромбозом в післяопераційному періоді спостерігали регрес клінічних проявів тромбозу глибоких

вен, який характеризувався зменшенням довжини окілу стегна на стороні ураження на $5,7 \pm 1,5$ см, а гомілки на $3,5 \pm 0,5$ см.

Серед 17 хворих третьої групи двоє пацієнтів померло від ТЕЛА, що виникла внаслідок міграції каваліфільтру „OCOT” (таб. 2).

Таблиця 2

Результати непрямой кавалікації в залежності від використаних типів каваліфільтрів

Типи каваліфільтрів	Кількість	Міграція каваліфільтрів	Синдром НПВ
РЭП ТЭЛА	6	-	6
OCOT	4	2	2
Greenfield	4	-	1
Cordis	2	-	-

У віддаленому післяопераційному періоді у дев'яти хворих діагностовано синдром нижньої порожнистої вени.

Проблеми профілактики ТЕЛА послужили приводом до розробки, в якості хірургічних засобів профілактики, способів парціальної (часткової) оклюзії НПВ – створення перепони на шляху тромбоембола без блока кровотоку. У 1959 році

F. C. Spenser та співавтори запропонували прошити ізольований двома судинними затискачами сегмент НПВ в поперечному напрямку матрацними швами на відстані 5 мм. В результаті вену розділяли на декілька каналів, діаметром не більше 3 мм. Оригінальна методика Spenser, названа плікацією, в послідууючому зазнала ряд модифікацій. Особливої уваги заслуговує пропозиція

М. Ravitch – використання для плікації НПВ апаратного шва. Внаслідок відносної простоти апаратний шов мав явні переваги над ручним методом і швидко завоював популярність серед хірургів. В Росії плікація НПВ механічним швом вперше була застосована у 1971 році; спеціально для втручання модифікували вітчизняний зшиваючий апарат “УКБ – 25” [5].

Для визначення окремих показників ділянкової та центральної гемодинаміки виконували ЕхоКС та УЗД у передопераційному та післяопераційному періоді. Встановлено, що показники центральної гемодинаміки помітно не змінювалися і, тільки тиск у НПВ був дещо вищим до операції, який після операції знаходився в межах норми (5 – 5,9 мм.рт.ст) (табл. 3).

Таблиця 3

Показники центральної гемодинаміки до та після операції

Показники	Значення показників до операції	Значення показників після операції
ФВ ЛШ, (%)	60,50±3,72	65,50±3,52
ХОК, (л/хв)	4,83±2,32	5,71±2,10
Тиск у НПВ (мм.рт.ст.)	7,73±1,52	5,42±1,73
УІ, (мл/м ²)	49,97±3,15	46,54±2,10
Серцевий індекс (CI), л-хв ⁻² –м ⁻²	3,41±0,14	3,50±0,30
Систолічний об'єм (мл)	65,6±2,32	67,3±1,32
ІКДО, мл/м ²	60,77±2,2	61,5±1,7
ІКСО, мл/м ²	123,2±2,5	125,4±2,2

Отримані дані дають можливість стверджувати, що парціальна апаратна каваплікація не погіршує венозне повернення до серця.

Через 6 місяців після операції, проксимальніше місця плікації НПВ зменшувалася середня швидкість кровотоку і становила – $V=1,02 \pm 0,3$ см/сек. Діаметр НПВ складав від 13,2 +/- 4,0 до 19,4 +/- 1,2 мм ($p = 0,0001$). Дистальніше місця плікації спостерігалася збільшення лінійної швидкості

кровотоку – $V=1,62 \pm 0,5$ см/сек. Діаметр нижньої порожнистої вени складав від 25,6 +/- 4,1 до 29,2 +/- 1,3 мм ($p= 0,02$).

Через 1 – 1,5 роки після операції при дуплексному скануванні НПВ встановлено, що прохідність НПВ не порушена, скоби просвіт вени не перекривають, просвіт вени відновлений. Відмічається незначне потовщення стінки вени в зоні каваплікації (рис. 4).

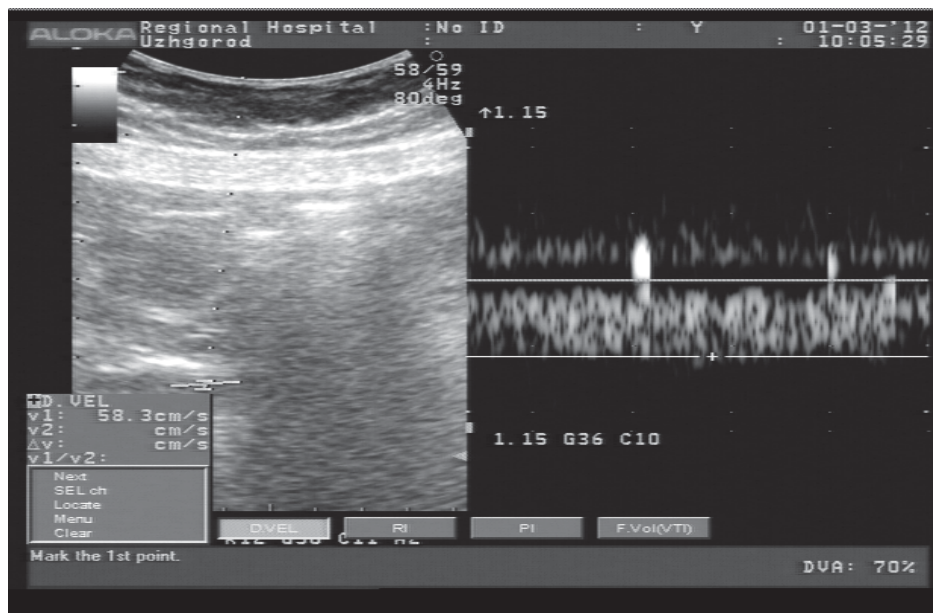


Рис. 4. Ультрасонограма венозного спектру кровотоку в НПВ після апаратної каваплікації.

Після виконання тробмектомії, в ранньому післяопераційному періоді спостерігається покращення показників регіональної гемодинаміки, збільшення лінійної швидкості кровотоку з 3–6 см/сек до 10 см/с в здухвино-кавальному сегменті.

Для визначення параметрів кровотоку та впливу плікації на регіональну гемодинаміку,

пацієнтам в післяопераційному періоді виконували радіофлебосцинтиграфію, при якій, кровотік у венах гомілки, стегново-клубовому сегменті та нижній порожнистій вени не був порушений. Зони венозного застою та розширених колатеральних вен були відсутні (рис. 5).




Рис. 5. Флебосцинтиграмма в горизонтальному положенні зони кавалікації: НПВ прохідна.

Середній час транспорту радіофармпрепарату від початку введення складає:

- по венах гомілки – (10 – 17 секунд);
- по стегново-клубовому сегменту – (5 – 6 секунд);
- по НПВ – (12 секунд) (рис. 6).

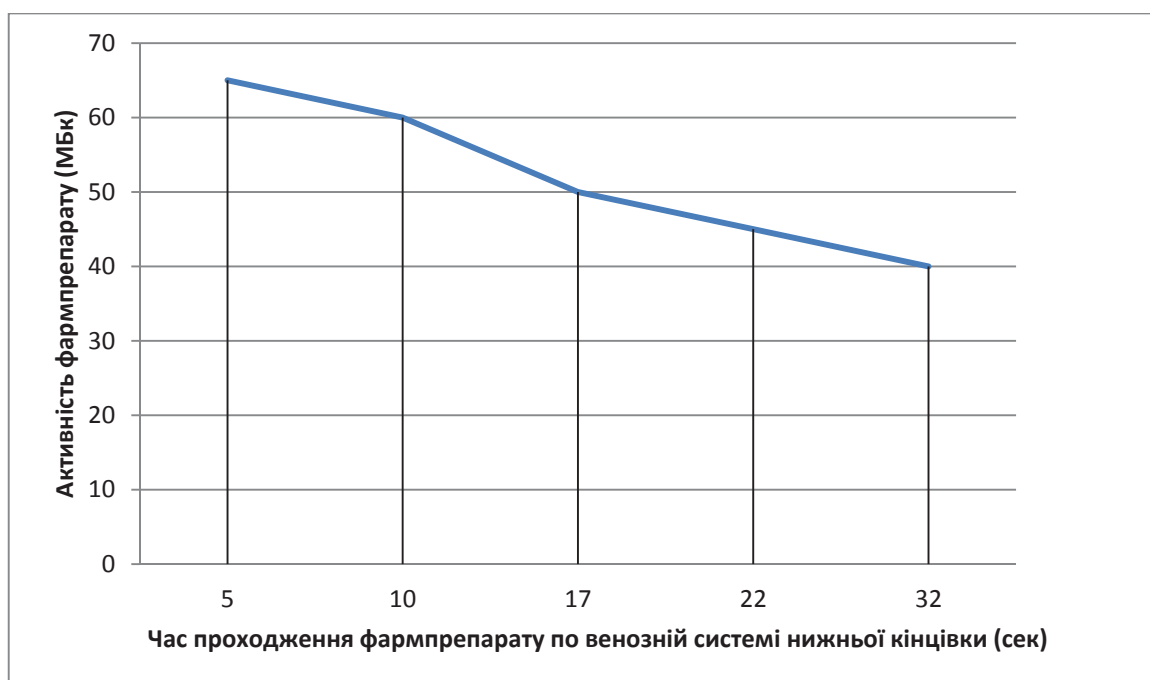


Рис. 6. Графік залежності часу транспорту радіофармпрепарату Tc-99 (70 – 40 МБк) по НПВ через 1 рік після апаратної кавалікації.

Отже, як радіоізотопна так і ультразвукова діагностика дають достатню об'єктивну діагностику стану венозного русла нижніх кінцівок, що дозволяє контролювати процес лікування [1].

В той же час, питання показів до прямих операцій парціальної кавалікації НПВ при наявності тромбів в ілео-кавальному сегменті та НПВ потребує подальшого вивчення, не дивлячись на отримані нами позитивні результати.

По-перше, профілактично апаратну парціальну кавалікацію при фрагментарних тромбах НПВ ми ніколи не використовували.

По-друге, вимушена апаратна кавалікація використовувалася у наступних ситуаціях:

1. при флотуючи тромбах в ілео-кавальному сегменті після 3-ох діб з моменту захворювання;
2. при ранніх несформованих червоних тромбах в ілео-кавальному сегменті з переходом на НПВ;

3. при імплантаційних пухлинних тромбах, у випадку імплантаційного вrostання в стінку НПВ;

4. при ранніх змішаних несформованих та імплантаційних тромбах НПВ вище печінкових вен.

При цьому, у всіх цих випадках тромбектомія є обов'язковим атрибутом лікування. Використання апаратної каваплекції на рівні вище впадіння ниркових вен в жодному випадку не супроводжувалося ускладненнями.

Загально відома велика небезпека тромбозів венозних анастомозів за рахунок низької об'ємної швидкості кровотоку. У випадку часткової парціальної оклюзії НПВ вище впадіння ниркових вен, не слід очікувати тромбозу по лінії каваплекції, у зв'язку з підвищенням фібринолітичної активності за рахунок плазміногену венозної ниркової крові [6].

Використання профілактичної апаратної парціальної каваплекції у хворих гінекологічного про-

філю з позиції профілактики ТЕЛА у хворих з множинними тромбозами глибоких вен на фоні мілко-вогнищевої ТЕЛА – є цінним впровадженням при умові ліквідації основного захворювання, так як метод по кошторисній собівартості у тисячу разів дешевший від ендovasкулярних методик, а хворі і так потребують лапаротомних втручань з приводу основного захворювання.

Висновки

1. Парціальна апаратна каваплекція здатна забезпечити достатній захист від рецидиву ТЕЛА, якщо джерелом тромбів є глибокі вени нижніх кінцівок, вени малого тазу або пухлинні тромби.

2. Радіоізотопна та ультразвукова діагностика дозволяють не тільки діагностувати наявність тромбів, визначити гемодинамічні показники, але і дозволяє контролювати хід лікування.

СПИСОК ВИКОРИСТАНОЇ ЛІТЕРАТУРИ

1. Каралкин А.В. Функциональная анатомия венозного русла нижних конечностей и обоснование хирургического вмешательства при острых флеботромбозах / А.В. Каралкин, А.В. Дубровский, Г.Д. Саитова [и др.] // — Грудная и сердечно-сосудистая хирургия. — 2004. — №4. — С. 34—39.
2. Кунгурцев Е.В. Эффективность тромбэктомии у больных с эмбологенным тромбозом глубоких вен нижних конечностей / Е.В. Кунгурцев, И.П. Михайлов [и др.] // Материалы XXI международной конференции сердечно-сосудистых хирургов. — Ангиология и сердечно-сосудистая хирургия. — Самара. — 2009. — Т.15. — №2. — С. 219—225
3. Кириенко А.И. Острый венозный тромбоз: базовые принципы терапии / А.И. Кириенко, А.А. Матюшенко, В.В. Андрияшкин // Медицина неотложных состояний. — 2006. — № 4 (5). — С. 160—163.
4. Русин В.І. Хірургічне лікування пацієнтів з венозними тромбозами стегново-клубової локалізації / В.І. Русин, Ю.А. Левчак, П.О. Болдіжар // Хірургія України. — 2009.— № 2.— С. 19—23.
5. Русин В.І. Ультразвукова діагностика змін кровотоку при пухлинних тромбозах нижньої порожнистої вени / В.І. Русин, В.В. Корсак, Ю.А. Левчак [та ін.]// Український журнал хірургії. — 2011. — № 4(13). — С. 142—146.
6. Савельев С.В. 80 лекций по хирургии / С.В. Савельев, М.М. Абакумов, А.А. Адамян [и др.] // М. Литтерра. — 2008. — С. 563—568.
7. Смержевский В.И. Лікування тромбоемболії легеневої артерії — ускладнення після операцій на органах черевної порожнини // Вестник неотложной и восстановительной медицины. — 2010. — № 4,11. — С.540—541.
8. Торгунаков А.П. Длительное наблюдение за больными хроническим гепатитом после левостороннего ренопортального венозного анастомоза / А.П. Торгунаков, Ю.И. Кривов, С.А. Торгунаков [и др.] // Медицина в Кузбассе. — 2008. — № 1. — С. 22—27.
9. Hacking N.M. Prevention of deep vein thrombosis and pulmonary embolus / N.M. Hacking, A.D. Hellewell [et al.] // Anaesthesia & intensive care medicine. — 2006. — Vol. 7, 12. — P. 449—452.
10. Ciancio G. Surgical management of renal cell carcinoma with tumor thrombus in the renal and inferior vena cava: the University of Miami experience in using liver transplantation techniques / G. Ciancio, A. Livingstone, M. Soloway // Eur. Urol. — 2007. — Vol. 51, №4. — P. 988—994.

V.I. RUSYN, V.V. KORSAK, YU. A. LEVCHAK, O.M. TERNUSHCHAK

Uzhhorod National University, Medical Department, Surgical Disease Chair, Uzhhorod

DIRECT METHODS OF PARTIAL OCCLUSION OF THE INFERIOR VENA CAVA

There were treated 143 patients with deep vein thrombosis in iliac-caval segment of IVC. All patients underwent transabdominal access (full laparotomy). In 29 patients the first group, the operation of IVC thrombectomy ended vascular stapling of IVC: 24 – below the confluence of renal veins into the IVC, and in 5 – above the confluence of the renal veins. The second group consisted of 17 patients with gynecological problems were performed laparotomy with hysterectomy and supra-vaginal amputation of the uteri cancer with previous partial mechanic plication of IVC below the confluence of the renal veins. In the third group, 17 patients with deep venous thrombosis were performed endovascular implantation vena cava filters. In the postoperative period, according to ultrasound data, venous hemodynamics in IVC was not worsening after partial vascular stapling of IVC.

Key words: thrombosis of the inferior vena cava, vascular stapling of IVC, pulmonary embolism

Стаття надійшла до редакції: 23.05.2012 р.