

УДК 616.37—002-06—089

В.М. КОПЧАК, В.І. ПИЛИПЧУК, Л.О. ПЕРЕРВА

Національний інститут хірургії та трансплантології імені О.О. Шалімова НАМН України, відділ хірургії підшлункової залози та реконструктивної хірургії жовчовивідних проток, Київ; Івано-Франківський національний медичний університет, інститут післядипломної освіти, кафедра хірургії, Івано-Франківськ

СПОСОБИ ХІРУРГІЧНОЇ КОРЕКЦІЇ БІЛІАРНОЇ ГІПЕРТЕНЗІЇ У ХВОРИХ НА УСКЛАДНЕНІ ФОРМИ ХРОНІЧНОГО ПАНКРЕАТИТУ

Висвітлені результати хірургічного лікування 163 хворих на хронічний панкреатит (ХП), ускладнений біліарною гіпертензією (БГ). У 110 (67,5 %) хворих застосовано операцію Фрея (стандартну – у 79 (71,8 %), з гепатикоентероанастомозом (ГЕА) – у 16 (14,5 %), з кишковою вставкою за В.М. Копчаком та ГЕА – у 5 (4,5 %), з розкриттям псевдокіст головки підшлункової залози (ПЗ) – у 5 (4,5 %), з висіченням гачкуватого відростка ПЗ – у 2 (1,8 %), з накладанням біліопанкреатичного співустя – у 3 (2,7 %). У 6 (3,7 %) хворих методом вибору була панкреатодуоденальна резекція (ПДР) за Whipple, у 5 (3,1 %) – Бернська операція. Поздовжню панкреатоеюностомію (ППЄС) застосовано у 18 (11 %) хворих. БГ у них усунуто формуванням ГЕА (у 5 з – накладанням панкреато-ентеро-дуоденоанастомозу за В.М.Копчаком). Через тяжкість загального стану чи тяжкі супутні захворювання прямі втручання на ПЗ не застосовували у 18 (11 %) хворих: 13 (7,9 %) хворим накладено ГЕА, у 5 (3,1 %) хворих виконана ендоскопічна ретроградна панкреатохолангіографія (ЕРПХГ) з ендобіліарним стентуванням. У 6 (3,1 %) хворих, у яких причиною БГ були псевдокісти головки ПЗ та парапанкреатичні кісти, проведені дренажні операції: у 3 (1,8 %) хворих виконана відкрита цистоентеростомія, у 2 (1,2 %) – ендоскопічна цистодуоденостомія, у одного хворого – зовнішнє дренажування парапанкреатичної кісти ПЗ. Віддалені результати операцій, які прослідковано у 31 (19 %) хворого, оцінено як добрі та задовільні, явищ БГ у опитаних пацієнтів не було.

Ключові слова: хронічний панкреатит, біліарна гіпертензія, біліарний тиск, тубулярний стеноз, дуоденозберігаючі резекції

Вступ. ХП – прогресуюче захворювання з загостреннями хронічного запалення, які повторюються, розвитком склерозу і фіброзу, що призводять до заміщення секреторної тканини залози сполучною тканиною та зниження зовнішньосекреторної функції ПЗ [1].

Анатомічний контакт ПЗ із сусідніми органами при прогресуванні ХП сприяє розвитку позапанкреатичних ускладнень – порушенню евакуації дванадцятипалої кишки (ДПК), БГ, тромбозу чи екстравазальній компресії вен спленопортomesентеріального конfluence [9]. При ХП порушення прохідності ДПК ускладнює перебіг захворювання в 16–36 % хворих, препапілярний стеноз спільної жовчної протоки (СЖП) – в 30–60 %, а компресія мезентеріальнопортальної системи – у 11–17 % хворих [2, 7, 10, 11]. У розвитку механічної жовтяниці при ХП значну роль також відіграє стиснення дистальної частини СЖП фібрознозміненим гачкуватим відростком ПЗ [3]. В таких випадках для усунення БГ під час операції з приводу ХП необхідно виконувати висічення язичка ПЗ.

На думку М. Buchler [10], наявність вказаних ускладнень ХП є показом до ізольованої резекції головки ПЗ (операції Бегера). Згідно з резолюцією Пленуму Правління Асоціації хірургів-гепатологів Росії та країн СНД [8], «... жовчна гіпертензія присутня у 30–50 % хворих на ХП, часто перебігає безсимптомно з тимчасовим підвищенням рівня білірубіну, лужної фосфатази. У таких хворих до операції необхідно мати інформацію про протяж-

ність звуження дистального відділу гепатикохоледоха. Дуоденозберігаючу резекцію головки ПЗ при протяжному стенозі дистального відділу гепатикохоледоха доцільно доповнювати накладанням ГЕА. Біліопанкреатичне з'днання в зоні резекції головки ПЗ слід проводити при впевненості в прохідності ділянки СЖП, розміщеної вище ділянки резекції головки ПЗ».

Більшість авторів вважають, що найоптимальнішим методом виконання білідигестивних анастомозів є формування ГЕА на довгій петлі за Ру [4, 5].

Біліарні ускладнення, які виникають у 2–18 % хворих після резекційних втручань, у тому числі з накладанням внутрішнього біліопанкреатичного співустя, свідчать про актуальність даного питання та потребують подальшого накопичення досвіду [8].

Мета дослідження. Проаналізувати ефективність методів хірургічної корекції біліарної гіпертензії у хворих на ускладнені форми хронічного панкреатиту.

Матеріали та методи. За період з 2009 до 2015 р. хірургічне лікування проведено 526 хворим на ускладнені форми ХП, зокрема 399 хворим – у відділі хірургії підшлункової залози та реконструктивної хірургії жовчовивідних проток Національного інституту хірургії та трансплантології імені О.О. Шалімова НАМН України (НІХТ), 127 хворим – у відділенні загальної хірургії Івано-Франківської обласної клінічної лікарні (ІФОКЛ).

У 124 (31,1 %) хворих з НІХТ та у 39 (30,7 %) хворих з ІФОКЛ ХП ускладнився БГ, разом – 163 хворих. У 17 (10,4 %) хворих БГ поєднувалась з хронічною дванадцятипалокишковою непрохідністю (ХДН), у 6 (3,7 %) хворих виявлено поєднання БГ з ХДН та локальною венозною гіпертензією (ВГ) судин панкреатобіліарної системи. Чоловіків було 151 (92,6 %), жінок – 12 (7,4 %), віком від 21 до 68 років.

Для діагностики БГ використовували: лабораторні дослідження (рівень загального та прямого білірубіну, лужної фосфатази), ультразвукове дослідження (УЗД), ЕРПХГ, комп'ютерну томографію (КТ), магнітно-резонансну холангіопанкреатографію (МРХПГ), інтраопераційне вимірювання діаметра жовчних протоків (ІОВЖП), інтраопераційне вимірювання біліарного тиску (ІОВБТ).

Оцінку віддалених результатів оперативного лікування проводили шляхом огляду хворих, проведення УЗД, лабораторних досліджень та заповнення анкети SF-36. Критеріями оцінки якості лікування ХП з БГ вважали відсутність рецидиву БГ, відсутність повторних оперативних втручань на ПЗ, жовчовивідних протоках, з приводу порушень функції сформованих анастомозів.

Результати досліджень та їх обговорення. Під час лабораторного обстеження гіпербілірубінемію, пов'язану з механічним фактором, виявлено у 112 (68,7 %) пацієнтів. У 10 хворих рівень загального білірубіну перевищував 200 мкмоль/л. Гіперфосфатаземія спостерігалась у 72 (44,7 %) хворих.

Під час УЗД у всіх хворих на ХП із БГ виявлено збільшену в розмірах та ущільнену головку ПЗ

(від 3,5 см до 5,3 см), у 114 (69,9 %) хворих діагностовано розширення СЖП (від 0,7 см до 1,7 см), у 8 (4,9 %) хворих розширення СЖП поєднувалось з інтрапанкреатичними кістами головки ПЗ, ще у 3 (1,8 %) хворих – з парапанкреатичними кістами в ділянці головки ПЗ.

КТ проведено 115 (70,5 %) хворим з БГ. При цьому, у всіх пацієнтів виявлено збільшення в розмірах та ущільнення головки ПЗ. Кісти в головці ПЗ на КТ діагностовано у 8 хворих. Супрапанкреатичне розширення СЖП мало місце у 135 (82,8 %) хворих. У 2 хворих за даними КТ відзначено збільшення гачкуватого відростка ПЗ, що зумовлювало стиснення СЖП.

ЕРПХГ виконано у 44 (26,9 %) хворих. При цьому, виражений тубулярний стеноз виявлено у 41 (93,2 %) хворого, у 5 хворих дослідження завершили ендобіліарним стентуванням СЖП.

МРХПГ проведено 14 хворим на ХП з БГ. У всіх хворих виявлено виражений тубулярний стеноз інтрапанкреатичної частини СЖП та її супрастенотичне розширення.

Інтраопераційний моніторинг біліарного тиску під час виконання дуоденозберігаючих резекцій ПЗ застосовано у 24 хворих (патент на корисну модель № 101713, бюл. № 18 від 25.09.2015 р.) [11]. Залишковий тиск в СЖП в нормі становить 50–150 мм вод.ст. Тиск більше 160 мм вод.ст. вказував на БГ.

Усі хворі на ХП із БГ були прооперовані. У них виконували дренажні, резекційні і комбіновані оперативні втручання.

Характеристику проведених операцій подано в таблиці 1.

Таблиця 1

Способи хірургічної корекції біліарної гіпертензії у хворих на хронічний панкреатит

Назва операції	Число	%
Операція Фрея	110	67,5
<i>стандартна</i>	79	48,5
<i>з гепатикоентероанастомозом (ГЕА)</i>	16	9,8
<i>зі вставкою за В.М. Копчаком та ГЕА</i>	5	3
<i>з висіченням гачкуватого відростка ПЗ</i>	2	1,2
<i>з розкриттям псевдокіст</i>	5	3
<i>з накладанням біліопанкреатичного співустя</i>	3	1,8
ЦДР за Whipple	6	3,7
Бернська модифікація операції Бегера	5	3,1
Повздовжня панкреатоєюностомія	18	11
<i>з гепатикоентероанастомозом</i>	13	7,9
<i>зі вставкою за В.М. Копчаком та ГЕА</i>	5	3
Цистоентеростомія	3	1,8
Ендоскопічна цистодуоденостомія	2	1,2
Гепатикоєюностомія паліативна	13	7,9
Зовнішнє дренажування кісти ПЗ	1	0,6
ЕРПХГ з ендобіліарним стентуванням	5	3,1
Разом	163	100,0

Операцію Фрея застосовано у 110 (67,5 %) хворих на ХП із БГ, у 22 з них – з інтраопераційним моніторингом БТ (рис. 1). Після видалення фіброзно-змінених тканин головки ПЗ ознаки БГ залишались у 39 (35,4 %) хворих, тому операцію Фрея у 16 з них було доповнено формуванням ГЕА на петлі тонкої кишки за Ру, у 5 хворих використано методику панкреато-

ентеро-дуоденоанастомозу за В.М. Копчаком з ГЕА за Ру, у 2 хворих проведено висічення язичка ПЗ, у 3 хворих – накладання внутрішнього біліопанкреатичного співустя. У 79 (71,8 %) хворих видалення патологічно-змінених тканин головки ПЗ сприяло ліквідації БГ, тому втручання на жовчних протоках у них не проводили (рис. 2).

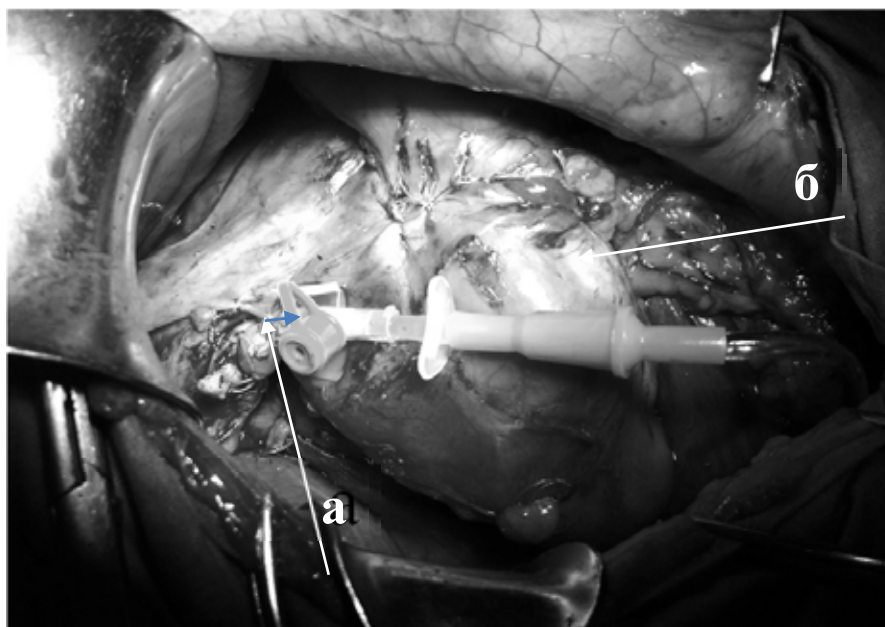


Рис. 1. Вимірювання біліарного тиску під час операції Фрея: а – катетер в спільній жовчній протоці; б – дванадцятипала кишка.

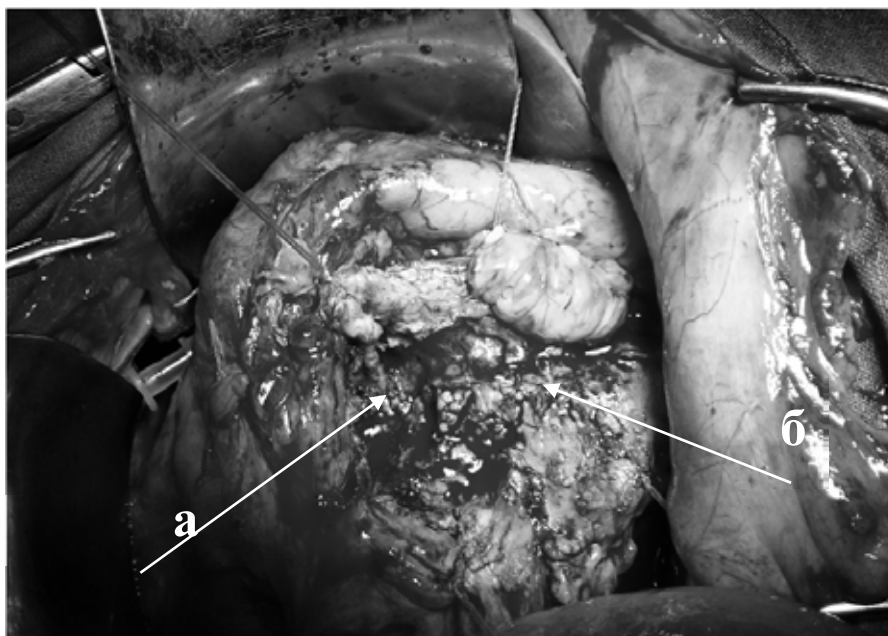


Рис. 2. Операція Фрея: а – розкритий просвіт спільної жовчної протоки після видалення фіброзних тканин головки підшлункової залози; б – протока підшлункової залози (протока Вірсунга).

Операцію Бегера (Бернська модифікація) застосовано у 5 (3,1 %) хворих на ХП із БГ. Її виконували

при ХП з переважним ураженням головки ПЗ та мало зміненими протоками тіла і хвоста залози.

При даному втручанні вдалось усунути БГ шляхом звільнення інтрапанкреатичної частини СЖП від фіброзно-дегенеративних тканин, тому біліодигестивні анастомози не виконували.

У 6 (3,7 %) хворих на ХП з БГ проведено ПДР за Whipple. Основним показанням до виконання

ПДР вважали неможливість виключити злоякісний процес у головці ПЗ (у 3 хворих) та наявність значно збільшеної в розмірах головки ПЗ, яка одночасно спричиняла компресію ДПК, СЖП та судин панкреатодуоденальної зони (3 хворих) (рис. 3).

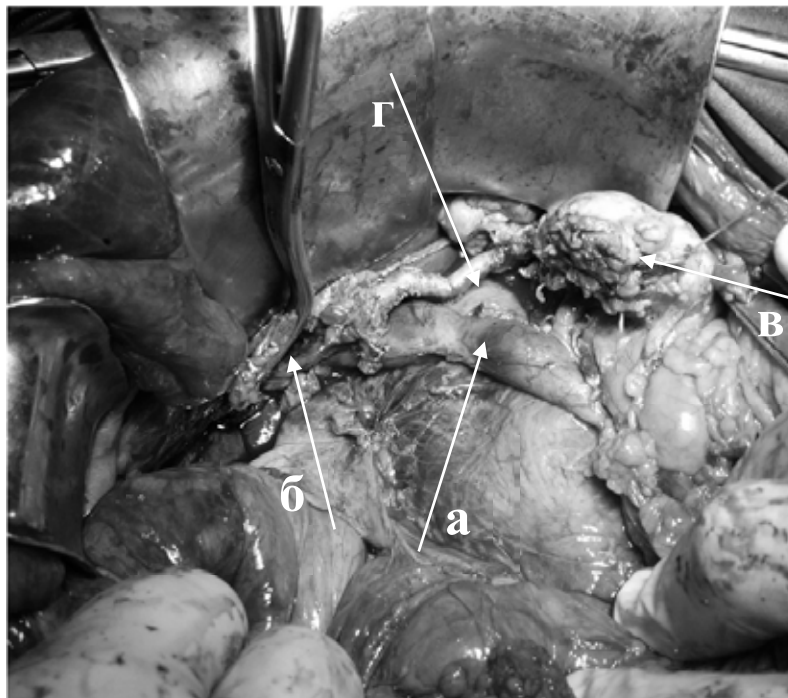


Рис. 3. Панкреатодуоденальна резекція: а – звільнена від фіброзних тканин ворітна печінкова вена, б – кулка гепатохоледоха, в – кулка підшлункової залози, г – загальна печінкова артерія.

ППЕС виконано у 18 (11 %) хворих. Основними показаннями до виконання цієї операції вважаємо ізольований вірсунголітіаз, розширення протоки підшлункової залози без стенозу і оклюзії протоків та без значної фіброзної дегенерації головки ПЗ, ХП з атрофією головки ПЗ та вірсунгоектазією. БГ у цих хворих усунуто накладанням ГЕА (у 5 з них сформовано панкреато-ентеро-дуоденоанастомоз за В.М. Копчаком).

Через тяжкість загального стану чи тяжкі супутні захворювання прямі втручання на ПЗ не застосовано у 18 (11 %) хворих: 13 (7,9 %) хворим накладено ГЕА, 5 (3,1 %) хворим – ЕРПХГ з ендобіліарним стентуванням. Проведені оперативні втручання у них не були патогенетичними, не ліквідували головного субстрату захворювання (фібринозно-дегенеративно змінених тканин головки ПЗ) та не зупиняли прогресування хвороби. Проте з їх допомогою було досягнуто ліквідації БГ та зменшення больового синдрому.

У 6 (3,1 %) хворих, у яких причиною БГ були псевдокісти головки ПЗ та парапанкреатичні кісти, проведені дренуючі операції: 3 (1,8 %) хворим – відкриту цистоентеростомію на петлі за Ру, 2 (1,2 %) хворим – ендоскопічну цистодуоденостомію, одному хворому – зовнішнє дронування парапанкреатичної кісти ПЗ. Цих втручань було достатньо для ліквідації БГ.

Результати хірургічного лікування прослідковано у 31 (19 %) хворого на ХП із БГ у терміни від 6 місяців до 3 років. При цьому періодичний незначний біль турбував 5 пацієнтів (16,1%), періодичні диспепсичні явища, які відбувалися після прийому ферментних препаратів ПЗ, – у 6 (19,3%) пацієнтів. За результатами анкетування всі хворі оцінили свій фізичний та психоемоційний стан як добрий та задовільний. Кращими виявились показники якості життя у хворих, які перенесли резекційні операції на ПЗ, тоді як показники якості життя у хворих після перенесеної ППЕС були вірогідно нижчими. Астено-вегетативний синдром та диспепсичний синдром більш вираженими простежувалися у хворих після ПДР. Проте проведені об'єктивні дослідження, лабораторні дані та дані УЗД вказували на відсутність у цих пацієнтів ознак БГ у віддалені терміни після операції.

Висновки. 1. Методом вибору хірургічного лікування хворих на ХП з БГ є дуоденозберігаючі резекційні операції на головці ПЗ, в частині випадків доповнені накладанням біліодигестивних анастомозів або білопанкреатичних з'єднань у зоні резекції головки ПЗ.

2. Комплексна передопераційна та інтраопераційна діагностика БГ (в т.ч. із моніторингом БТ) дозволяє вчасно виявити приховану БГ та провести її адекватну хірургічну корекцію.

СПИСОК ВИКОРИСТАНОЇ ЛІТЕРАТУРИ

1. Губергриц Н.Б. Панкреатическая боль. Как помочь больному. — М.: Медпрактика, 2005. — 175 с.
2. Добров С.Д. Желчная гипертензия у больных хроническим панкреатитом / С.Д. Добров, А.С. Полякевич, Е.М. Блажитко [и др.] // *Анналы хирургической гепатологии*. — 2012. — № 4. — С. 35.
3. Копчак В.М. Хирургическая анатомия поджелудочной железы / В.М. Копчак, А.Ю. Усенко, К.В. Копчак [и др.]. — К.: Издательский дом «Аскания», 2011. — 141 с.
4. Копчак В.М. Хирургическое лечение хронического панкреатита / В.М. Копчак, И.В. Хомяк, Д.А. Червердюк // *Харківська хірургічна школа*. — 2009. — № 2.1 (33). — С. 124—125.
5. Копчак В.М. Сучасна концепція хірургічного лікування ускладнених форм хронічного панкреатиту / В.М. Копчак, І.В. Хомяк, О.В. Дувалко [та ін.] // *Львівський медичний часопис*. — 2011. — Т. 17, № 3. — С. 39—42.
6. Пат. 101713 Україна, МПК А 61В 17/00. Спосіб хірургічного лікування хронічного панкреатиту, ускладненого жовчнокам'яною хворобою / В.І. Пилипчук, В.М. Копчак, І.М. Шевчук (Україна). — № u 2015 03315; заявл. 09.04.2015; опубл. 25.09.2015. Бюл № 18.
7. Ратчик В.М. Хирургическая коррекция осложненных форм хронического панкреатита / В.М. Ратчик, Ю.А. Гайдар // *Сучасна хірургія та колопроктологія*. — 2012. — № 4 (4). — С. 53—57.
8. Резолюция Пленума Правления Ассоциации хирургов-гепатологов России и стран СНГ (Ижевск 19-20 апреля 2012 г.) «Хронический панкреатит» // *Анналы хирургической гепатологии*. — 2012. — Т. 17, № 3. — С. 118—119.
9. Ярешко В.Г. Выбор метода хирургического лечения хронического панкреатита и его осложнений / В.Г. Ярешко, Ю.А. Михеев // *XXIII з'їзд хірургів України. Збірник наукових робіт*. Київ, 2015. — С. 219—220.
10. Büchler M.W. Duodenum-preserving resection of the head of the pancreas: a standart procedure in chronic pancreatitis / M.W. Büchler, H.U. Beger, C. Seiler // *Chirurgie*. — 1997. — Aprl. 68 (4). — P. 364—368.
11. Sebastiano P. di. Pathophysiology of Chronic Damage / P. di Sebastiano, F.F. di Mola // *Acute and Chronic Pancreatitis: New concepts and evidence-based approaches* / ed. By P.A. Testoni, A. Mariani, P.G. Arcidiacono. — Turin : Edizioni Minerva Medica, 2013. — P. 63—69.

V.M. КОПЧАК, V.I. ПЫЛПЧУК, L.A. PERERVA

Shalimov National Institute of Surgery and Transplantology, Kyiv, Department of pancreatic surgery and reconstructive surgery of biliary ducts, Kyiv; Ivano-Frankyivsk National Medical University, Institute of postgraduate education, Ivano-Frankyivsk

METHODS OF SURGICAL CORRECTION OF BILIARY HYPERTENSION IN PATIENTS WITH COMPLICATIONS FORM OF CHRONIC PANCREATITIS.

The results of surgical treatment of 163 patients with chronic pancreatitis with biliary hypertension was highlighted.

In 110 (67,5%) patients we performed Frey procedure: standart – in 79 (71,8%), with hepatico-jejunostomy – in 16 (14,5%), with pancreaticojejunoduodenostomy after Kopchak V.M. and hepaticojejunostomy – in 5 (4,5%), with drainage of pseudocysts – in 5 (4,5%), with resection of pancreatic lingula – in 2 (1,8%), with biliopancreatostomy – in 3 (2,7%). In 6 (3,7%) patients pancreaticoduodenostomy was performed, Bern procedure – in 5 (3,1%). Pancreatojejunostomy was performed in 18 (11%) patients. Biliary hypertension was treated used hepaticojejunostomy (in 5 – with pancreaticoenteroduodenostomy after Kopchak V.M.).

Due to hard general conditions we have not performed direct surgical interventions on the pancreas in 18 (11%) patients: in 13 (7,9%) we performed hepaticojejunostomy, in 5(3,1%) patients we performed endoscopic pancreatic cholangiography with endobiliary stenting. The cause of biliary hypertension in 6 (3,1%) patients was pseudocysts of pancreatic head and parapancreatic pseudocysts. In this cases draining procedures were done: in 3 (1,8%) patients were performed open cystojejunostomy, in 2 (1,2%) – endoscopic cystoduodenostomy, in 1 patient – external drainage of parapancreatic pseudocyst.

Follow up was performed in 31 (19%) patients, results of treatment were good and satisfactory, biliary hypertension we did not observed.

Key words: chronic pancreatitis, biliary hypertension, biliary pressure, tubular stenosis, duodenopreserving resections

Стаття надійшла до редакції: 14.01.2016 р.