

УДК 616.37-006.2-06-005.1-089.12

В.М. КОПЧАК, К.В. КОПЧАК, В.А. КОНДРАТЮК, І.В. ХОМЯК, О.В. ДУВАЛКО, Л.О. ПЕРЕРВА, С.В. АНДРОНІК

*Національний інститут хірургії та трансплантології імені О.О. Шалімова, НАМН України, Київ***СУЧАСНІ ПРИНЦИПИ ДІАГНОСТИКИ ТА ЛІКУВАННЯ ПСЕВДОКІСТ ПІДШЛУНКОВОЇ ЗАЛОЗИ, УСКЛАДНЕНИХ КРОВОТЕЧЕЮ В ПОРОЖНИНУ ПСЕВДОКІСТИ**

У клініці з 2000 по 2015 рік лікувалися 349 хворих з ускладненими псевдокістами підшлункової залози. Кровотеча в порожнину псевдокісти виникла у 66 (18,9%) хворих. Всі пацієнти були розподілені на дві групи: основна – 49 пацієнтів, за період з 2006 по 2015 рік, та група порівняння – 17 пацієнтів, за період з 2000 по 2005 рік. В основній групі ми надавали перевагу мініінвазивним методикам лікування: рентгеноендоваскулярній емболізації та ендоваскулярному встановленню стент-графта. Застосовано нову тактику виконання відкритих оперативних втручань. Мініінвазивні втручання виконані у 32 (65,3%) хворих основної групи та у 5 (29,4%) в групі порівняння. Використання розроблених методик відкритих та мініінвазивних оперативних втручань забезпечило достовірне зниження летальності з 23,5 до 4% ($\chi^2=5,8$, $p<0,05$).

Ключові слова: псевдокіста підшлункової залози, мініінвазивне лікування, ендоваскулярна емболізація, стент-графт

Вступ. Кровотеча в псевдокісту (ПК) підшлункової залози (ПЗ) є небезпечним ускладненням, що нерідко призводить до летального наслідку. За даними світової літератури смертність від кровотеч в порожнину псевдокісти сягає до 40–50% [1, 2, 4, 5, 7]. Незважаючи на розвиток хірургії та досягнення ендоваскулярних методик, питання раціональної тактики лікування залишається суперечливим. Низка авторів віддають перевагу тільки екстремому відкритому оперативному втручанняю, інші – пропонують мініінвазивні ендоваскулярні оперативні втручання для спроби вирішення цієї складної проблеми.

Мета дослідження. Покращити результати лікування хворих з псевдокістами підшлункової залози, ускладнених кровотечею в порожнину псевдокісти, шляхом удосконалення лікувальної тактики та впровадження мініінвазивних методик лікування.

Матеріали та методи. У клініці з 2000 по 2015 рік лікувалися 349 хворих з ускладненими псевдокістами підшлункової залози. Кровотеча в порожнину псевдокісти виникла у 66 (18,9%) хворих, із них 61 (92,4%) чоловік та 5 (7,6%) жінок. Всі пацієнти з кровотечами в ПК були розподілені на дві групи: основна – 49 пацієнтів, за період з 2006 по 2015 рік, та група порівняння – 17 пацієнтів, за період з 2000 по 2005 рік. Середній вік склав $44,3 \pm 10,9$ року. У 14 (28,6%) хворих основної групи та у 4 (23,5%) хворих групи порівняння виникли комбіновані ускладнення. Тактика лікування при комбінованих ускладненнях була направлена, перш за все, на лікування кровотечі, яка безпосередньо загрожувала життю пацієнта.

В комплексному обстеженні пацієнтів з псевдокістами підшлункової залози проводили клінічні, лабораторні та інструментальні методики дослідження. В групі порівняння із інструментальних методів дослідження виконували ультразвукову діагностику та ангіографію. Інструмента-

льні методики в основній групі включали обов'язкове доопераційне виконання ультразвукового дослідження (УЗД), комп'ютерної томографії (КТ) органів черевної порожнини, ангіографічне обстеження. За необхідністю виконували УЗД з доплерографією (УЗДГ), магнітно-резонансну томографію (МРТ) в режимі магнітно-резонансної ангіографії (МРА), езофагогастродуоденоскопію, ендосонографію, дуоденоскопію. Показання до застосування вищезначених методів встановлювали індивідуально, на підставі аналізу клінічних симптомів і даних скринінгових методів дослідження.

Результати досліджень та їх обговорення. За даними літератури чутливість ультразвукового дослідження в діагностиці кровотечі в порожнину псевдокісти низька. Додаткове застосування доплерографії значно підвищує чутливість методу [3, 5, 9]. За нашими даними, чутливість УЗД в діагностиці кровотечі склала 28,3%, але завдяки додатковому застосуванню імпульсної доплерографії, нам вдалося недостовірно ($\chi^2=1,06$, $p=0,3$) досягти підвищення чутливості методу з 28,3 до 37,7%, достовірність методу склала 87%.

УЗД органів черевної порожнини вважали скринінговим методом та виконували на першому етапі обстеження практично всім хворим. При підозрі на кровотечу в порожнину псевдокісти виявляли наявність турбулентного руху в порожнині псевдокісти, за необхідністю виконували УЗДГ.

Для пацієнтів з підозрою на кровотечу в порожнину псевдокісти в основній групі було запропоновано обов'язкове виконання ангіографічного дослідження з наступною рентгеноендоваскулярною емболізацією або стентуванням. Вважаємо, що ендоваскулярне лікування кровотечі в ПК є основним методом вибору. Якщо не вдавалось зупинити кровотечу мініінвазивно, то виконували відкриті оперативні втручання.

При проведенні ангиографії у випадках гострої кровотечі визначалась екстравазія контрастної речовини із судинного русла в проекції псевдокісти ПЗ, котра, нерідко мала зв'язок з протоком підшлункової залози (Рис. 1), та супроводжувалась виходом контрастної речовини в просвіт дванадцятипалої кишки. Поза епізодом кровотечі порожнина псевдокісти могла не заповнюватись контрастною речовиною і єдиною ангиографічною ознакою кровотечі був обрив контрастування судини, що була джерелом кровотечі та наявність аваскулярної зони в проекції псевдокісти. Це розцінювалось як тромбоз гілки, що була джерелом кровотечі.

Всім пацієнтам основної групи, кому ангиографію виконати з будь-яких причин не вдалося, намагались виконувати КТ з внутрішньовенним контрастуванням або МРТ в режимі МРА з виявленням імовірного джерела кровотечі. За даними літератури чутливість КТ в діагностиці кровотечі в порожнину псевдокісти складає 87,8–100 % [2, 3, 5, 9]. При кровотечі в порожнину псевдокісти при виконанні КТ з в/в контрастуванням виявляли контрастне утворення в проекції анатомічного розташування судини. КТ-ознаки кровотечі аналогічні, як і при проведенні ангиографії, єдиним недоліком КТ є те, що, залежно від ангиографії, метод не дозволяє виконати лікувальні маніпуляції та виконується лише з діагностичною метою. За необхідністю виконували 3D реконструкцію судин. За нашими даними, чутливість КТ складала 70,6 %, достовірність – 87%. МРТ проводили в режимі магнітно-резонансної ангиографії, яка дозволяє оцінити стан судинного русла в зоні псевдокісти ПЗ, вміст ПК, а також протокову систему ПЗ.

Ми розробили та впровадили нову тактику лікування хворих з ПК ПЗ, ускладнених кровотечею в порожнину ПК з використанням етапного лікування, зі зміною хірургічної тактики та максимальним впровадженням мініінвазивних методів лікування. В основній групі хворих ми застосовували запропоновану діагностично-лікувальну тактику.

Вважаємо, що ендovasкулярне лікування кровотечі в ПК є основним методом вибору. Якщо не вдається зупинити кровотечу мініінвазивно, то виконуємо відкриті оперативні втручання. Ми змінили тактику виконання відкритих оперативних втручань. Джерело кровотечі намагались виявити до операції засобом інструментальних методів діагностики. За наявності передопераційних даних про джерело кровотечі інтраопераційно здійснювали ранню мобілізацію судини, що є джерелом кровотечі, і перетискали її до розкриття ПК ПЗ. Якщо вдавалось припинити кровотечу, розкривали ПК ПЗ, санували її порожнину, операцію завершували переважно шляхом зовнішнього дренивання псевдокісти. Якщо при перетисканні судини, що, імовірно, є джерелом кровотечі,

припинити кровотечу не вдавалось і неможливо визначити інші джерела кровотечі, виконували резекційні оперативні втручання. Якщо до операції джерело кровотечі не виявлене і неможливо його визначити інтраопераційно, відразу виконували резекцію ПЗ з ускладненою ПК, не розкриваючи її порожнину.

В основній групі пацієнтів ангиографія була виконана у 37 (75,5 %) хворих, кровотечу в псевдокісту діагностовано у 35 (94,6 %) хворих. Екстравазія контрастної речовини була виявлена у 30 хворих; наявність гіперваскулярної зони в проекції псевдокісти виявлено у 3 хворих, затримку контрастування судини – у 2 пацієнтів, що дозволило діагностувати наявність кровотечі у минулому та тромбоз судини, яка була джерелом кровотечі. У 2 пацієнтів джерело кровотечі виявити не вдалося.

Емболізація судини, що була джерелом кровотечі виконана у 29 (59,2 %) хворих основної групи. У одного хворого при проведенні ангиографії була виявлена екстравазія контрастної речовини із басейну селезінкової артерії в проекції ПЗ, але емболізація була неможлива через відсутність ендovasкулярного доступу до селезінкової артерії, близького розташування псевдокісти із кровотечею до черевного стовбура. Хворому було виконано оперативне втручання в об'ємі дистальної резекції ПЗ зі спленектомією. У одного з хворого емболізація була неможлива через великі розміри псевдокісти в голівці підшлункової залози, хворому була виконана панкреатодуоденальна резекція. У одного хворого діагностовано кровотечу із верхньої брижової артерії в псевдокісту великих розмірів, емболізацію не виконували. Хворому виконано лапаротомію, цистотомію, зупинку кровотечі та зовнішнє дренивання ПК.

В групі порівняння в основному виконувались відкриті оперативні втручання (у 12 (70,6%) хворих). Ангиографія була виконана у 5 (29,4%) хворих, у всіх випадках виявлено екстравазію контрастної речовини та виконана рентгенендovasкулярна оклюзія (РЕО).

В групі порівняння померло 4 (23,5%) хворих.

З метою зменшення летальності ми розробили та впровадили нову тактику лікування. На підставі аналізу дійшли висновку, що в основному летальність була при виконанні відкритих оперативних втручань, при здійсненні РЕО всі пацієнти живі. Отже, доведені переваги мініінвазивних методів. Ендovasкулярне лікування кровотечі в порожнину ПК ПЗ вважаємо методом вибору. Ми почали виконувати ангиографію всім хворим з приводу кровотечі або припущення про її виникнення з діагностичною та лікувальною метою. РЕО в основній групі виконана першим етапом у 29 (59,2%) хворих, в групі порівняння – у 5 (29,4%).

За даними дослідників, ефективність транскатетерної емболізації становить 78–100%, частота

рецидиву кровотечі 6–37 %, летальність, пов'язана з маніпуляцією, не перевищує 3%, хоча ця процедура може супроводжуватись ускладненнями – розривом аневризми, інфарктом селезінки, некрозом кишечника [8, 9, 10].

За нашими даними ускладнення після РЕО виникли у 1 (1,5%) хворого, РЕО гастродуоденальної артерії ускладнилась розвитком тромбозу загальної печінкової артерії. Хворому виконана лапаротомія, тромбектомія із загальної печінкової артерії, холецистектомія та зовнішнє дренивання холедоха за Вишневським.

В 1 (2%) хворого при кровотечі в ПК із гастродуоденальної артерії та із дрібних гілок верхньобрижової артерії, після виконання РЕО гастродуоденальної артерії була редукція кровотока, але виник рецидив кровотечі із гілок верхньобрижової артерії, який потребував відкритого оперативного втручання.

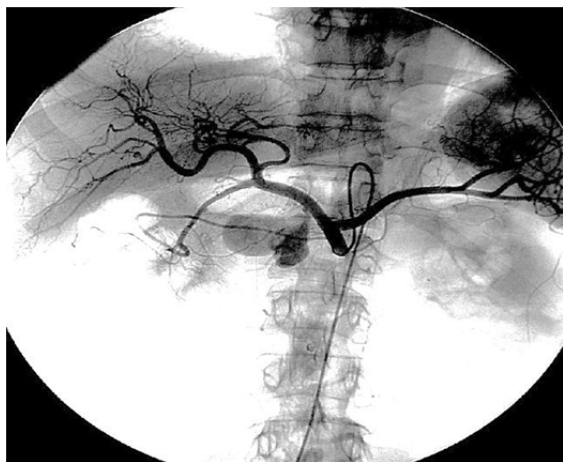


Рис. 1. Ангіограма з виявленням екстравазації контраста із загальної печінкової артерії в псевдокісту головки підшлункової залози.

В загальну печінкову артерію та в верхню брижову артерію, які були джерелом кровотечі, встановлено стент-графти, це дозволило зупинити кровотечу, не порушуючи при цьому кровотік по судині.

Застосування запропонованої діагностично-лікувальної тактики та виконання відкритих оперативних втручань з селективною перев'язкою судини, що є джерелом кровотечі, або, якщо це неможливо, виконання резекційних оперативних втручань, без розтину псевдокісти, дозволило зменшити об'єм інтраопераційної крововтрати та частоту післяопераційних ускладнень.

Відкриті оперативні втручання виконані у 17 (34,7%) хворих основної групи: ПДР – у 7, дистальна резекція – у 4, цистотомія, зупинка кровотечі з зовнішнім дрениванням ПК – у 6. В групі порівняння відкриті оперативні втручання виконані у 12 (70,6%) хворих: дистальна резекція ПЗ – у 4, розкриття псевдокіст із зупинкою кровотечі та з зовнішнім дрениванням ПК – у 7 хворих, з цистопанкреатосюностомією – у 1 хворого.

Все частіше в світі застосовується ендovasкулярне стентування [6, 11]. Одним із мініінвазивних методів лікування кровотечі із магістральних судин є стентування артерії із встановленням стент-графта в місце дефекту судини, таким чином закривається дефект та не порушується при цьому кровотік по судині.

З метою максимального застосування мініінвазивних методів при кровотечі із магістральних судин, коли виконання емболізації судини не можливе, ми здійснювали стентування артерії, що була джерелом кровотечі (Рис. 2).

В основній групі мініінвазивні оперативні втручання виконані у 32 (65,3%) хворих.

У 3 хворих основної групи кровотеча в порожнину псевдокісти виникла із магістральних судин (із загальної печінкової артерії – у 2 хворих, із гілки ВБА – у 1).

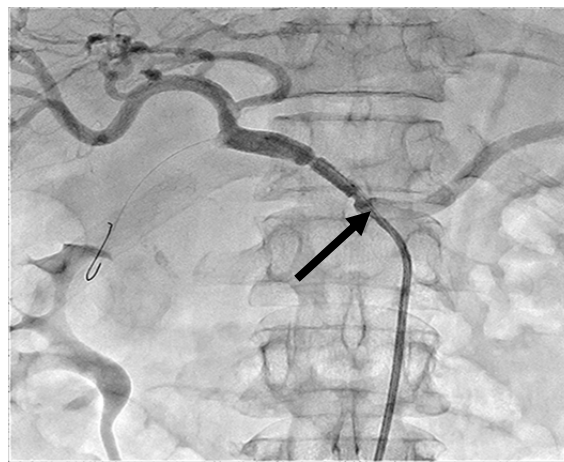


Рис. 2. Ангіограма. Встановлено стент-графта в загальну печінкову артерію.

Крововтрата у хворих в групі порівняння склала в середньому ($1333 \pm 1366,26$) мл (від 500 до 4000 мл), при попередньому виявленні джерела кровотечі на КТ або МРТ, та інтраопераційній перев'язці цієї судини першим етапом, крововтрата в середньому склала ($400 \pm 158,1$) мл (від 200 до 600 мл). Таким чином, внаслідок застосування запропонованої тактики, нам вдалося недостовірно знизити інтраопераційну крововтрату ($p=0,0617$, $U=4,5$).

В групі порівняння мініінвазивні оперативні втручання виконані у 5 (29,4%) хворих: у всіх виконано рентгенендоваскулярну оклюзію.

Ендovasкулярна емболізація може бути єдиним і заключним етапом лікування. Багатьом хворим у подальшому необхідно виконувати оперативні втручання на ПЗ. Перевагу ми віддавали мініінвазивним методикам (пункціям ПК під контролем ультрасонографії або ендосонаграфії, а також, мініінвазивному внутрішньому дрениванню псевдокіст під контролем ендосонаграфії). Лапаротомію виконували при неможливості мініінвазивного лікування і тоді, коли

пацієнт, маючи псевдокісту, потребує хірургічного лікування хронічного панкреатиту.

За результатами дослідження, крововтрата у хворих, яким першим етапом здійснювали РЕО судини, що кровоточила, а потім – втручання на ПК ПЗ, була мінімальною.

Внаслідок кровотечі в порожнину ПК ПЗ та комбінованих з кровотечею ускладнень померло 6 хворих: 2 (4,0%) – основної групи та 4 (23,5%) – групи порівняння.

Загальна летальність з приводу кровотечі в порожнину ПК ПЗ становила 9%.

Завдяки впровадженню запропонованої тактики лікування нам вдалося достовірно знизити летальність з приводу кровотечі в порожнину псевдокісти з 23,5% – в групі порівняння до 4,0% – в основній групі ($\chi^2=5,8$, $p<0,05$).

Висновки. 1. В лікуванні псевдокіст підшлункової залози з кровотечею в порожнину псевдокісти

перевагу слід надавати мініінвазивним оперативним втручанням.

2. При неможливості зупинити кровотечу мініінвазивно слід виконувати відкриті оперативні втручання з переважною селективною перев'язкою судини, що є джерелом кровотечі, якщо це неможливо, слід виконувати резекції підшлункової залози з ускладненою псевдокістою.

3. У хворих за наявності кровотечі в порожнину псевдокісти застосування ангиографії з наступною рентгеновазкулярою оклюзією судини, що була джерелом кровотечі, або її стентуванням, забезпечило досягнення позитивного клінічного результату у 65,3% хворих без лапаротомного втручання; сумісне виконання розроблених методик відкритих та мініінвазивних оперативних втручань забезпечило достовірне зниження летальності з 23,5 до 4,0% ($\chi^2=4,5$, $p<0,05$).

СПИСОК ВИКОРИСТАНОЇ ЛІТЕРАТУРИ

1. Гришин И.Н. Кисты, свищи поджелудочной железы и их осложнения / И.Н. Гришин, В.Н. Гриц, Лагодич С.Н. — Минск: Вышэйшая школа, 2009. — 270 с.
2. Данилов М.В. Хирургия поджелудочной железы / М.В. Данилов, В.Д. Федоров. — Москва: «Медицина», 1995. — 509 с.
3. Кармазановский Г.Г. Аневризмы висцеральных сосудов и аррозивные кровотечения в полость постнекротических кист поджелудочной железы / Г.Г. Кармазановский, Л.С. Коков, Ю.А. Степанова [та ін.] // *Анналы хирургической гепатологии*. — 2007. — Т.12, №2. — С. 85—96.
4. Хирургия поджелудочной железы / Шалимов А.А., Шалимов С.А., Ничитайло М.Е., Радзиховский А.П. — Симферополь: Таврида, 1997. — 560 с.
5. Diseases of the Pancreas / H.G. Beger, S. Matsuno, J.L. Cameron. — Berlin, Heidelberg: Springer-Verlag, 2008. — P. 259—291.
6. Endovascular management of major arterial hemorrhage as a complication of inflammatory pancreatic disease / H. Hyare, S. Desigan, J. A. Brookes [et al.] // *J. Vasc. Interv. Radiol.* — 2007. — Vol. 18, № 5. — P. 591—596.
7. Hemosuccus pancreaticus in a patients with iodine allergy: successful diagnosis with magnetic resonance imaging and treatment with transarterial embolization using carbon dioxide as the contrast medium / S. Miki, K. Mori, S. Masanari [et al.] // *Cardiovasc. Intervent. Radiol.* — 2009. — Vol. 32, № 6. — P. 1296—1299.
8. Kun-Chan Chiang Management of chronic pancreatitis, complicated with a bleeding pseudoaneurysm / Kun-Chan Chiang, Tsung-Hsing, Jun-Te Hsu // *World Journal of Gastroenterology*. — 2014. — Vol. 20, № 43. — P. 132—137.
9. Management of bleeding from pseudoaneurysms, following pancreaticoduodenectomy / H.G. Lee, J.S. Heo, S.H. Choi [et al.] // *World J. Gastroenterol.* — 2010. — Vol. 16, № 10. — P. 1239—1244.
10. Pseudoaneurysm of the common hepatic artery: treatment with a stent-graft / E. Paci, E. Antico, R. Candelari [et al.] // *Cardiovasc. Intervent. Radiol.* — 2000. — Vol. 23, № 6. — P. 472—474.
11. The Pancreas: An Integrated Textbook of Basic Science, Medicine and Surgery. Second Edition / Beger H.G., Warshaw A.L., Buchler M.W. [et al.] — Oxford: Blackwell Publishing Limited, 2008. — P. 1006.

V.M. КОПЧАК, K.V. КОПЧАК, V.A. KONDRATIUK, I.V. KHOMIAK, A.V. DUVALCO, L.A. PERERVA, S.V. ANDRONIK

Shalimov National Institute of Surgery and Transplantology, NAMS of Ukraine, Kyiv

CONTEMPORARY PRINCIPLES OF DIAGNOSIS AND TREATMENT OF PANCREATIC PSEUDOCYSTS COMPLICATED BY BLEEDING INTO THE CAVITY OF THE PSEUDOCYST

During the period from 2000 till 2015, 349 patients with complicated pancreatic pseudocysts were treated in the institute. Bleeding into the pseudocysts cavity occurred in 66 (18.9%) patients. All patients with bleeding were divided into two groups: the main group — 49 patients, who were treated from 2000 till 2005, and control group — 17 patients, from 2006 till 2015. In the main group we preferred minimally invasive techniques: endovascular embolization and placement of endovascular stent-grafts. New methods of open surgery were also used in this group. In the control group mainly open surgery was used. In the main group minimally invasive techniques were used in 32 (65.3%) patients, in control group — in 5 (29.4%). Combined application of developed new open surgery techniques and minimally invasive ones provided reliable decrease of mortality from 23 to 4% ($\chi^2=5,8$, $p<0,05$).

Key words: pancreatic pseudocyst, minimally invasive treatment, endovascular embolization, stent-graft

Стаття надійшла до редакції: 07.06.2016 р.