

Микола Олександрович Ніколов¹,
Валерій Юрійович Кундін²,
Альбіна Леонідівна Камінська³,
Ганна Олександрівна Романенко⁴,
Дмитро Олександрович Супрунюк¹

¹Національний технічний університет України
«Київський політехнічний інститут»,

²Київська міська клінічна лікарня «Центр
серця»,

³Київська міська клінічна лікарня № 14,

⁴Національний медичний університет
ім. О.О. Богомольця, Київ

Оцінка діагностичної значущості питомої функції паренхіми нирок за результатами динамічної реносцинтиграфії з ^{99m}Tc-MAG3 (попередні дослідження)

Assessment of diagnostic significance of specific renal parenchyma function by the findings of dynamic kidney scan with ^{99m}Tc-MAG3 (preliminary investigation)

Summary. The purpose of the work was to evaluate the diagnostic value of specific secretory function of the kidneys. Dynamic kidney scan with ^{99m}Tc-MAG3 was done in 142 children with vesicoureteral reflux. It is shown that progression of the pathological changes in the urinary tract, specific function of the renal parenchyma are not identical with the trend of the integrated function. The quantitative criterion for the classification of hyper- and hypofunctional state of the renal parenchyma was suggested.

Key words: dynamic kidney scan, radiopharmaceuticals, effective renal plasma flow, vesicoureteral reflux.

Резюме. Целью работы было оценить диагностическое значение секреторной удельной функции почек. Динамическая реносцинтиграфия с ^{99m}Tc-MAG3 проведена 142 детям с пузырно-мочеточниковым рефлюксом. Показано, что при прогрессировании патологических изменений в мочевыделительной системе, удельная функция паренхимы почек имеет неидентичные тенденции с интегральной функцией. Предложен количественный критерий классификации гипер- и гиподисфункционального состояния паренхимы почек.

Ключевые слова: динамическая реносцинтиграфия, радиофармпрепараты, эффективный почечный плазмоток, пузырно-мочеточниковый рефлюкс.

Ключові слова: динамічна реносцинтиграфія, радіофармпрепарати, ефективний нирковий плазмоток, міхурово-сечовидний рефлюкс.

Динамічна реносцинтиграфія (ДРСГ) є «золотим» стандартом оцінювання функціонального стану паренхіми нирок і сечовидних шляхів. Показниками, за допомогою яких оцінюють кінетику радіофармпрепаратів (РФП) в організмі при проведенні ДРСГ, є ефективний нирковий плазмоток (ЕНП), час максимального накопичення РФП в нирках, відсоток виведення препарату з них, час напіввиведення РФП з нирок та асиметрія накопичення препарату в нирках [1, 2]. Кожен з цих кількісних показників, тією чи іншою мірою, характеризує інтегральну або диференціальну функцію нирок. Однак у багатьох випадках абсолютне значення параметрів обмежене індивідуальними особливостями та різним перебігом захворювання. Це зумовлює

необхідність використання і впровадження в практику відносних або нормованих кількісних критеріїв оцінювання питомої функції паренхіми нирок.

Для клінічної інтерпретації зміни ЕНП проводять нормування шляхом лінійного приведення поверхні тіла пацієнта до стандартної (1,73 м²), нормуючи абсолютні значення на стандартну поверхню тіла пацієнта

$$ЕНП^S = ЕНП \frac{1,73}{S} (\text{мл} / \text{хв}), \quad (1)$$

де ЕНП — абсолютне значення ефективного ниркового плазмотоку,

S — площа поверхні тіла пацієнта, розрахована за формулою Дюбуа [1]. При використанні такого нормування, незважаючи на його лінійний характер, значення ЕНП^S фактично не залежить від віку і критерії норми/патології стають однозначними.

При змінах положення нирок у тривимірному просторі їх площинне зображення може істотно змінюватись. Це призводить до суттєвого спотворення результатів оцінювання асиметрії поглинальної здатності РФП ниркою та некоректності розрахунку парціального внеску нирок в інтегральну функцію. Для усунення цього недоліку використовують нормування на площу сцинтиграфічного зображення нирки

$$U_{p_{sq}} = \frac{U_p}{S_q} \sim \frac{ЕНП^S}{S_q}, \quad (2)$$

де U_p — кількість РФП у нирці на заданій хвилині (як правило 2–4-й хв),

S_q — сцинтиграфічна площа нирки.

Асиметрію включення РФП у нирці розраховують

$$A_{sq} = \frac{U_{p_{sq}} \text{ л.н.}}{U_{p_{sq}} \text{ п.н.}}, \quad (3)$$

Іншими словами, $U_{p_{sq}}$ та A_{sq} кількісно оцінюють питому функцію нирки. Дані показники були введені до клінічного протоколу опису результатів нефросцинтиграфії з ^{99m}Tc-ДМСО при статичних дослідженнях [3]. Проте значення та інформативність зміни $U_{p_{sq}}$, а також діапазон нормальних значень питомих показників для різних РФП досі не встановлені. Так, при комп'ютерному аналізі результатів ДРСГ нерідко гіпоплазована нирка може мати питомих накопичення більше, ніж умовно здорова.

Для часткового доведення функціональних змін нирках та їх причин, які характеризуються питомих включенням РФП, можна скористатися клінічними спостереженнями, де прогресування захворювання представлено безперервною шкалою з подальшим розбиттям на дискретні підгрупи, які відносно легко класифікувати сцинтиграфічно. Такою нозологічною формою було обрано патологічні прояви міхурово-сечовидного рефлюксу (МСР).

Таким чином, метою роботи було оцінювання діагностичного значення секреторної питомої функції паренхіми нирки.

Під спостереженням перебували 142 дитини віком 10–15 років із встановленим діагнозом МСР, верифікованим рентгенологічно. Всім їм було проведено ДРСГ з ^{99m}Tc-MAG3. Серед хворих на МСР налічувалося 25 з інфекцією сечовидної системи (17,6%), у 45 також діагностовано хронічний пієлонефрит (31,7%), у 34 — нейрогенний сечовий міхур (23,9%) і в 38 (26,8%) — вроджені аномалії розвитку сечової системи.

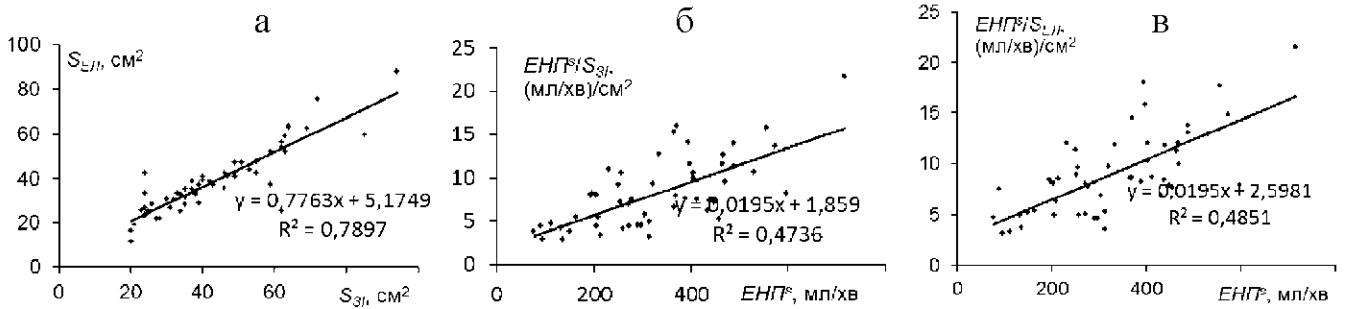


Рисунок 1. Регресійні закономірності даних для генеральної сукупності пацієнтів: а — взаємозв'язок площі нирки за еліптичним наближенням та площі ЗІ; б, в — взаємозв'язок $ЕНП^S_{S_{3I}}$ та $ЕНП^S_{S_{3I}}$ з $ЕНП^S$ відповідно

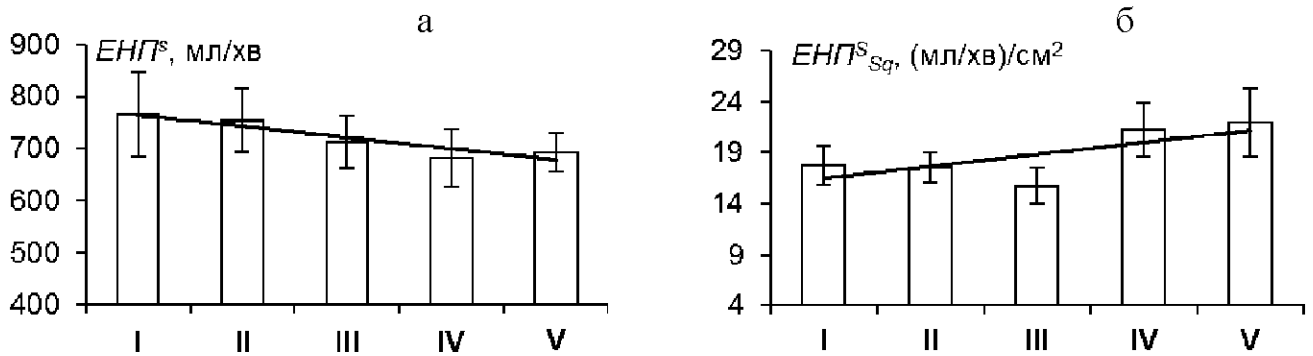


Рисунок 2. Зміна загального ЕНП для генеральної сукупності пацієнтів в залежності від ступеня МСР: а — абсолютно ниркового плазматому ($ЕНП^S$); б — питомого ниркового плазматому ($ЕНП^S_{S_3I}$)

Аналіз даних проводили на основі кореляційного і гістограмного методів. Крім того, оскільки побудова «зони інтересу» (ЗІ) кожної з нирок досить суб'єктивна, а похибка по відношенню до інших променевих методів визначення розмірів відносно велика ($\pm 10 \text{ см}^2$), порівнювали результати при нормуванні ЕНП на площу ЗІ відповідної нирки і площу еліпса.

Регресійні питомі криві ЕНП, розраховані з огляду на площу ЗІ нирки ($ЕНП^S_{S_{3I}}$) та еліптичного наближення ($ЕНП^S_{S_{3I}}$), представлені на рисунку 1,

де $y = f(x)$ — рівняння регресії,

R — коефіцієнт кореляції лінії регресії і експериментальних даних.

Аналіз даних рисунка 1 показує, що існує практично лінійний взаємозв'язок між аналізованими параметрами. Це свідчить про фактичну взаємозамінність і однакову інформативність при статистичному аналізі генеральних сукупностей даних. Якщо форма нирки на площинному зображенні не змінена, то раціонально використовувати еліптичне наближення, у випадках ротації і грубих змін сцинтиграфічної форми нирки — площу ЗІ. Вибір еліптичного наближення форми нирки зумовлений тим, що, незважаючи на нефізіологічний підхід, побудова зони інтересу є менш операторозалежною, розкид значень площі зони інтересу значно зменшується (до 1–4 см^2). Це дає можливість коректніше оцінювати зміни розмірів нирок при моніторингових обстеженнях. Крім того, еліптичне наближення використовують при інших променевих методах досліджень, зокрема ультразвукових. Моделювання сцинтиграфічної форми нирки у вигляді еліпса підвищує коефіцієнт кореляції площі зображення нирки між різними методами з $0,88 \pm 0,18$ до $0,93 \pm 0,05$.

Подальший детальний аналіз з урахуванням ступеня МСР виявляє різницю динаміки абсолютного та питомого ЕНП. Аналізуючи отримані дані (рисунок 2), можна зазначити, що загальний $ЕНП^S$, нормований на стандартну по-

верхню тіла пацієнта, має тенденцію до зниження при збільшенні ступеня МСР. Істотне зниження $ЕНП^S$ спостерігається у пацієнтів з МСР 4–5-го ступеня. Проте питома функція нирок для генеральної сукупності пацієнтів $ЕНП^S_{S_3I}$ (рисунок 2 б) на фоні збільшення дисперсії даних підвищується із прогресуванням МСР. Це свідчить про адаптаційні механізми в паренхімі нирки, отже постає питання щодо подальшого клінічного дослідження інформативності питомих показників. Зрозуміло, що з урахуванням одно/двобічного МСР, віку пацієнтів, ступеня МСР еквівалентні залежності на рисунку 2 мають більш складний характер.

Регресійний аналіз даних між $ЕНП^S$ окремої нирки та відповідної питомої функції $ЕНП^S_{S_3I}$ залежно від ступеня МСР, однобічного/двобічного МСР, більш ураженої МСР нирки та контралатеральної, а також пілотний аналіз сцинтиграфічних даних пацієнтів з іншими нозологіями показав, що нормальний вид рівняння взаємозв'язку абсолютної та питомої функції має вигляд

$$ЕНП^S_{S_{3I}} = 0,2 ЕНП^S \quad (4)$$

Виходячи з цього рівняння, значення $ЕНП^S_{S_3I}$ для конкретного пацієнта, яке лежить вище даної прямої (4), слід трактувати як гіперфункціональний стан, нижче — як гіпофункціональний стан паренхіми. Таким чином гіпер- чи гіпофункціональний стан паренхіми визначається різницею

$$\Delta_{ЕНП} = ЕНП^S_{S_3I} - 0,2 ЕНП^S = ЕНП^S_{S_3I} - ЕНП^S_{S_{3I}} \quad (5)$$

Функціональний стан паренхіми по відношенню до секреторної здатності можна класифікувати таким чином: гіперфункціональний стан (гіпертонія) $\Delta_{ЕНП} > 2$ (мл/хв/см²); нормальний стан (нормотонія) $-2 \leq \Delta_{ЕНП} \leq 2$ (мл/хв/см²); гіпофункціональний стан (гіпотонія) $\Delta_{ЕНП} < -2$ (мл/хв/см²).

Слід зазначити, що наведений підхід класифікації функціонального стану паренхіми може бути корисним при діа-

гностиці захворювань єдиної нирки. Досі не було чітких критеріїв для єдиної нирки, — що є нормою, а що — патологією. Висновки про компенсаторні зміни роблять за морфологічними ознаками, які лише деякою мірою, але не однозначно дозволяють судити про гіпер- чи гіпофункціональний стан паренхіми нирки [4, 5]. Проблема також стосується й гіпоплазії, дисплазії та аномалій розвитку нирок у цілому [6–9].

Таким чином, можна зробити такі висновки.

Показано, що при прогресуванні патологічних змін у сечовидільній системі, питома функція паренхіми нирок має неідентичні тенденції із загальною абсолютною функцією. Так, при збільшенні ступеня МСР для генеральної сукупності пацієнтів слід очікувати зменшення секреторної здатності ураженої рефлюксом нирки; питома функція паренхіми має тенденції до підвищення, що характеризує гіперфункціональний стан «неуражених нефронів» та компенсаторні зміни в цілому. Це свідчить про інформативність оцінки питомих функцій паренхіми нирок.

Оцінюючи питому функціональну здатність нирки за площинним зображенням, доцільно використовувати еліптичне наближення опису контуру нирки, що дає змогу більш коректно визначати зміни її розмірів при моніторингових обстеженнях та порівнювати дані, отримані при інших променевих методах обстежень. У випадках, коли форма нирки суттєво змінена, площу нирки раціонально визначати за площею зони інтересу, яка окреслюється оператором.

Рівняння взаємозв'язку між абсолютною та питоною секреторною здатністю нирки в нормі має лінійний вигляд. Цю криву слід трактувати як границю, яка відокремлює гіперфункціональний стан від гіпофункціонального.

Література

1. *Руководство по ядерной медицине / Под ред. Т.П. Сиваченко.* — К.: Вища шк., 1991. — 535 с.
2. Лазар А.П., Кундін В.Ю., Ніколов М.О., Романенко Г.О. *Наук.-практ. конф. з міжнар. уч. «Сучасні проблеми ядерної медицини» (Київ, 29–30 жовт. 2003р.) // УРЖ.* — 2003. — Т. XI, вип. 4. — С. 400–402.
3. Кундін В. Ю., Ніколов М. О. // *Там же.* — 2005. — Т. XIII, вип. 2. — С. 129–135.
4. Кундін В.Ю., Миронова О.В., Власенко О.О., Романенко Г.О. // *Актуальні пробл. нефрол.* — 2005. — Вип. 11. — С. 62–67.
5. Shirasaki Y., Tsushima T., Saika T. et al. // *Urol.* — 2004. — Vol. 64, Iss. 1. — P. 43–47.
6. Колобова О.М., Соболевский А.Б. // *Урол.* — 2004. — № 1. — С. 60–63.
7. De Palma D., Manzoni G. A. // *Clin. Nucl. Med.* — 2000. — Vol. 25, № 8. — P. 628–629.
8. Maenhout A., Ham H., Ismaili K. et al. // *Pediatr. Nephrol.* — 2005. — Vol. 20, № 12. — P. 1762–1765.
9. Piepsz A., Prigent A., Hall M. et al. // *Ibid.* — 2005. — Vol. 20, Iss. 11. — P. 1593–1598.

Марина Володимирівна Сатир¹,
Оксана Іванівна Солодяннікова²,
Валерій Юрійович Кундін¹

¹Київська міська клінічна лікарня

«Київського міського центру серця»,

²Національний інститут раку МОЗ України,
Київ

Результати трифазної остеосцинтиграфії у пацієнтів з метастатичними та доброякісними осередками ураження скелета

The findings of three-phase bone scan in patients with metastases and benign lesions of the skeleton

Summary. This study presents the features of metabolic changes in the structures of the musculoskeletal system at malignant (metastatic), infectious-inflammatory and osteoarthritic lesions. Three-phase bone scan (BS) was performed in 40 patients, 15 of them with skeletal metastases, 10 with infectious and inflammatory processes in the bone tissue and 15 with osteoarthritis.

The features of angiographic phase in malignant and benign foci, as well as changes in the early and late static scans were analyzed. It is concluded about the possibility of three-phase bone scan in differential diagnosis of benign and malignant lesions of the musculoskeletal system.

Key words: three-phase bone scan, skeletal metastases, infectious and inflammatory diseases of the bones, osteoarthritic processes.

Резюме. В представленной работе рассмотрены особенности метаболических изменений в структурах опорно-двигательного аппарата при их злокачественном (метастатическом), инфекционно-воспалительном и остеоартритическом поражении. Трехфазная остеосцинтиграфия (ОСГ) проведена 40 пациентам, из них 15 — с метастатическим поражением костей скелета, 10 — с инфекционно-воспалительными процессами в костной ткани и 15 — с остеоартритами.

Проанализированы особенности ангиографической фазы в злокачественных и доброкачественных очагах, а также изменения на ранней и поздней статической сцинтиграммах. Сделаны выводы о возможности применения трехфазной ОСГ для дифференциальной диагностики злокачественных и доброкачественных поражений опорно-двигательного аппарата.

Ключевые слова: трехфазная остеосцинтиграфия, метастатическое поражение костей скелета, инфекционно-воспалительные заболевания костей, остеоартритические процессы.

Ключові слова: трифазна остеосцинтиграфія, метастатичне ураження кісток скелета, інфекційно-запальні захворювання кісток, остеоартритичні процеси.

Для пацієнтів зі злоякісними захворюваннями раннє виявлення метастатичного ураження скелета є важливим діагностичним питанням, від якого залежить подальше ведення таких пацієнтів та прогноз захворювання.

Стандартною загальноприйнятою методикою для виявлення ушкоджень кісткових структур на ранніх стадіях є планарна остеосцинтиграфія (ОСГ) [1–6]. Дослідження виконується через 2–4 години після введення остеотропного радіофармацепрепарату (РФП), тобто після максимального зниження тканиного фону, що збільшує контрастність сцинтиграфічного зображення, оптимізує можливість оцінити розподіл РФП в кістково-суглобових структурах та