
ОРИГІНАЛЬНІ ДОСЛІДЖЕННЯ

УДК 61Ф-073.75:61Б.25–003.219

ІГОР ОЛЕКСАНДРОВИЧ ВОРОНЬЖЕВ
ІВАН ОМЕЛЯНОВИЧ КРАМНИЙ
ОЛЕКСІЙ ПАВЛОВИЧ СОРОЧАН
ЮРІЙ АНАТОЛІЙОВИЧ КОЛОМІЙЧЕНКО

Харківська медична академія післядипломної освіти

РЕНТГЕНОГРАМЕТРИЧНА ХАРАКТЕРИСТИКА ТЯЖКОСТІ ПЕРЕБІГУ ПНЕВМОТОРАКСУ У ДІТЕЙ З ЕКСТРЕМАЛЬНО МАЛОЮ МАСОЮ ТІЛА ПРИ ВИКОРИСТАННІ ШТУЧНОЇ ВЕНТИЛЯЦІЇ ЛЕГЕНЬ

Мета. Поліпшення діагностики шляхом об'єктивізації ступеня тяжкості пневмотораксу у дітей з екстремально малою масою тіла при використанні штучної вентиляції легень за рентгенограметричними даними.

Матеріали та методи. Проаналізовано дані рентгенограм органів грудної клітки 23 новонароджених з екстремально малою масою тіла при використанні штучної вентиляції легень, у яких було діагностовано пневмоторакс (ПнТ). Рентгенологічне дослідження ОГК виконували на апараті РУМ-20М за таких технічних умов: 100 мА, 40–44 кВ, витримка 0,02–0,04 с, у реанімаційному відділенні — на апаратах Polytobil-10 і Siemens 1,2–2: 5 мАс, 40–42 кВ. Питома ефективна доза як у хлопчиків, так і в дівчинок не перевищувала 2,7 мкЗв/МАС. Для верифікації діагнозу всім хворим виконувалося ультразвукове дослідження серцево-судинної системи з використанням доплерехокардіографії, а також повне клініко-лабораторне дослідження.

Результати. У роботі описано можливості рентгенограметричного методу діагностики ступеня тяжкості ПнТ у новонароджених з екстремально малою масою тіла при використанні штучної вентиляції легень шляхом обчислення зменшення об'єму легені, коефіцієнта зміщення середостіння та зміщення куполів діафрагми донизу. Доведено високу кореляційну залежність між ступенями тяжкості і окремими показниками, а також між показниками взагалі. Проведений аналіз дозволив виділити і діагностувати у 47,9 % обстежених перший (легкий) ступінь тяжкості ПнТ, у 30,4 % хворих — другий і найтяжчий третій ступінь пневмотораксу — у 21,7 %.

Висновки. Проведені дослідження дали підстави розподілити ПнТ у новонароджених з екстремально малою масою тіла при використанні штучної вентиляції легень (ШВЛ) за рентгенограметричними даними на три ступені тяжкості: за об'ємом колабування легені, ступенем зміщення діафрагми донизу; коефіцієнтом зміщення середостіння, що дало змогу об'єктивізувати оцінку отриманих даних.

Ключові слова: пневмоторакс, рентгенографія, недоношені новонароджені з екстремально малою масою тіла.

Пневмоторакс, основними причинами якого є незрілість легеневої тканини та використання штучної вентиляції легень з підвищеним тиском, займає одне

з провідних місць у структурі перинатальної захворюваності і смертності. За даними різних авторів, серед дітей з екстремально малою масою тіла (ЕММТ), госпіталізованих у перинатальні центри, до 10 % складають хворі з ускладненнями у вигляді ПнТ [3, 6].

© І. О. Вороньжєв, І. О. Крамний, О. П. Сорочан,
Ю. А. Коломійченко, 2014

Відсоток сприятливих кінців при цьому є керованим і прямо пропорційно залежним від проведення ранньої діагностики, вчасності і правильності проведення первинних реанімаційних заходів. Відомо, що закриті ПнТ, зокрема, бувають з тиском у плевральній порожнині, вищим за атмосферний [4, 7].

Діагностика змін легень при ПнТ у дітей з екстремально малою масою тіла залишається однією з актуальних проблем сучасної неонатології та рентгенології. Визначається цей патологічний стан, особливо ступінь колабування легень, лікарями-рентгенологами вельми суб'єктивно: як правило, за наявності вільного повітря в плевральній порожнині [1, 5].

Відомо, що розвиток ПнТ у новонароджених призводить до появи вільного повітря в плевральній порожнині, колабування легень, низького розміщення куполів діафрагми та зміщення тіні середостіння. На жаль, у доступній літературі відсутні об'єктивні критерії оцінки тяжкості цієї патології у дітей з екстремально малою масою тіла при використанні ШВЛ [2].

Виходячи з викладеного, метою нашого дослідження стало поліпшення діагностики ПнТ у дітей з екстремально малою масою тіла при використанні ШВЛ за рентгенограмметричними даними шляхом об'єктивізації ступеня тяжкості ПнТ.

МЕТОДИКА ДОСЛІДЖЕННЯ

Проаналізовано дані рентгенограм органів грудної клітки (ОГК) 23 новонароджених з екстремально малою масою тіла, у яких було діагностовано пневмоторакс, при використанні ШВЛ. Як порівняльну групу було відібрано рентгенограми 18 дітей з екстремально малою масою тіла без ПнТ. На лікуванні в Харківському міському перинатальному центрі та в інших лікувально-профілактичних закладах з діагнозом гіпоксично-ішемічне ураження ЦНС, респіраторний дистрес-синдром (РДС) перебували 14 хлопчиків та 9 дівчинок. Рентгенологічне дослідження ОГК виконували в рентгенівському кабінеті на апараті РУМ-20М за таких технічних умов: 100 мА, 40–44 кВ, витримка 0,02–0,04 с, в реанімаційному відділенні — на апаратах Polymobil-10 і Siemens 1,2–2: 5 мАс, 40–42 кВ. Питома ефективна доза як у хлопчиків, так і в дівчинок не перевищувала 2,7 мкЗв/МАС. Усім досліджуваним виконувалося ультразвукове дослідження (УЗД) серцево-судинної системи з використанням доплерехокардіографії, а також повне клініко-лабораторне дослідження. Для верифікації діагнозу гіпоксично-ішемічне ураження ЦНС усім хворим виконувалася ультрасонографія головного мозку.

На рис. 1, 2 наведено схеми визначення ступеня колабування легень та обчислення коефіцієнта зміщення середостіння, якими ми користувалися для обчислення показників хворих із групи дослідження і контрольної групи.

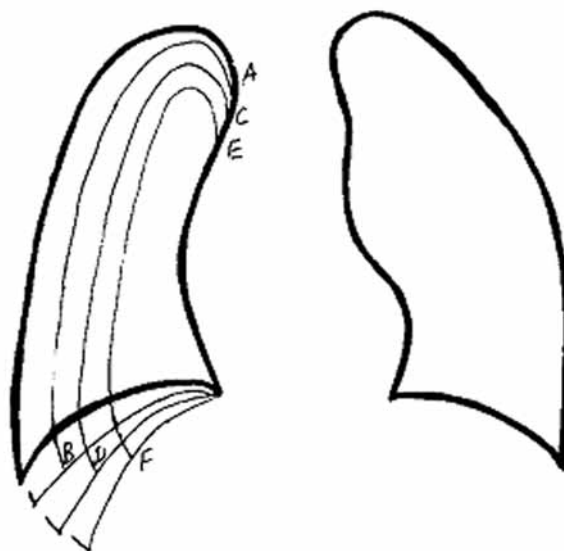


Рис. 1. Схема визначення ступеня колабування легень та розміщення купола діафрагми (АВ — колабування легень на одну чверть об'єму; CD — колабування легень на одну третину об'єму; EF — колабування легень на половину об'єму)

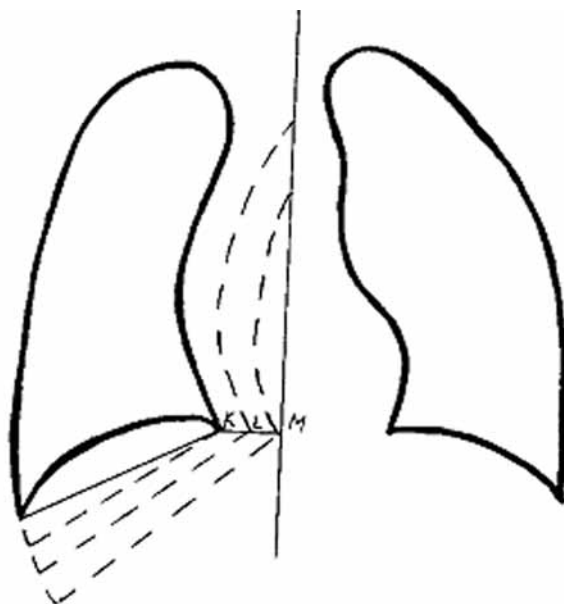


Рис. 2. Схема визначення коефіцієнта (К) зміщення середостіння (зміщення на ширину KL $K \leq 50\%$; на ширину LM $K \geq 51\%$)

РЕЗУЛЬТАТИ ТА ЇХ ОБГОВОРЕННЯ

Отримані нами дані, які характеризували ПнТ у недоношених з екстремально малою масою тіла при використанні штучної вентиляції легень, проаналізовано статистично. При аналізі рентгенограм ОГК у всіх дітей контрольної групи купол діафрагми розташовувався не нижче 5-го ребра, колабування легень не визначалося і зміщення середостіння було відсутнє.

У досліджуваній групі зміщення купола діафрагми донизу до рівня 6-го ребра спостерігалось в 11 дітей (47,8%), до рівня 7-го ребра — у 6 (26,1%), до рівня 8-го ребра і нижче — в 6 дітей (26,1%). Колабування легень на 1/4 об'єму було встановлено в 11 дітей (47,8%),

на 1/3 — у 7 дітей (30,4 %), на 1/2 — 5 дітей (21,8 %). Зміщення середостіння було відсутнім у 11 немовлят, коефіцієнт зміщення середостіння менше чи дорівнював 50 % — у 7 і більше 50 % — у 5 немовлят.

Проведено статистичну обробку отриманого матеріалу і обчислений коефіцієнт кореляції для усіх показників між собою. Таким чином, коефіцієнт кореляції між рівнем зниження діафрагми та об'ємом колабування легені склав 0,81, між об'ємом колабування легені та коефіцієнтом зміщення середостіння — 0,75, між рівнем зниження діафрагми і коефіцієнтом зміщення середостіння — 0,87. Отже, можна твердити, що ці показники мають високий ступінь зв'язку один з одним, тобто високий ступінь кореляції.

На основі дослідження нами було розроблено рентгенограметричний метод об'єктивної діагностики ступеня тяжкості пневмотораксу у новонароджених із екстремально малою масою тіла при використанні ШВЛ.

Сукупність даних дозволила встановити у 47,9 % (11 дітей) перший, тобто легкий, ступінь тяжкості пневмотораксу (рис. 3), серед яких 63,6 % склали хлопчики та 36,4 % — дівчинки.

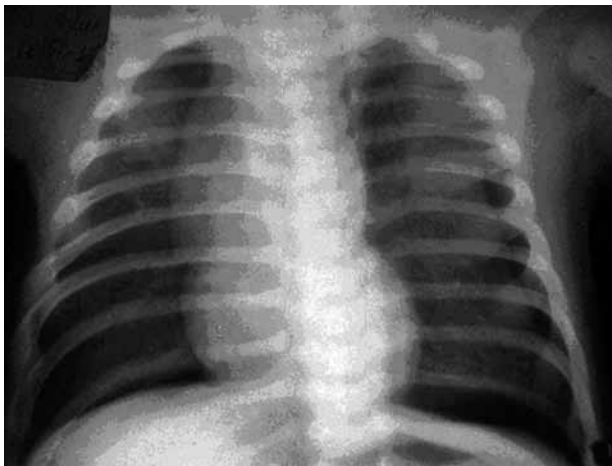


Рис. 3. Рентгенограма хвор. М., 2 міс.

Колабування лівої легені на 1/4.

Пневмоторакс 1-го ст. тяжкості. Тимомегалія

У дітей на рентгенограмах ОГК виявлено наявність вільного повітря в плевральній порожнині, колабування легені на одну чверть об'єму, розміщення купола діафрагми на рівні 6-го ребра, без зміщення тіні середостіння. У 54,5 % випадків пневмоторакс був право-, в 36,4 % — лівобічним, двобічний спостерігався у 9,1 % обстежених. Перший ступінь тяжкості спостерігався у дітей з екстремально малою масою тіла при невеликій кількості повітря в плевральній порожнині. Слід підкреслити, що в окремих хворих при проведенні рентгенографії візуалізувалась одно- або двобічна тимомегалія.

Другий ступінь ПнТ діагностовано в 30,4 % (7 хворих, рис. 4), серед них 57,1 % у хлопчиків та 42,9 % у дівчинок. На рентгенограмах ОГК встановлено наявність вільного повітря в плевральній порожнині, більш значне колабування легені, на одну третину об'єму, розміщення купола діафрагми на рівні 7-го

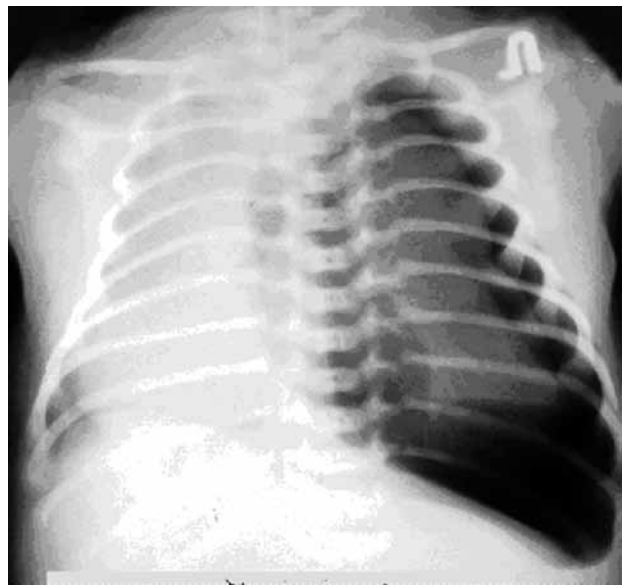


Рис. 4. Рентгенограма хвор. К., 1 міс.

Колабування лівої легені на 1/3 зі зміщенням середостіння в здоровий бік. Пневмоторакс 2-го ст. тяжкості

ребра і коефіцієнт зміщення середостіння $K \leq 50$ %. Правобічний ПнТ у цієї групи досліджених переважав (57,1 %) над іншими локалізаціями (28,6 % — лівобічний та 14,3 % — двобічний) патологічного процесу. Для другого ступеня тяжкості характерним також, за отриманими нами даними, було значне підвищення прозорості легень у базальному відділі, яке поєднувалось із скошеністю купола діафрагми і поглибленням зовнішнього синуса.

Найтяжчий третій ступінь пневмотораксу у дітей з екстремально малою масою тіла при використанні ШВЛ діагностовано в 21,7 % випадків (5 хворих, рис. 5), серед яких 60 % становили хлопчики та 40 % — дівчинки.

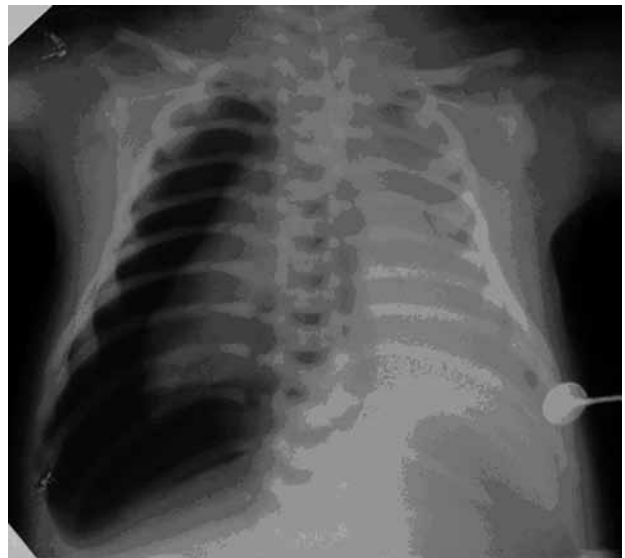

Рис. 5. Рентгенограма хвор. Т., 1 міс. Колабування правої легені на 1/2 зі зміщенням середостіння в здоровий бік.

Пневмоторакс 3-го ст. тяжкості

На рентгенограмах ОГК візуалізувалась наявність вільного повітря в плевральній порожнині, колабування

колабування легені на половину об'єму, розміщення купола діафрагми на рівні 8-го ребра і коефіцієнт зміщення середостіння $K \geq 51$ %. У цієї групи дітей ПнТ зустрічався з однаковою частістю як справа (40 %), так і зліва (40 %). Двобічна локалізація патологічного процесу встановлена у 20 % хворих цієї групи. Напружений пневмоторакс спостерігався у 60 % дітей і характеризувався формуванням медіастинальних гриж за рахунок поширення повітря на протилежний бік та зміщенням середостіння в протилежний бік. У зв'язку з тим, що при цьому ступені значно колабована єдина функціонуюча легеня, процес проявлявся значними клінічними проявами: поверхневим, значно частішим диханням, ціанозом та ін. Міжреберні проміжки на рентгенограмах розширювались, ребра набували горизонтального положення, нагадуючи симптом «паралелізації» при бронхіоліті. Прозорість легень, на відміну від другого ступеня, була значно підвищеною дифузно.

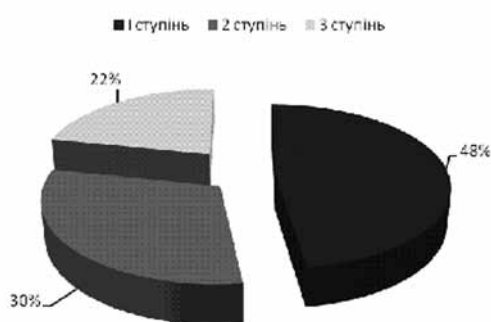


Рис. 6. Розподіл хворих за ступенями тяжкості пневмотораксу

У таблиці наведено дані про конкретні зміни у кожного з хворих та ступінь кореляції окремих показників із розробленими нами ступенями тяжкості перебігу ПнТ у новонароджених з екстремально малою масою тіла при використанні ШВЛ. Коефіцієнт кореляції в усіх випадках перевищує 0,75, що свідчить про їх сильний зв'язок.

Слід підкреслити, що при достатній кількості повітря в плевральній порожнині при ПнТ встановити правильний діагноз не важко. Труднощі в його діагностиці з'являються лише при потраплянні невеликої кількості повітря в плевральну порожнину. У таких випадках необхідне виконання рентгенограм «м'якими променями», а в ряді випадків — отримання бічної рентгенограми, на якій невелика смужка просвітлення може визначитися за грудниною. Особливу увагу необхідно приділяти ділянці загрудинної залози, при цьому вона, як правило, мовби дещо піднята повітрям і трохи зміщується доверху. В особливо складних випадках показане виконання латерограм на здоровому боці, при цьому діагноз встановлюється остаточно.

При порівняльному аналізі рентгенограм ОГК з пневмотораксом у дітей з екстремально малою масою тіла при використанні штучної вентиляції встановлено, що його тяжкі форми переважали у хлопчиків (2-й ст. — 57,1 %, 3-й ст. — 60 %), порівняно з дівчинками (2-й ст. — 42,9 %, 3-й ст. — 40 %, рис.7). Найпоширенішою локалізацією патологічного процесу був правобічний пневмоторакс незалежно від ступеня тяжкості. Лівобічний та двобічний пневмоторакси найбільш характерні для тяжких ступенів патологічного процесу.

Характеристика змін, виявлених на рентгенограмах ОГК у дітей з ЕММТ

Пацієнт	Ступінь тяжкості ПнТ	Рівень купола діафрагми	Колабування легені на	Коефіцієнт зміщення середостіння
1	1	6	0,25	0
2	3	8	0,33	0,62
3	1	6	0,25	0,36
4	2	7	0,5	0,38
5	2	7	0,33	0,42
6	1	6	0,25	0
7	1	6	0,25	0
8	1	7	0,25	0
9	1	6	0,25	0
10	3	9	0,5	0,7
11	1	6	0,33	0
12	2	7	0,33	0,38
13	3	8	0,5	0,21
14	3	8	0,5	0,69
15	1	6	0,25	0
16	3	10	0,5	0,81
17	1	6	0,25	0
18	2	7	0,33	0,3
19	1	6	0,25	0
20	1	6	0,25	0
21	2	7	0,33	0,35
22	3	8	0,33	0,59
23	1	6	0,25	0
Коефіцієнт кореляції зі ступенем тяжкості перебігу ПнТ	—	0,91	0,83	0,89

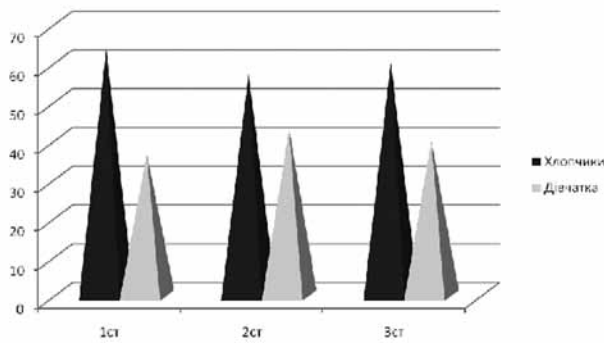


Рис. 7. Розподіл хворих за ступенями тяжкості серед дівчинок і хлопчиків

Спираючись на отримані дані, ми встановили корелятивний зв'язок між ступенем колабування легень, положенням купола діафрагми і коефіцієнтом зміщення середостіння (К). Виходячи з наведених та з урахуванням клінічних даних, ми пропонуємо розподілити пневмоторакс у дітей з екстремально малою масою тіла при використанні штучної вентиляції легень на три ступені тяжкості:

1-й — легкий (наявність вільного повітря в плевральній порожнині, колабування легені на одну чверть

об'єму, розміщення купола діафрагми на рівні 6-го ребра, без зміщення тіні середостіння);

2-й — середньої тяжкості (наявність вільного повітря в плевральній порожнині, колабування легені на одну третину об'єму, розміщення купола діафрагми на рівні 7-го ребра і коефіцієнт зміщення середостіння $K \leq 50\%$);

3-й — тяжкий (наявність вільного повітря у плевральній порожнині, колабування легені на половину об'єму, розміщення купола діафрагми на рівні 8-го ребра і коефіцієнт зміщення середостіння $K \geq 51\%$).

ВИСНОВКИ

1. Проведені дослідження дозволили розподілити ПнТ у новонароджених з екстремально малою масою тіла при використанні ШВЛ за рентгенограмметричними даними на три ступені тяжкості за об'ємом колабування легені, ступенем зміщення діафрагми донизу і коефіцієнтом зміщення середостіння, що дало змогу об'єктивізувати оцінку отриманих даних.

2. Найтяжчі ступені пневмотораксу у дітей з екстремально малою масою тіла при використанні штучної вентиляції спостерігаються у хлопчиків. Найпоширенішою локалізацією патологічного процесу є правобічний пневмоторакс незалежно від ступеня тяжкості.

СПИСОК ВИКОРИСТАНОЇ ЛІТЕРАТУРИ

1. Аряев Н. Л. Детская пульмонология / Н. Л. Аряев. — Киев : Здоров'я, 2005. — 605 с.
2. Крамний І. О. Рентгенодіагностика гострих захворювань органів дихання у дітей / І. О. Крамний, М. О. Бортний, І. О. Вороньжев, Р. Ю. Чурилін ; за ред. І. О. Крамного. — Харків : Крокус, 2006. — С. 12–46.
3. Педіатрична рентгенологія : керівництво / М. І. Спужак, І. О. Крамний, О. П. Шармазанова та ін. ; за заг. ред. М. І. Спужака і І. О. Крамного. — Харків : Цифрова друкарня № 1, 2013. — Т. 1. — С. 73–116.
4. Шаповалова В. В. Особливості рентгенологічної картини ускладнень штучної вентиляції легень у недоношених новонароджених / В. В. Шаповалова, М. І. Спужак, І. О. Вороньжев, І. О. Крамний // Промен. діагностика, промен. терапія. — 2013. — № 3/4. — С. 76–83.
5. Anantharaj A. Outcome of neonates requiring assisted ventilation / A. Anantharaj, B. V. Bhat // Turk. J. Pediatr. — 2011. — N 53 (5). — P. 547–553.
6. Kitsommat R. Expectant management of pneumothorax in preterm infants receiving assisted ventilation: report of 4 cases and review of the literature / R. Kitsommat, B. Martins, M. N. Bottino, G. M. Sant'Anna // Respir Care. — 2012. — N 57 (5). — P. 789–793.
7. Litmanovitz I. Expectant management of pneumothorax in ventilated neonates / I. Litmanovitz, W. A. Carlo // Pediatrics. — 2008. — N 122 (5). — P. 975–979.

Стаття надійшла до редакції 10.07.2014.

И. А. ВОРОНЬЖЕВ, И. Е. КРАМНОЙ, А. П. СОРОЧАН, Ю. А. КОЛОМИЙЧЕНКО

Харьковская медицинская академия последипломного образования

РЕНТГЕНОГРАММЕТРИЧЕСКАЯ ХАРАКТЕРИСТИКА ТЯЖЕСТИ ТЕЧЕНИЯ ПНЕВМОТОРАКСА У ДЕТЕЙ С ЭКСТРЕМАЛЬНО МАЛОЙ МАССОЙ ТЕЛА ПРИ ИСПОЛЬЗОВАНИИ ИСКУССТВЕННОЙ ВЕНТИЛЯЦИИ ЛЕГКИХ

Цель. Улучшение диагностики пневмоторакса (ПнТ) у детей с экстремально малой массой тела, пребывающих на искусственной вентиляции легких (ИВЛ), путем объективизации степени тяжести заболевания по данным анализа рентгенограмм.

Материалы и методы. Проанализированы данные рентгенограмм органов грудной клетки 23 новорожденных с экстремально малой массой тела, находящихся на искусственной вентиляции легких, у которых был диагностирован ПнТ. Рентгенологическое исследование ОГК выполняли на аппарате РУМ-20М при таких технических условиях: 100 мА, 40–44 кВ, выдержка 0,02–0,04 с, в реанимационном отделении на аппаратах Polymobil-10 и Siemens 1,2–25 мАс, 40–42 кВ. Удельная эффективная доза как у мальчиков, так

и у девочек не превышала 2,7 мкЗв/МАС. Для верификации диагноза всем больным выполнялось ультразвуковое исследование головного мозга, сердечно-сосудистой системы с использованием доплерэхокардиографии, а также полное клинико-лабораторное обследование.

Результаты. В работе описано применение рентгенограмметрического метода диагностики степени тяжести ПнТ у новорожденных с экстремально малой массой тела, находящихся на искусственной вентиляции легких по вычислению объема легкого, коэффициента смещения средостения и смещению куполов диафрагмы вниз. Доказана высокая корреляционная зависимость между степенями тяжести ПнТ и отдельными показателями, а также показателей между собой. Проведенный анализ позволил выделить и диагностировать у 47,9 % обследованных первую (легкую) степень тяжести пневмоторакса, у 30,4 % — вторую степень тяжести ПнТ, и у 21,7 % — третью степень ПнТ.

Выводы. Проведенные исследования позволили распределить пневмоторакс у новорожденных с экстремально малой массой тела при использовании ИВЛ по рентгенограмметрическим данным на три степени тяжести по объему коллабировавшего легкого, степени смещения диафрагмы вниз и коэффициенту смещения средостения, что позволило объективизировать оценку полученных данных.

Ключевые слова: пневмоторакс, рентгенография, недоношенные новорожденные с экстремально малой массой тела.

I. O. VORONZHEV, I. O. KRAMNYI, O. P. SOROCHAN, YU. A. KOLOMIICHENKO

Kharkiv Medical Academy of Post-graduate Education

RADIOGRAPHICAL CHARACTERISTICS OF PNEUMOTHORAX SEVERITY IN CHILDREN WITH EXTREMELY LOW WEIGHT DURING MECHANICAL VENTILATION

Objectives. Objectification the extent of pneumothorax severity in children with extremely low birth weight during mechanical ventilation.

Materials and methods. Analyzed data radiographs of the chest 23 infants with extremely low birth weight using ALV in which pneumothorax was diagnosed. X-ray radiograph performed research on the unit RUM-20M under the following technical specifications: 100 mA, 40–44 kV, exposure 0,02–0,04 s in the intensive care unit Polymobil-10 and Siemens 1,2–2,5 mAs, 40–42 kV. The specific effective dose, boys and girls do not exceed 2.7 mSv /MAC. To verify the diagnosis, all patients performed an ultrasound of the cardiovascular system using dopplerechocardiography and complete clinical and laboratory research.

Results. This work provides method of diagnosing the degree of pneumothorax in infants with extremely low birth weight during mechanical ventilation by decreasing the volume of the lungs, mediastinal dislocation index and diaphragm displacement of the down. Proven high correlation between the severity and individual indicators and indices between each other. The analysis allowed the diagnosis in 47,9 % of the first (light) degree of pneumothorax, in 30,4 % of patients diagnosed with second degree severity and the most severe third degree pneumothorax was diagnosed in 21,7 %.

Conclusions. Past studies have allowed to distribute pneumothorax in infants with extremely low birth weight while using assisted lung ventilation for metric data in radiograms into three degrees by severity of lung volume collapsing, the degree of displacement of the diaphragm and dislocation of the mediastinum, allowing us to objectification the assessment data.

Keywords: radiography, premature infants with extremely low birth weight, pneumothorax.