
ВИПАДОК ІЗ ПРАКТИКИ

УДК 618.14:612.32-616.3-06-008

НИКОЛАЙ ВИЛЛЕНОВИЧ КРАСНОСЕЛЬСКИЙ¹, ВЛАДИСЛАВ СЕРГЕЕВИЧ СУХИН¹, СВЯТОСЛАВ НИКОЛАЕВИЧ БАЛАКА¹, ЕЛЕНА НИКОЛАЕВНА СУХИНА¹, АЛЕКСАНДР ВАДИМОВИЧ ПАНОВ¹, АЛЕКСАНДР АНАТОЛЬЕВИЧ ДАТЧЕНКО², ИГОРЬ НИКОЛАЕВИЧ ПОНОМАРЕВ¹

¹ ГУ «Институт медицинской радиологии им. С. П. Григорьева НАМН Украины», Харьков

² ООО МДЦ «Эксперт-Харьков»

СЛУЧАЙ МНОЖЕСТВЕННОГО МЕТАСТАТИЧЕСКОГО ПОРАЖЕНИЯ ГЕНИТАЛИЙ ПРИ РАКЕ ЖЕЛУДКА

Резюме. Метастатическое поражение гениталий отмечено у 6–28 % больных раком различных локализаций. Основным очагом является рак желудка, а также рак молочной железы. Представлен клинический случай пациентки, у которой обнаруженная патология шейки матки способствовала выявлению рака желудка IV стадии со скрытой клинической картиной. Приведены данные различных авторов о клинических проявлениях и частоте встречаемости данной патологии.

Ключевые слова: рак желудка, метастатическое поражение женских гениталий, диагностика.

Метастатическое поражение гениталий отмечено у 6–28 % больных раком различных локализаций. Основным, «классическим» очагом является рак желудка, а также рак молочной железы, гораздо реже — колоректальный рак, рак желчного или мочевого пузыря, лимфома. Обнаружение метастазов гениталий нередко предшествует выявлению источника метастазирования, о чем свидетельствует приведенный ниже клинический случай.

Пациентка Б., 49 лет, направлена в клинику ГУ «Институт медицинской радиологии им. С. П. Григорьева НАМН Украины» врачом женской консультации с диагнозом: опухоль шейки матки, вероятно злокачественного генеза. Киста яичника.

Пациентка половой жизнью не живет около двух лет, отмечает мажущие кровянистые выделения из половых путей в течение 6 месяцев. Со стороны органов желудочно-кишечного тракта жалоб не предъявляет. Из анамнеза известно, что менструальная функция сохранена, Р-2, А-2, среди гинекологических заболеваний отмечена эрозия шейки матки.

При гинекологическом осмотре выявлена увеличенная в размерах опухолевидно измененная шейка матки (до 7 см в диаметре!) (рис.1), плотной консистенции, без перехода опухолевой инфильтрации

на тело матки, своды влагалища, параметральную клетчатку, стенки таза, без признаков наличия распадающихся тканей и явного кровотечения. В области дна матки выявлено также опухолевидное образование размером 9 × 7 см, ограничено подвижное.

При компьютерной томографии (КТ) визуализируется гиподенсивная зона в проекции шейки матки и частично тела матки; размер матки составил 96 × 85 × 88 мм, в том числе шейка матки 75 × 65 × 45 мм. Левый яичник представлен многокамерным кистозным образованием размером 55 × 72 × 79 мм (рис. 2–4). Находкой данного исследования явилось неравномерное утолщение стенок желудка до 27 мм, преимущественно за счет подслизистого слоя, в области малой кривизны, с наличием язвенного дефекта размером 29 × 25 мм (рис. 5–7). В области мезентериальной клетчатки, сальника отмечаются узелковые образования до 1 см в диаметре (рис. 5, 6). Забрюшинные, подвздошные лимфоузлы не увеличены. Данные о вторичном поражении паренхимы печени и легких не выявлены. Отмечен карциноматоз брюшины, асцит.

При видеоэзофагогастродуоденоскопии обнаружен глубокий язвенный дефект диаметром около 2 см, дно которого покрыто некротическим налетом, края — «хрящевой» плотности (рис. 8), что может свидетельствовать о наличии злокачественного процесса.

© Н. В. Красносельский, В. С. Сухин, С. Н. Балака, Е. Н. Сухина, А. В. Панов, А. А. Датченко, И. Н. Пономарев, 2016

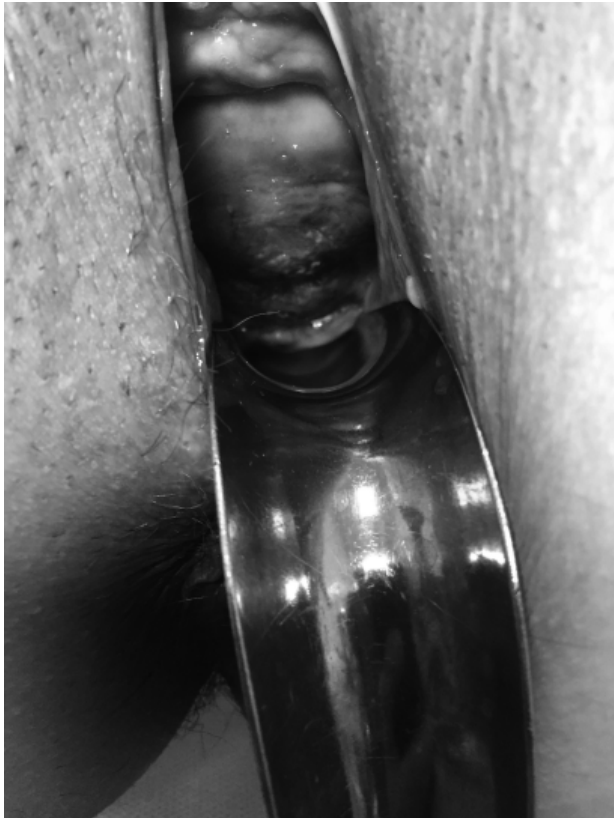

Рис. 1. Вагінальне обстеження в зеркалах. Виявлена опухолевидно змінена шийка матки

Пациентке произведена биопсия краев язвенного дефекта стенки желудка, а также биопсия опухоли шейки матки.

При гистологическом исследовании биоптата в обоих образцах опухолевой ткани выявлены комплексы перстневидно-клеточного рака, G4.

При серологическом исследовании опухолевых маркеров CA-125, HE-4, CA-19.9, SCC отмечено лишь повышение значения маркера CA-125 до 102,9 Ед./мл.

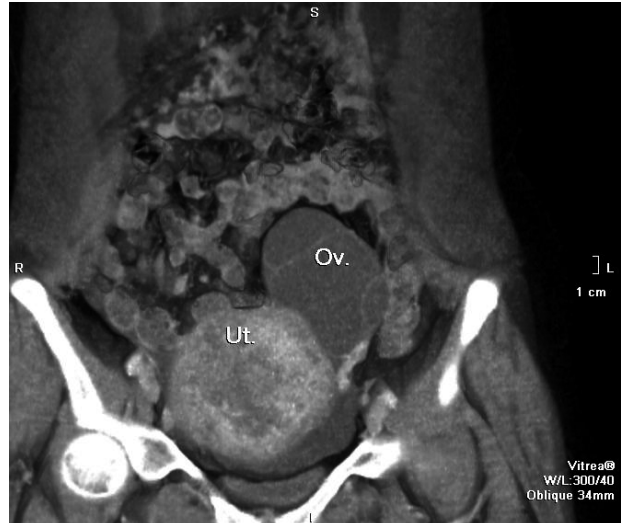

Рис. 2. КТ-скан. Фронтальная проекция. Опухолевидно зміненое тело матки (Ut.) розміром 85 × 88 мм, гетерогенної структури, і лівий яйчник (Ov.), розміром 55 × 72 мм, представлений багатокамерним кистозним утворенням з гомогенним вмістом

Значения других маркеров определены в пределах референтной нормы.

Основываясь на гематологических показателях, выявлена анемия I степени.

Таким образом, на основании данных обследования пациентке установлен диагноз: рак желудка, стадия IV T2-3NxM1 с метастатическим поражением гениталий.

Пациентка направлена в клинику для проведения паллиативного курса химиотерапии.

ОБСУЖДЕНИЕ

Рак желудка (РЖ) занимает 5-е место в структуре онкологических заболеваний после рака легких, грудной железы, колоректального рака и рака

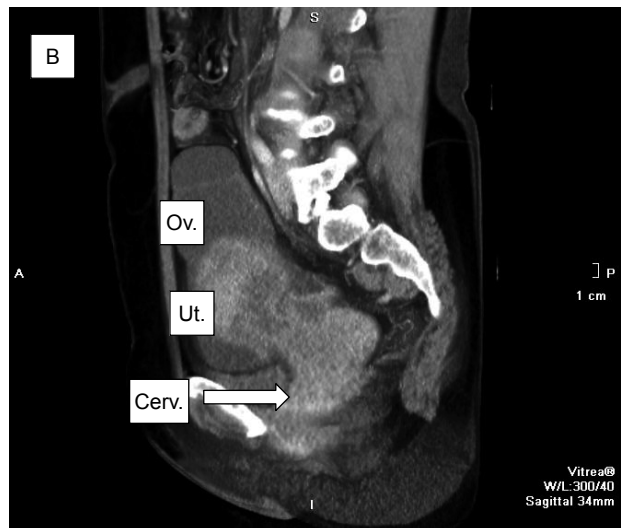
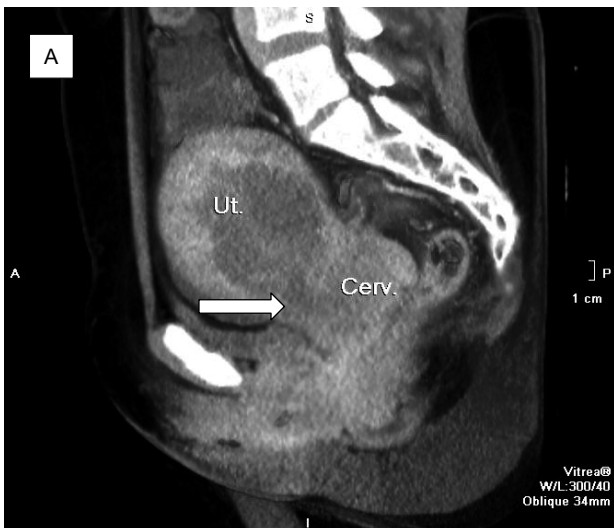


Рис. 3. (А,В). КТ-скан. Сагиттальна проекція. Матка (Ut.) з шийкою (Cerv.) общим розміром 96 × 85 мм гетерогенної структури, і лівий яйчник (Ov.) розміром 55 × 79 мм з гомогенним вмістом

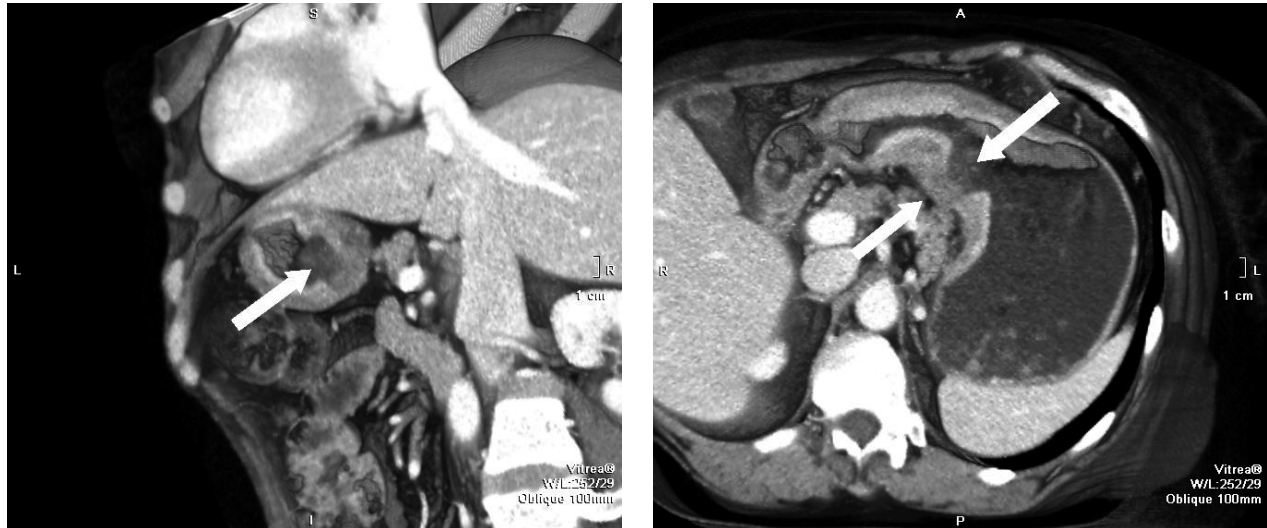


Рис. 4. (А, В). КТ-скан. Саггитальная проекция.
Язвенный дефект стенки желудка 29×25 мм в области малой кривизны

простаты [10]. Ежегодно в мире регистрируется около 1 млн новых случаев и более 700 тысяч смертей от этого заболевания. Удельный вес РЖ в женской популяции составляет 5,8 % (5-е место) [14]. Заболеваемость РЖ женского населения Украины в 2014 году составила 20,4 на 100 тыс., смертность — 15,9 (по мировому стандарту), летальность до 1 года составляет около 60 % [15]. Более 50 % больных РЖ уже при первом обращении имеют запущенную стадию заболевания [12, 15]. По данным других авторов, ранние формы рака желудка выявляются всего лишь в 10 % случаев, около 75 % первично выявленного РЖ регистрируются на III–IV стадии, более 80 % больных к моменту выявления заболевания имеют метастазы в регионарные лимфоузлы [14].

Уровень 5-летней выживаемости больных РЖ в США составляет 57–71 % при I стадии и снижается

пропорционально стадии заболевания до 4 % при IV стадии [11].

Одним из вариантов распространения рака желудка у женщин является *метастатическое поражение яичников*, более редко встречается *метастатическое поражение шейки матки*.

Метастатическое поражение яичников (опухоль Крукенберга) — одно- или двустороннее, отмечено при злокачественных опухолях желудка, тонкой или толстой кишки. Данная патология впервые описана в 1896 г. немецким терапевтом Фридрихом Эрнстом Крукенбергом как опухолевое поражение обоих яичников, названное им «мукоцеллюлярная фибросаркома яичника». Формирование опухоли Крукенберга долгое время объясняли только прямой инвазией злокачественных клеток. Однако наиболее вероятно лимфогенное происхождения опухоли Крукенберга,

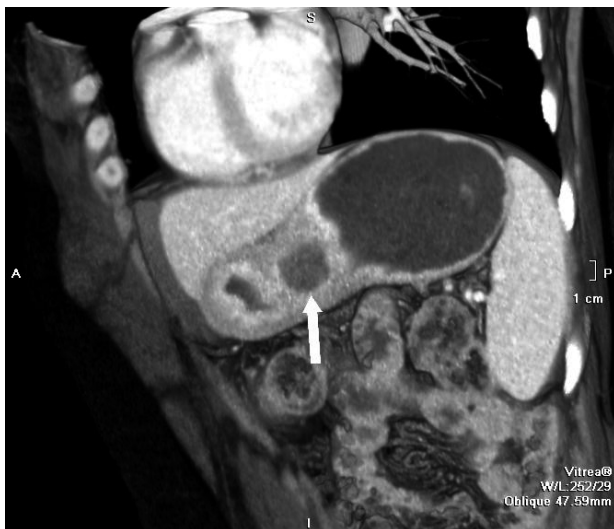

Рис. 5. КТ-скан. Аксиальный срез.
В области малой кривизны желудка — язвенный дефект стенки желудка 29×25 мм (а). Отмечается утолщение стенок желудка до 27 мм (б)

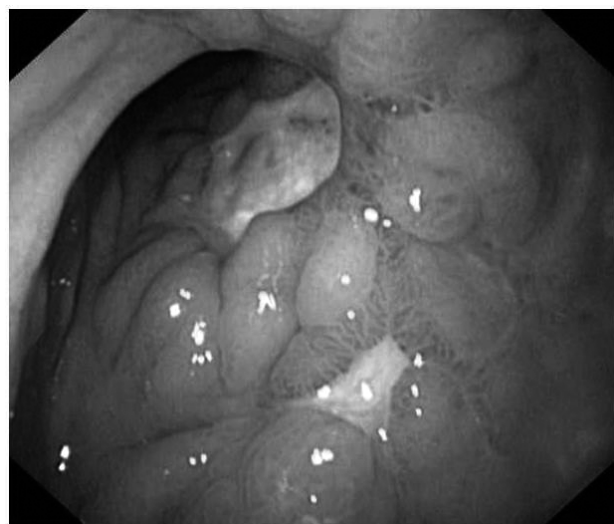

Рис. 6. Фиброгастроуденоскопия.
Опухолевидно измененный участок стенки желудка

виду богатой сети лимфатических сосудов, дренирующей слизистый и подслизистый слои стенки желудка [2, 8].

Среди злокачественной патологии яичников частота встречаемости опухоли Крукенберга составляет 1,0–2,7 % [3, 21]. Уровень заболеваемости данной патологией составляет 0,16 на 100 000 населения [4]. В большинстве случаев опухоль яичников диагностируется при выявлении первичной опухоли, однако в 20–30 % случаев диагноз подтверждается лишь только после их удаления оперативным путем. Метастатическое поражение яичников также выявляется при раке грудной железы (4 %), желчного пузыря (3 %), а также раке поджелудочной железы, раке шейки матки [7], гастроинтестинальных опухолях [<http://www.ncbi.nlm.nih.gov/pmc/articles/PMC4717693/> - b2].

Данные компьютерной или магнитно-резонансной томографии (КТ/МРТ) позволяют выявить опухолевое поражение желудка при первичной диагностике таких пациенток. При этом выявление Крукенберговской опухоли яичников, что составляет 12,0–23,4 %, неблагоприятно влияет на уровень выживаемости больных раком желудка [5].

Около 80 % опухолей Крукенберга являются двусторонними, характеризуются плотной консистенцией опухолевидно измененной ткани яичников, диаметр которых варьирует от 5 до 20 см, при этом форма не изменяется [5]. По данным других авторов, размер метастатически измененных яичников составляет от 9 см в диаметре. При меньшем размере считается, что опухоль не является Крукенберговской [21].

Ультрасонографическая картина опухолей Крукенберга характеризуется различной экзогенностью структуры ткани, что может свидетельствовать как в пользу исключительно солидной структуры ткани, так и в пользу кистозной трансформации яичника. Наиболее часто эти опухоли представлены гомогенной гиперэхогенной солидной структурой с несколькими мелкими кистозными включениями. При доплеровском исследовании зачастую отмечается высокая скорость низкорезистентного кровотока в ограниченно развитой сети сосудов [5].

Таким образом, сонографическая картина может позволить заподозрить метастатический характер опухоли яичников. По данным Testa et al., для метастатической опухоли яичников, происходящей из рака желудка, грудной железы, матки и лимфомы, характерна солидная структура с четкими краями. Если первичная опухоль локализуется в толстом кишечнике, билиарном тракте, метастатическая опухоль яичника представлена мультикистозной гетерогенной структурой с неправильными краями [16]. Диагностическая ценность компьютерной томографии при выявлении опухолей яичников составляет 95 % [21].

В случае нашей пациентки отмечено кистозное образование левого яичника, в то время как правый яичник оказался вообще не измененным, что подтверждено также данными компьютерной томографии.

Асцит и перитонеальные метастазы при метастатическом поражении яичников, по данным Kobayashi O., выявляются при первичной диагностике в 71 % случаев, а впоследствии — у 95 % [21]. Морфологически данная опухоль характеризуется наличием перстневидных клеток и фибросаркоматозной пролиферацией овариальной стромы [6]. По данным Kobayashi O. et al., перстневидно-клеточная морфологическая форма опухоли выявлена в 81 % случаев [21]. С целью более точного типирования опухоли яичников при подозрении на метастатическое происхождение ее из гастроинтестинального тракта проводится исследование определенного спектра иммуногистохимических маркеров (c-kit, CD117, caldesmon и др.) [6].

Таким образом, у некоторых пациенток, прооперированных по поводу тубоовариальной опухоли, морфологическое заключение может свидетельствовать о раке желудка. В этом случае данный подход является не только лечебным, но и диагностическим.

Метастатическое поражение шейки матки встречается довольно редко [13, 17, 18]. Так, по данным Abrams et al., эта патология составляет лишь 0,3 % среди всех метастатических раков. Причина возникновения метастатического поражения шейки матки остается неясной. Одним из возможных объяснений может послужить высокая скорость кровотока в маточных сосудах и низкая резистентность ткани шейки матки [19].

Согласно мнению Imachi et al., Lemoine N. et al., первичной опухолью, приводящей к метастатическому поражению шейки матки, может быть рак яичников и рак грудной железы [13, 17]. При опухолях гастроинтестинального тракта метастатическое поражение шейки матки может быть объяснено ретроградной диссеминацией опухоли по лимфатическим сосудам. Lemoine et al. описал 33 случая метастатического поражения шейки матки, из которых у 21 пациентки имела место экстрагенитальная локализация первичной опухоли, у 10 — колоректальный рак, у 5 — рак желудка, и у 4 — рак грудной железы [17].

Клиницистам нечасто удается диагностировать метастатическое поражение шейки матки в момент выявления первичной опухоли или до того. Так, по данным Imachi et al., частота выявления метастатической опухоли шейки матки до или в момент выявления первичной опухоли составила 37,5 %. Среди наиболее часто встречающихся симптомов авторы отмечают наличие кровянистых выделений из половых путей (37,5 %), асцит (25,0 %), боли внизу живота (18,8 %) [13]. Другие исследователи (Т. Yamamoto et al.) также отмечают данные клинические признаки при метастатическом поражении шейки матки [19]. При гинекологическом осмотре у 50 % пациенток отмечена увеличенная в размерах шейка матки плотной консистенции, в то время как метастаз в ректовагинальной перегородке (метастаз Шницлера) выявлен в 25,0 % случаев.

При цитологическом исследовании шейки матки (PAP-тест), по данным Imachi M., у 56,3 % пациенток

выявлена атипия [13]. Т. Yamamoto et al. также считают, что данный метод исследования является полезным. Так, в проведенном ими исследовании, PAP-тест имел положительные результаты в 61,3 % случаев [19]. В то же время при проведении кольпоскопии у 57,2 % пациенток отмечена нормальная кольпоскопическая картина [13].

Возникновение асцита и перитонеальных метастазов при метастатическом поражении шейки матки, как отмечено в литературном обзоре, проведенном Imachi M., является довольно частым (68,8 %) [13].

В нашем случае у пациентки имелись кровянистые выделения из половых путей, по поводу чего пациентка изначально обратилась в женскую консультацию. При гинекологическом осмотре, проведенном в клинике института, выявлена значительно увеличенная в размерах шейка матки плотной консистенции, заполняющая большую часть влагалища. При компьютерной томографии данные гинекологического осмотра подтвердились, также наблюдалась диффузная неоднородность структуры шейки матки, местами нечеткие ее контуры, а также наличие асцита, карциноматоза брюшины, что может свидетельствовать о распространенном опухолевом процессе, но достаточно редко встречается при первичных опухолях шейки матки.

При морфологической верификации метастатического поражения шейки матки в большинстве случаев, по данным Т. Yamamoto et al., имеет место перстневидно-клеточный рак, что составляет 64,7 %, однако также встречается и низкодифференцированная аденокарцинома (20,6 %) [19].

При первичной диагностике наиболее важным является определение первичного или метастатического характера опухоли. Для уточнения диагноза, особенно в сомнительных случаях, необходимо применить исследование определенного спектра иммуногистохимических маркеров.

В случае нашей пациентки морфологическое исследование биопсии опухоли шейки матки показало перстневидно-клеточный рак, G4. Таким образом установлен клинический диагноз: рак желудка, стадия IV T2-3NxM1 с метастатическим множественным поражением матки.

Полученное спустя несколько дней заключение гистологического исследования эндоскопического биоптата опухоли желудка явилось вторым и основным подтверждением данного диагноза.

По данным литературы, при метастатическом поражении шейки матки в 75,0 % случаев отмечается также метастатическое поражение яичников, в 33,3 % — канцероматоз брюшины, в 22,2 % — метастатическое поражение ректовагинальной перегородки [20]. При раке желудка IV стадии за счет метастатического поражения яичников медиана выживаемости составляет 10 месяцев, в то время как при метастатическом поражении гениталий — 4 месяца (0–33 месяца) [21].

Таким образом, обнаруженная патология шейки матки способствовала выявлению рака желудка IV стадии со скрытой клинической картиной.

Пациентка дала согласие на обработку своих данных.

Конфликты интересов не отмечены.

СПИСОК ИСПОЛЬЗОВАННОЙ ЛИТЕРАТУРЫ

1. Грачева Л. Мукоцеллюлярная карцинома яичников (опухоль Крукенберга) и овариальные метастазы рака молочной железы / Л. Грачева. // РМЖ. — 1998. — № 1. — С. 13.
2. Опухоль Крукенберга. Эпоним. — Фарматека. — 2010. — № 6. — С. 70.
3. *Bilateral Krukenberg tumours diagnosed primarily by transabdominal sonography — a case report* / R. Hiremath, K. Prasanthi, P. Mahesh [et al.] — J. Clin. Diagn. Res. — 2015. — Vol. 9, N 12. — P. 1–3.
4. *Kiyokawa T. Krukenberg tumours of the ovary: a clinicopathologic analysis of 120 cases with emphasis on their variable pathologic manifestations* / T. Kiyokawa, R. H. Young, R. E. Scully. // Am. J. Surg. Pathol. — 2006. — Vol. 30. — P. 277–299.
5. *Colour Doppler Sonographic features of Krukenberg tumour in pregnancy* / C. A. Testa, A. Licameli, A. D. Legge, F. Mascilini [et al.] // J. Ultrasound Med. — 2009. — Vol. 28. — P. 695–698.
6. *Irving J. A. Gastrointestinal stromal tumours metastatic to the ovary: a report of five cases* / J. A. Irving, M. F. Lerwill, R. H. Young. // Am. J. Surg. Pathol. — 2005. — Vol. 29, N 7. — P. 920–926.
7. *Global cancer statistics, 2002* / D. M. Parkin, F. Bray, J. Ferlay, P. Pisani // Cancer J. Clin. — 2005. — Vol. 55, N 2. — P. 74–108.
8. *A curious discourse of Krukenberg tumour: a case report* / S. Das, D. Sahu, M. Wani, P. K. Reddy // J. Gastrointest. Oncol. — 2014. — Vol. 5, N 6. — P. 117–120.
9. Сельчук В. Ю. Рак желудка [Электронный ресурс] / В. Ю. Сельчук, М. П. Никулин // РМЖ. — 2003. — № 26. — С. 1441. — Режим доступа: http://www.rmj.ru/articles/onkologiya/Rak_gheludka/#ixzz4Qlygx0I2
10. *Section of Cancer Surveillance* / J. Ferlay, F. Bray, P. Pisani [et al.] // GLOBOCAN 2002 (IACR): Cancer Incidence, Mortality and Prevalence Worldwide. — 2016.
11. *Early detection, diagnosis and staging. Survival rates for stomach cancer* [Electronic source]. — 2016. — Режим доступа: <http://www.cancer.org/cancer/stomachcancer/detailedguide/stomach-cancer-survival-rates>.
12. *Morgan D. Early gastric cancer: Epidemiology, clinical manifestations, diagnosis, and staging* [Electronic source] / D. Morgan. — 2016. — Режим доступа: <http://www.uptodate.com/contents/clinical-features-diagnosis-and-staging-of-gastric-cancer>.
13. *Metastatic adenocarcinoma to the uterine cervix from gastric cancer. a Clinicopathologic Analysis of 16 Cases* / M. Imachi, N. Tsukamoto, H. Amagase [et al.] // Cancer. — 1993. — Vol. 71, N 11. — P. 3472–3477.

14. Рак желудка. Эпидемиологические особенности на современном этапе [Электронный ресурс] / Н. А. Шаназаров, А. М. Машкин, Ж. К. Сагандыков, А. А. Мидленко // Современные проблемы науки и образования. — 2014. — № 4. — Режим доступа: <http://www.science-education.ru/ru/article/view?id=13863>.
15. Рак в Україні, 2014–2015. Захворюваність, смертність, показники діяльності онкологічної служби / З. П. Федоренко, Л. О. Гулак, Ю. Й. Михайлович та ін. // Бюлетень Національного канцер-реєстру України № 17. — Київ, 2016. — 144 с.
16. *Imaging in gynaecological disease*. 1: Ultrasound features of metastases in the ovaries differ depending on the origin of primary tumour / A. C. Testa, G. Ferrandina, D. Timmerman [et al.] // *Ultrasound Obstet. Gynaecol.* — 2007. — Vol. 29. — P. 505–511.
17. *Lemoine N. Epithelial tumors metastatic to the uterine cervix. A study of 33 cases and review of the literature* / N. Lemoine, P. Hall // *Cancer.* — 1986. — Vol. 57. — P. 2002–2005.
18. *Cytologic analysis of primary stomach adenocarcinoma metastatic to the uterine cervix* / Y. Matsuura, R. Saito, T. Kawagoe [et al.] // *Acta Cytol.* — 1997. — Vol. 41. — P. 291–294.
19. *Late, isolated metastasis from poorly differentiated gastric cancer to the uterine cervix. Case Report* / T. Yamamoto, T. Mori, H. Matsushima [et al.] // *Gyn. Oncol. Reports.* — 2014. — Vol. 8. — P. 17–20.
20. *Solitary metastasis to the uterine cervix from the early gastric cancer: a case report* / Y. Yokoyama, S. Sato, M. Futagami, Y. Saito // *Eur. J. Gyn. Oncol.* — 2000. — Vol. 21. — P. 469–471.
21. *Clinical and pathological study of gastric cancer with ovarian metastasis* / O. Kobayashi, Y. Sugiyama, H. Cho, A. Tsuburaya [et al.] // *Int. J. Clin. Oncol.* — 2003. — Vol. 8, N 2. — P. 67–71.

Статья поступила в редакцию 25.11.2016.

М. В. КРАСНОСЕЛЬСЬКИЙ¹, В. С. СУХІН¹, С. М. БАЛАКА¹, О. М. СУХІНА¹, О. В. ПАНОВ¹,
О. А. ДАТЧЕНКО², І. М. ПОНОМАРЬОВ¹

¹ ДУ «Інститут медичної радіології ім. С. П. Григор'єва НАМН України», Харків

² ТОВ МДЦ «Експерт-Харків»

ВИПАДОК МНОЖИННОГО МЕТАСТАТИЧНОГО УРАЖЕННЯ ГЕНІТАЛІЙ ПРИ РАЦІ ШЛУНКА

Резюме. Метастатичне ураження геніталій відзначено у 6–28 % хворих на рак різних локалізацій. Основним осередком є рак шлунка, а також рак молочної залози. У статті представлено клінічний випадок пацієнтки, у якої виявлена патологія шийки матки сприяла виявленню раку шлунка IV стадії зі прихованою клінічною картиною. Наведені також дані різних авторів про клінічні прояви й частоту зустрічальності даної патології.

Ключові слова: рак шлунка, метастатичне ураження жіночих геніталій, діагностика.

N. KRASNOSELSKIY¹, V. SUKHIN¹, S. BALAKA¹, O. SUKHINA¹, A. PANOV¹, A. DATCHENKO²,
I. PONOMAREV¹

¹ SI «Grygoriev Institute for Medical Radilogy of NAMS of Ukraine», Kharkiv

² LTD Medical Diagnostic Center «Expert-Kharkov»

MULTIPLE METASTATIC DISEASES OF GENITALIA FEMALE, ARISING FROM PRIMARY GASTRIC CANCER

Abstract. Metastases to the female genital tract are observed in 6–28 % of patients with neoplasia of various localizations. In most cases they originate from gastric cancer and breast cancer. The article presents a clinical case of a patient with uterine cervical pathology, the diagnosis of which made it possible to detect stage IV gastric cancer with a latent clinical presentation. The article also contains data of various scientists dealing with clinical manifestations and incidence rate of this disease.

Keywords: gastric cancer, metastases to the female genital tract, diagnosis.

Контактная информация

Сухин Владислав Сергеевич

канд. мед. наук, ст. науч. сотрудник отделения онкогинекологии

ГУ ИМП НАМН Украины

ул. Пушкинская, 82, г. Харьков, 61024, Украина

e-mail: suhin_vlad@ukr.net