

УДК 743:7.041.2

Зіновій Федик*доцент кафедри рисунка НАОМА***Зображення кінцівок людини**

Анотація. Досліджуючи методику навчання зображувати кінцівки людини – одне з важливих завдань з рисунка, – автор акцентує увагу на можливості досконального вивчення в укрупненому масштабі таких частин тіла людини, як ноги і руки. Наголошується, що оволодіти майстерністю рисунка кінцівок рук і стоп можна тільки за умови постійної роботи з натурою, а також уважного і глибокого їх вивчення.

Ключові слова: зображення кінцівок людини, анатомічні вузли стопи і кисті, супінація, пронація, м'язи кінцівок, фаланги пальців, склепіння стопи, пластична характеристика кінцівок.

Постановка проблеми. Навчальна постановка «Зображення кінцівок людини» введена до програми II курсу і здійснюється після того, як студенти на спеціальних лекціях ознайомилися з внутрішньою і зовнішньою пластикою руки й стопи. Без попереднього оволодіння таким матеріалом робота над постановкою не може проходити успішно. Студентові надається можливість досконально вивчити в укрупненому масштабі такі частини тіла людини, як ноги і руки.

Аналіз останніх досліджень та публікацій. У дослідженні автором було використано праці таких науковців, як Г. Баммес, В. Могілевцев, Н. Ростовцев та ін. Особливої уваги заслуговує праця Н. Ган, де наукова термінологія – будова кісток, їхнє з'єднання, а також вчення про м'язи, пропорції тіла людини – подана українською мовою. Наведено анатомічний аналіз малюнків видатних художників О. О. Іванова, К. П. Брюллова та інших.

Актуальність дослідження. Будь-яка навчальна постановка з рисунка за програмою II курсу дуже важлива, але особливу увагу завжди необхідно приділяти рисункові деталей. Студенти, здебільшого, слабо володіють, наприклад, технікою рисунка із зображення кінцівок рук і ніг. Тут потрібні своя методика і система навчання, чому й присвячене дане дослідження.

Новизна наукового дослідження. Автором пропонується вперше зібраний і детально проаналізований текстовий та ілюстративний матеріал в укрупненому масштабі для роботи над постановкою «Зображення кінцівок людини». Велико-го значення надається послідовності й поетапності виконання завдання.

Виклад основного матеріалу.

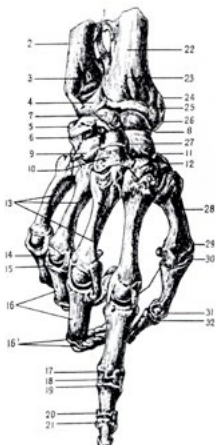
Рисунок кінцівок людини з аналізом скелета та м'язів. Для виконання завдання модель слід обирати особливо ретельно. Найбільш прийнятними будуть кисті рук і ступні з добре вираженою скелетною основою й типовими фор-

мами, що дасть можливість студентів підмітити й чітко засвоїти характерні особливості [3]. Потрібно також обрати найбільш природне положення моделі. Можна, наприклад, дві кисті рук об'єднати якою-небудь дією або виставити кожную окремо. В одній постановці можна також змістовно взаємно об'єднати кисті рук з ногою. Водночас необхідно подбати, щоб «рухи» були природними. Плоско поставлені постановки менш цікаві для рисунка. Постановку слід зробити в легкому ракурсі, з цікавим ефектом, можливо й складним, але корисним для студентів. При постановці бажано домагатися, щоб виразно прочитувались основні пластичні й анатомічні вузли кисті руки – зап'ястя, п'ясть, пальці, як у положенні «супінація», так і в положенні «пронація» [8].

При використанні штучного джерела освітлення його слід розміщувати зверху, щоб виразно прочитувались велика форма і будова кисті, а також не зникали дрібні деталі.

Виразна постановка викликає у студентів зацікавленість і бажання старанно виконувати завдання. Під час роботи над живою натурою здійснюються й окремі зарисовки, більш-менш закінчені рисунки зі скелетної основи руки або гіпсових зліпків. Це сприяє кращому розумінню живої форми, і розміщувати їх краще на тому ж аркуші, де зображується жива натура.

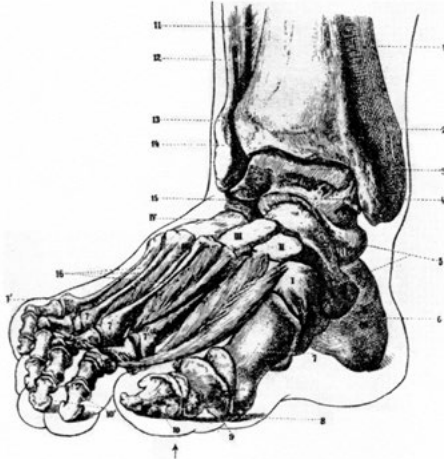Дана постановка складна в тому плані, що на аркуші паперу мають розташуватися і частини живої моделі, й анатомічні рисунки скелет. Таке виконання привчає студентів гарно komponувати на форматах всі елементи майбутнього рисунка. Завдання викладача в даному разі – допомагати студентів цікаво закомпонувати всі елементи. На перших етапах рисування бажано визначити загальні напрямки та пропорції, а також окреслити деталі стосовно цілого. Попереднє ознайомлення з внутрішньою будовою кисті, її пропорціями, зовнішніми конструктивними особливостями дає можливість правильно зобразити її (іл. 1).



Іл. 1. Кістки і суглоби кисті [7]:

1 – міжкісткова зв'язка; 2 – ліктьова кістка; 3 – головка ліктьової кістки; 4 – зв'язка суглоба; 5 – горохоподібна кістка; 6 – тригранна кістка; 7 – напівмісяцева кістка; 8 – човноподібна кістка; 9 – гачкувата кістка; 10 – головчаста кістка; 11 – мала багатокутна кістка; 12 – велика багатокутна кістка; 13 – третя, четверта, п'ята п'ясткові кістки; 14 – головка четвертої п'ясткової кістки; 15 – суглобові западини перших фаланг; 16 – перші, або основні, фаланги; 17 – зв'язки суглобів; 18 – блок; 19 – суглобова западина; 20 – місце прикріплення суглобової зв'язки; 21 – нігтьова фаланга; 22 – променева кістка; 23 – борозенка на кістці; 24 – нижній кінець променевої кістки; 25 – місце прикріплення сумкової зв'язки; 26 – суглобова западина променевої кістки; 27 – суглобова западина човноподібної кістки; 28 – п'ясткова кістка великого пальця; 29 – головка першої п'ясткової кістки; 31 – блок основної фаланги першого пальця; 30 і 32 – суглобові западини

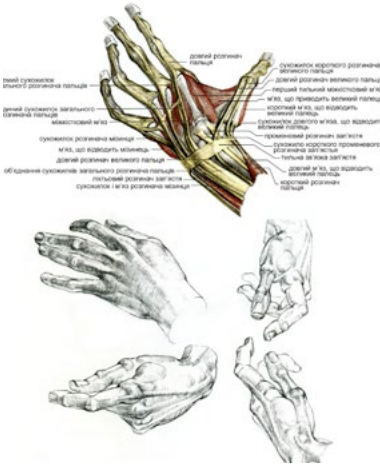
Рисування стопи потребує передусім визначення і врахування в подальшому точок опори, які мають суттєве значення при аналізі й побудові зображення стопи. Форма останньої у різних людей неоднакова – коливається від стопи плоскої до високої. Якщо кисті у своїх рухах порівняно самостійні, то рухи ніг взаємопов'язані з рухом тулуба. До того ж, опорна та вивільнена стопи мають різні форми, тому корисно нарисувати її у цих двох позиціях (іл. 2).



Іл. 2. Скелет стопи [7]:

1 – великогомілкова кістка; 2 – внутрішня кісточка; 3 – таранна кістка; 4 – головка таранної кістки; 5 – човноподібна кістка; 6 – п'яткова кістка; 7 – перша плеснова кістка; 7.1 – головки плеснових кісток; 8 – сесамоподібна кістка; 9 – основна фаланга великого пальця; 10 – нігтьова фаланга великого пальця; 10¹ – нігтьові фаланги другого і третього пальців; 11 – міжкісткова зв'язка; 12 – малоомілкова кістка; 13 – зчленування між кістками гомілки; 14 – зовнішня кісточка; 15 – п'яткова кістка; 16 – міжкісткові м'язи;

I – перша клиноподібна кістка; II – друга клиноподібна кістка; III – третя клиноподібна кістка; IV – кубоподібна кістка



Іл. 3. М'язи і зв'язки кисті руки в перспективі і архітектонічна форма кисті [1]

Начерки рук і стоп, включаючи повсякденні спостереження за рухами і структурною побудовою їх, становлять цікавий пізнавальний матеріал для кожного студента. Руки жіночі, чоловічі, дитячі, літніх людей такі ж різні, як і обличчя, тому вони повинні бути постійними об'єктами спостереження та вивчення, а також відтворення по пам'яті.

Зарисовуючи ступні, їхні «сліди», треба особливу увагу звернути на перспективні скорочення форми. Це має значення при передачі в рисункові постановки фігури.

Рисунок кінцівок рук. Значну користь приносить копіювання відомих художніх творів, особливо на старших

курсах. Водночас необхідно пам'ятати, що великі майстри, зображуючи руки, припускалися певної свободи щодо трактування їх. Вони попередньо виконували багато рисунків, аби знайти положення рук, яке б допомагало розкривати їхній задум.

Руки, й зокрема кисті, за Леонардо да Вінчі, повинні відображувати наміри того, хто рухає ними, наскільки це можливо, тому що той, хто володіє емоційним судженням, супроводжує цим судженням душевні наміри у всіх своїх рухах [4]. Для того, аби передати в рисункові рук певні душевні наміри, студентові необхідно вивчити їхню будову, напам'ять знати форму і вільно володіти нею.

Студентів інколи турбує те, що коли вони акцентують увагу на аналітичному підході, рисунки виходять сухішими, схематичнішими, в них мало життя, експресії. Однак для студента важливо передати не протокольне зображення руки, а живий, одухотворений її образ. Якщо він правильно зрозумів пояснення педагога, то можна рисувати форму без перебільшеного передавання анатомії. Проте, рисує живу форму руки, він повинен лініями означити найменші прогини, які прочитуються в натурі, підкреслити конструктивну суть форми, яка є характерною для даної моделі.

Студенти повинні насамперед добре засвоїти академічну сутність рисунка – творчий бік можна буде розвивати і після закінчення навчального закладу. Якщо ж майбутній художник вийде з академії без твердих знань, без школи, то потім отримати такі навички буде набагато складніше, а іноді й проблематично. Тому в процесі роботи зі студентами постійно потрібно вимагати, щоб, рисує кінцівку людини, вони не тільки вивчали натуру, яка знаходиться перед ним, а й користувалися анатомічними таблицями, рисунками, муляжами, а також перевіряли, як даний м'яз розташовується на кінцівках при певному напруженні, яка повинна бути його форма (іл. 3). Наприклад, студент, рисує кінцівку рук людини, зобразив їх з грубими анатомічними помилками. Педагог, побачивши помилку, має вказати на неї студентові, а іноді для кращого розуміння й виправити рисунок.

Суглобами називаються перервні з'єднання кісток. У більшості суглобів одна з двох зчленованих кісток має западину, а друга – потовщений виступ, що прилягає до цієї западини. Суглоби укріплені суглобовими сумками, зв'язками і м'язами так, що для кісток забезпечується свобода рухів згинання, розгинання, відведення, приведення, повороти вбік, круговий рух.

Рука має суглоби: плечовий, ліктьовий, променево-зап'ястковий та суглоби, в яких (іл. 4) пов'язуються кістки зап'ястя з п'ястковими кістками, п'ястково-фалангові і міжфалангові.

Плечовий суглоб утворюється так: кругла головка плечової кістки входить у суглобову западину лопатки, маючи змогу вільно в ній обертатися. Роль ключиці полягає в тому, щоб допомагати рухові руки і водночас утримувати на місці плечовий суглоб. При рухах руки нижній кінець плечової кістки описує дугу. Нижній кінець плечової кістки, значно потовщений, має так званий

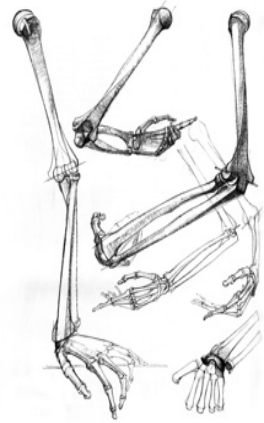блок і головчасте, підвищене для зчленування з кістками, передпліччя. Напівмісячна вирізка ліктьової кістки і головка променевої кістки ковзають по суглобовій поверхні блоку і головчастого підвищення плечової кістки, утворюючи разом з ним ліктьовий суглоб.

Променева кістка потовщена на нижньому її закінченні і зчленується з кістками зап'ястя. І навпаки, вузька внизу ліктьова кістка не зчленується безпосередньо із зап'ястям. Обидві кістки закінчуються шилоподібними відростками, до яких прикріплюються зв'язки, що йдуть до кісток зап'ястя. Нижній кінець променевої кістки і верхній ряд кісток зап'ястя утворюють променево-зап'ястковий суглоб.

Коли рука витягнута і кисть перебуває на одній прямій з передпліччям, суглоби мало помітні на поверхні руки. Коли ж кисть у зігнутому положенні, якщо дивитися на неї збоку, то на профільній лінії руки будуть помітні горбки, які вказують на наявність зчленувань. Цими горбками є виступи нижнього кінця променевої кістки, кісток зап'ястя, основ п'ясткових кісток і головок п'ясткових кісток.

Зазвичай студентові здається, що його помилка була в тому, що він не дуже точно передав лінійний обріз ліктьового суглоба [6], оскільки педагог саме там виправив рисунок, або не зовсім передав тоном об'єм і форму руки. Інакше кажучи, студент переконаний, що у нього не було серйозних помилок в рисункові, просто педагог талановитіший за нього, має гостріше око, і він краще схоплює характер форми. Насправді ж студент виявив незнання анатомічної будови руки, нерозуміння того, що при звичайному природному положенні руки кістки передпліччя завжди перехрещені, або, інакше кажучи, коли кисть руки тильним боком повернена вперед, кістки знаходяться в положенні пронації (див. іл. 4). Коли ж кисть руки повернена долонею вперед, то променева і ліктьова кістки вибудовуються паралельно одна щодо іншої. Це положення називається положенням супінації – звідси й певне положення зморшок та м'язів і певний обрис форми. У такому випадку студентові необхідно звернутися до анатомічної таблиці й простежити закономірність анатомічної будови форми, а потім на скелеті перевірити, чи правильне дане положення.

Після лінійно-конструктивного вираження форми необхідно контурною лінією уточнити виступи суглобів, а потім уважно простежити за розташуванням складок шкіри. Шкірний покрив, зморшки допомагають підкреслити характер форми. Якщо складки шкіри і зморшки зображені правильно, на місці, вони яскравіше підкреслюють анатомічну структуру. Це переконливо доводять, наприклад, рисунки А. Дюрера [5].



Іл. 4. Скелет руки в функції і взаємозв'язок форм [1]

Рисунок кінцівок ніг. При аналізі скелета нижніх кінцівок слід мати на увазі, що знизу таз з'єднується з вільними нижніми кінцівками, кожна з яких складається із стегнової кістки, великогомілкової і малогомілкової кісток гомілки, котра лежить поруч, і стопи, яку утворюють передплюсна, плесна і фаланги пальців (див. іл. 2). Перелічені кістки зчленовуються одна з одною у суглобах: кульшовому, колінному, гомілковостопному, а також у суглобах стопи.

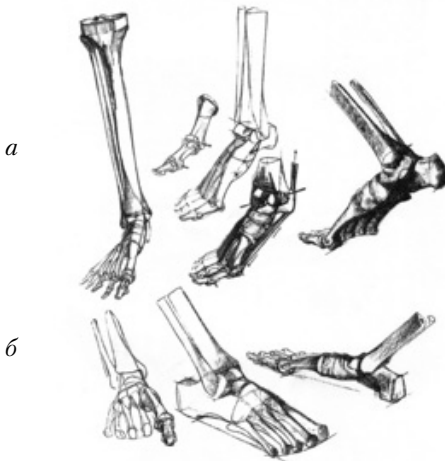
Зверху до надколінної чашки прикріплюється чотириголовий м'яз стегна, а знизу надколінна чашка прикріплюється до великогомілкової кістки. Суглобові поверхні великогомілкової і стегнової кісток разом з надколінною чашкою утворюють колінний суглоб, укріплений зв'язками і м'язами. Великомілкова і малогомілкова кістки, що лежать поруч, своїми верхніми закінченнями зчленовуються одна з одною. Виростки цих кісток, так звані кісточки, утворюють своєрідну вилку, що затискає таранну кістку стопи. Опухла суглобова поверхня таранної кістки ковзає між обома кісточками у суглобовій западині великої гомілки.

Як вже було сказано, стопа (див. іл. 2) поділяється на три частини: передплюсна, плесна і пальці стопи. Із п'яťох трубчастих кісток [2] плесна своєю товщиною виділяється кістка великого пальця. Товсті задні кінці кісток плесна зчленовуються з кістками передплюсна, круглі ж їхні головки з основними фалангами пальців. Стопа, побудована за принципом склепіння, становить опору всього тіла (іл. 5). Її будова сприяє пом'якшенню поштовхів, яких зазнає тіло під час ходіння, бігу і стрибків. Склепіння стопи опирається спереду на головки плесневих кісток, а ззаду – на п'яткову кістку.

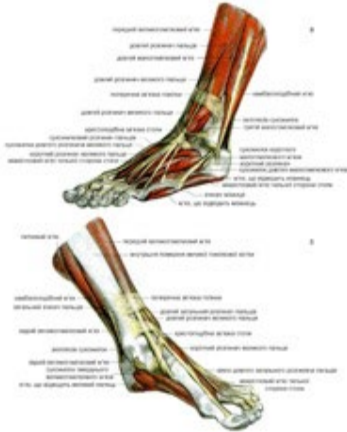М'язи нижніх кінцівок (іл. 6).

Розглядаючи м'язи гомілки, необхідно звернути увагу на колінний суглоб, пластика якого потребує ретельного студіювання. Рисувальник повинен мати виразне уявлення про всі деталі коліна. З анатомічних деталей його для пластичної характеристики форми ноги найбільше значення мають виростки стегнової кістки, виростки і горбатість великогомілкової кістки, головка малогомілкової кістки, надколінна чашка і власна її зв'язка, яка перетягує відклади і поділяє коліно на дві частини.

М'язи гомілки поділяються на три групи: передні, зовнішні і задні. Передній великогомілковий м'яз, починаючись біля зовнішнього



Іл. 5. Нижні кінцівки: *а* – скелет гомілки і стопи, їхні функції та взаємозв'язок; *б* – скелет правої стопи з огляду її загальної конструкції [1]



Іл. 6. М'язи і зв'язки стопи: *а* – вигляд ззовні; *б* – вигляд зсередини [1]

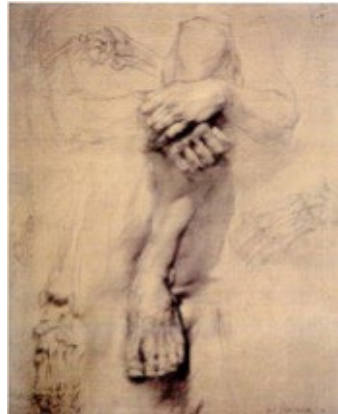Зчленування плеча, ліктя, зап'ястя, коліна і стопи мають бути предметом особливої уваги в роботі над рисунком людської постаті. Не вивчивши і не засвоївши їх, студент не зможе правильно побудувати фігуру і передати її рух.

Висновок. Щоденні начерки рук і ніг, спостереження за їхніми рухами, виконання навчальних завдань – все це матиме велике значення у майбутній роботі художника. Отже, спостереження і зарисовки повинні стати постійними вправами студентів. Це полегшить їм створення композиційних ескізів, виконання завдань за уявою – без натури – у різних положеннях.

Оволодіти майстерністю рисунка кінцівок рук і стопи можна тільки за умови постійної роботи з натури, уважного і глибокого вивчення їх.

виростка великогомілкової кістки, спускається по гомілці і, переходячи в сухожилок, іде на стопу. Прикріплюється великогомілковий м'яз до першої клиноподібної кістки та до основи першої плеснової кістки. Цей м'яз розгинає стопу і піднімає її внутрішній край.

Довгий розгинач другого, третього, четвертого і п'ятого пальців ноги починається від двох кісток: від зовнішнього виростка великогомілкової кістки і від малогомілкової кістки. Біля гомілковостопного суглоба він поділяється на п'ять сухожилкових шнурків, які прикріплюються до другого, третього, четвертого і п'ятого пальців, а п'ятий шнурок до основи п'ятої плеснової кістки. Довгий розгинач великого пальця йде від нижньої частини малогомілкової кістки і прикріплюється круглим сухожилком до нігтьової фаланги великого пальця.



Іл. 7. К. Антонов. Зображення кінцівок рук і ніг з анатомічним аналізом. Академічне завдання. *Тонований папір, олівець. 1989*

1. *Баммес Г.* Образ человека : Учебное пособие и практическое руководство по пластической анатомии для художников. Санкт-Петербург, «Дитон», 2011. 507 с.
2. *Ган Н. С.* Курс пластичної анатомії людини. К. : Мистецтво, 1965. 69 с.
3. *Учебный рисунок* : учеб. пособие для высш. худож. учеб. заведений / под ред. В. А. Королева. – М. : Изобр. искусство, 1981. – 126 с. : ил.
4. *Леонардо да Винчи.* Избранное / Пер. и коммент. А. А. Губера, В. П. Зубова, А. М. Эфроса – М. : Гослитиздат., 1952. – 258 с. :ил
5. *Ростовцев Н. Н.* Академический рисунок: Курс лекций. М. : Просвещение, 1973. С. 191.
6. *Академический рисунок* [Текст] : курс лекций : [учеб. пособие для худож.-граф. фак. пед. ин-тов] / Н. Н. Ростовцев. – Москва : Просвещение, 1973. – 294 с.
7. *Соловйов О. М.,* Смирнов Г. Б., Алексеева С. С. Навчальний рисунок. К. : Образотворче мистецтво і музична література, 1956. 225 с.
8. *Могилевцев В. А.* Основы рисунка : Учеб. пособие. – Санкт-Петербург, СПб. : «АРТИНДЕКС», 2007. 72 с., ил.

Изображение конечностей человека

Зиновий Федик

Аннотация. Исследуя методику обучения изображения конечностей человека – одно из заданий по рисунку, автор акцентирует внимание на возможности усовершенствованного изучения в укрупненном масштабе таких частей тела человека, как ноги и руки. Подчеркивается, что овладеть мастерством рисунка конечностей рук и стоп можно только при условии постоянной натурной работы, внимательного и глубокого изучения их.

Ключевые слова: изображение конечностей человека, анатомические узлы стопы и кисти, супинация, пронация, мышцы конечностей, фаланги пальцев, свод стопы, пластическая характеристика конечностей.

Drawing of Human Limbs

Zinovy Fedyk

Annotation. The research is intended to study the drawing technique of human limbs as one of the important tasks of art teaching; the author has given careful consideration to the possibility of thorough study of human legs and arms in large scale.

Since the academic program for the second year of study requires that the students have to learn the inner and the external plastic of human hand and foot, as well as a natural plastic posture at artificial light, it is of the essence to pick a model with expressive limb skeleton.

The task requires deliberate arrangement decision for a paper sheet

format – both for the model limbs and for the limbs' skeletons. The hands' and feet's sketches of daily observations including their movements and structure are to be educational material for every student.

The special attention of the students is to be focused at the forearm bones at the position of supine and prone luxation. It also is very important to copy famous artworks of great masters, the practice will do much good. Besides, the students must use anatomical charts, drawings and moulages. While analyzing the skeleton of lower limbs one should keep in mind that pelvis is jointed with legs each of that consisting of thighbone, shin bone and splinter bone of anticnemion, and a foot consisting of bony tarsus and a forefoot. The foot is built as an arch cover and supports the whole body. Coupling of a shoulder, an elbow, a carpus, a knee and a foot are to be the subject of much attention of any artist. The student that failed to learn the aforesaid won't be able to build a man shape and to depicture his movements correctly.

Speaking about the lower leg's musculi it is necessary to mention that knee-joint is subject to detailed study. The musculi are divided into three groups: front, external and back ones. Every day sketches of arms and legs, careful and detailed study, accomplishments of learning activities will be essential for future artist's work. Arms of men and women, elder people and children are different, the same as their faces. Hence, observation and sketchers are to become students' daily exercises for it is the only way to acquire skills of limbs drawing.

Key words: depiction of human limbs, anatomical ganglions of the foot and the hand, supination, pronation, the muscles of the limbs, phalanges, arch of the foot, plastic limbs description.