

ОРГАНОЗБЕРІГАЮЧІ ТА СФІНКТЕРОЗБЕРІГАЮЧІ ОПЕРАЦІЇ ПРИ ПУХЛИНАХ ПРЯМОЇ КИШКИ

Пироговський В.Ю., Сорокін Б.В.*, Задорожній С.П., Тараненко А.О., Злобенець С.О.,
Лященко М.М., Плем'яник С.В., Шетелинець У.І.*, Носс А.Дж., Мурга П.Ю., Іремедзе З.Т.

Відділення проктології, Київська обласна клінічна лікарня, *Національна медична академія післядипломної освіти ім. П.Л. Шупика, м. Київ, Україна.

Вступ. Колоректальний рак (КРР) займає одне з провідних місць серед онкологічних захворювань по показникам захворюваності та смертності. Хірургічне лікування хворих з пухлинами нижньоампулярного відділу прямої кишки є актуальним з огляду на радикалізм та мінімізацію кількості локальних рецидивів, збереження сфінктерного апарату.

Мета роботи. Показати результати соціальної та медичної реабілітації хворих з пухлинами прямої кишки.

Матеріали та методи. За період з березня 2007 по березень 2014 року у відділенні проктології Київської обласної клінічної лікарні виконано 95 ТЕМ-втручань у хворих з пухлинами прямої кишки. Серед хворих було 49 жінок та 46 чоловіків віком 44-76 років. У 38 випадках підтверджено діагноз РПК (у 26 випадках середньо-диференційовані, у 11 — високо-диференційовані аденокарциноми), у 54 випадках — доброкісний пухлин (у 52 — віквова пухлина, у 2 — аденоматозний поліп), у 3 випадках — карциноїдою прямої кишки. У 3 хворих виникли кровотечі з прямої кишки, зупинені консервативно. Інтерсфінктерну резекцію проведено 14 хворим на рак прямої кишки. 14 хворих від 30 до 74 років. Т₂N₀M₀ стадію мав 1 хворий, Т₂N₀M₀ — 6, Т₁N₀M₀ — 4 та Т₁N₁M₀ — 3. Відстань від краю пухлини до дистального краю відтину була 2 см у 11 випадках, 4 см — у 2 та 1 см — в 1 випадку.

Результати. Строк спостереження за пацієнтами після інтерсфінктерної резекції склав від 3 років до 0,5 року. Летальність відсутня. Ускладненнь та локальних рецидивів, недостатності кутанеоколонанастомозів не спостерігали. Інkontиненція I ст. спостерігається у 9 хворих, 2 ст. — у 3. У жодного хворого не було бажання відновити колостому.

Обговорення. Показання до ТЕМ при РПК встановлюються визначенням ступеню інвазії пухлиною кишкової стінки та відсутністю метастазів у лімфатичних вузлах (N), які визначаються за допомогою ТРУЗД. Наведені дані свідчать про високу ефективність органо- та сфінктерозберігаючих операцій на прямій кишці.

Висновки.

1. ТЕМ — видалення аденом та аденокарцином прямої кишки на ранніх стадіях є радикальною операцією при дотриманні критеріїв відбору до неї, кількість рецидивів складала 5,26%.
2. Кількість ускладнень при ТЕМ — операціях складала 3,66%.
3. ТЕМ — операції можуть з успіхом поєднуватися з порожнинними операціями при синхронних пухлинних ураженнях прямої та ободової кишки.
4. Можливе застосування повторних ТЕМ — резекцій при рецидивах віквових пухлин.
5. Методи інтерсфінктерної резекції та ТЕМ — хірургії дозволяють повністю зберегти функцію прямої кишки.

ВИДЕОТОРАКОСКОПИЧЕСКИЕ АТИПИЧНЫЕ СУБЛОБАРНЫЕ РЕЗЕКЦИИ ЛЕГКОГО — МЕСТО В ТОРАКАЛЬНОЙ ХИРУРГИИ

Пилькевич Д.Н.

ГБУЗ Областной клинической противотуберкулезный диспансер, г. Челябинск, Россия

Цель работы. Оценить возможности видеоторакоскопических атипичных сублобарных резекций легкого в диагностике и лечении различных заболеваний легких.

Материал и методы. С 2005 по 2011 гг. 141 пациенту (58 женщинам и 83 мужчинам) в возрасте от 16 до 64 лет (средний возраст составил 35,8 года) было выполнено 143 видеоторакоскопические атипичные сублобарные резекции легких (ВАСРЛ) (2 пациентам двухсторонние) и 4 видеоассистированные резекции легкого с противоположной стороны.

Показаниями к проведению операций служили диссеминация в легких в 73 случаях (в том числе в сочетании с внутригрудной лимфаденопатией в 3 случаях, экссудативным плевритом — 1 и спонтанным пневмотораксом — 1), туберкулема — 27, образования в легких неясной этиологии — 15, спонтанный пневмоторакс — 26.

Результаты. После операции были установлены следующие диагнозы: туберкулема — 36 кавернозный туберкулез — 1, диссеминированный туберкулез — 12, саркоидоз — 29, альвеолиты — 10, различные редкие интерстициальные заболевания легких — 21, доброкачественные опухоли — 6, метастазы злокачественных новообразований — 6, хроническая обструктивная болезнь легких — 16, аномалии развития легких — 4.

Послеоперационные осложнения встретились у 2 (1,4%) пациентов в виде замедленного расправления легкого, летальности не было. Конверсия в торакотомию не потребовалась.

Противопоказаниями (условными) к выполнению данных операций являлись: выраженный спаечный процесс в плевральной полости; перенесенные ранее экссудативный плеврит, операции на органах грудной полости, ранения и травмы груди; низкие функциональные пробы внешнего дыхания (невозможность проведения односторонней вентиляции легких); выраженное ожирение.

Выводы. К преимуществам ВАСРЛ в сравнении с открытой хирургией можно отнести: минимальную травматичность операционного доступа; практически отсутствие послеоперационного болевого синдрома; раннюю послеоперационную реабилитацию.

Таким образом, ВАСРЛ органично включилась в структуру торакальной хирургии, являясь высокоэффективным методом хирургического лечения туберкулеза, буллезной эмфиземы, метастазов злокачественных новообразований, доброкачественных опухолей и неспецифических заболеваний легких, а также выявления этиологии диффузного поражения легких, спонтанного пневмоторакса и округлых образований в легких.

ЕНДОСКОПІЧНА ДИФЕРЕНЦІЙНА ДІАГНОСТИКА ГРАНУЛЯЦІЙНИХ ПРОЦЕСІВ ТРАХЕЇ ТА БРОНХІВ

Ремовський В.М.

Комунальний заклад «Обласний протитуберкульозний диспансер», м. Рівне, Україна

Виявлення грануляційних процесів трахеї та бронхів при ендоскопічних обстеженнях вимагає диференціації патологічних змін морфологічно, в першу чергу виключення злоякісних пухлин та активного туберкулозу (грануляційна форма).

Нами проведено аналіз комплексних бронхологічних обстежень 127 хворих, в яких виявлено грануляції в трахеї та бронхах. 61% пацієнтів — первинні, які не перебували на диспансерному обліку і в попередні роки захворюваннями легень не хворіли.

Ендоскопічна картина співставлялася з даними рентгенологічних обстежень — від оглядової рентгенографії органів грудної клітки до комп'ютерної томографії та ін. Відзначено відповідність відмісцевлення грануляцій в дренажних сегментарних бронхах,

в яких виявлено патологічні процеси (інфільтрати, деструкції, ателектаз, вогнищеві й округлі тіні та ін.), а також у зоні розкипу трахеї та в головних бронхах і в післярезекційних кусках бронхів оперованих хворих.

При виявленні грануляцій здійснювалися множинні (4-5) різноманітні біопсії грануляцій та зміненої слизової навколо них.

Завдяки проведенню комплексним бронхологічним обстеженням вчасно визначено природу патологічних процесів та розмежування їх: активний туберкулоз, хронічні бронхіт різноманітних форм та стабіль перебігу, злоякісні пухлини, поєднані процеси, локальні ознаки грибкових уражень, визначення деструктивних процесів стінок трахеї та бронхів.

ДИНАМІКА ВИЯВЛЕННЯ ПІД ЧАС ЕНДОСКОПІЇ КИСЛОТООСОЦІЙОВАНИХ ЗАХВОРЮВАНЬ ВЕРХНІХ ВІДДІЛІВ ШЛУНКОВО-КИШКОВОГО ТРАКТУ

Савицький Я.М., Швидкий Я.Б., Тумах І.М., Витриховський Я.М., Савицька М.Я., Савка Т.М., Стадницька І.Б., Панас М.І., Химко Б.М.

Львівський національний медичний університет ім. Данила Галицького, Львівський обласний клінічний діагностичний центр, м. Львів, Україна

Вступ. Протягом останніх 20 років спектр кислотоасоційованих захворювань зазнав суттєвих змін у всьому світі. Повсюдно зростає частота гастроєзофагеальної рефлексної хвороби і зниження частоти пептичних гастродуоденальних виразок. В Україні відносна динаміка цих захворювань в одній і тій же популяції вивчена недостатньо.

Матеріали та методи. Проаналізовано результати всіх езофагогастроудуоденоскопій, виконаних в ЛОКДЦ протягом 2000-2013 рр., усього 165801 обстеження. За цей час діагноз рефлюкс-езофатиту (РЕ) було встановлено у 12947 осіб, виразок шлунка (ВШ) — в 5211, виразок дванадцятипалої кишки (ВДПК) — в 24381, ерозій шлунка (ЕШ) — в 38715, ерозій ДПК (ЕДПК) — в 24452 (рис. 1).

Результати. Було відзначено істотне ($p < 0,05$) збільшення частоти виявлення РЕ: з 4,6% (95% довірчий інтервал 4,5-4,8%) обстежених за 2000-2004 рр. до 9,4% (9,2-9,7%) за 2009-2013 рр. Частота виявлення ЕШ зросла відповідно з 16,3% (16,0-16,6%) до 27,9% (27,5-28,2%). Натомість істотно знизилася частота виявлення ВШ з 3,7% (3,6-3,9%) до 2,6% (2,5-2,8%), ВДПК з 20,4% (20,1-20,7%) до 9,6% (9,4-9,9%) і ЕДПК з 16,0% (15,8-16,4%) до 13,0% (12,8-13,3%). З'ясовано, що зниження частоти ВДПК і ВШ мало фактично лінійний характер упродовж усього періоду 2000-2013 рр., натомість різке зростання частоти РЕ і ЕШ відзначалося переважно у першу половину періоду спостереження з «плато» в останні роки. Відзначено суттєве зменшення співвідношення частоти виявлення ВДПК/ВШ упродовж періоду дослідження.

Висновки. На нашу думку, динаміку частоти ВШ і ВДПК треба пов'язати як з збільшенням тривалості ремісії після ерадикації *H. pylori*, так і з безрецептурним прийомом

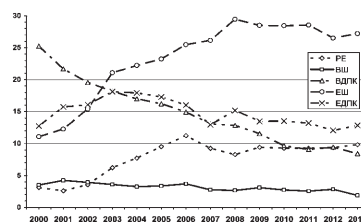


Рис. 1. Частота кислотоасоційованих захворювань (на 100 ЕГДС).

інгібіторів протонної помпи у разі виникнення скарт типу диспепсії, насамперед пацієнтами, які знають про наявність у них виразок. Менша вираженість динаміки частоти виявлення ВШ може бути зумовлена з меншою роллю *H. pylori* в їх етіології, а також з частішим прийомом нестероїдних протизапальних препаратів. З їх частим прийомом ми пов'язуємо також збільшення частоти ерозивної гастропатії. Щодо динаміки РЕ, то поряд з можливим реальним збільшенням частоти треба вказати на поліпшення знань лікарів про цю нозологію. «Плато» в останні роки можна частково пояснити самостійним прийомом ліків пацієнтами без обстеження.