

ДОСВІД ЕНДОСКОПІЧНОГО ВИДАЛЕННЯ НОВОУТВОРЕННЯ (ЛІПОМИ) СИГМОПОДІБНОЇ КИШКИ ВЕЛИКИХ РОЗМІРІВ

Кліменко В.М., Кліменко А.В., Кісов О.М., Гулевський С.М.,* Кальмов С.І.**

Запорізький державний медичний університет, *КУ УНМЦ «Університетська клініка», м. Запоріжжя, **КУ «БТМО» Бердянської, м. Бердянськ, Україна

Вступ. Серед підслизових новоутворень товстої кишки найчастіше зустрічається ліпома. Неепітеліальні новоутворення шлунково-кишкового тракту зустрічаються на протязі від стравоходу до прямої кишки. В сигмоподібній кишці локалізація ліпом вважається рідкісною. Велика доля цих новоутворень припадає на товсту кишку. Ліпони товстої кишки локалізуються переважно в підслизовому шарі; приблизно 10% випадків відмічається субсерозна локалізація, вони складаються з добре диференційованої жирової тканини. Малінізація цих новоутворень, буває дуже рідко. Поверхня ліпом гладка, вкрита нормальною слизовою оболонкою, в деяких випадках з ерозуванням на поверхні.

Мета роботи: поділитись досвідом ендоскопічного видалення ліпони сигмоподібної кишки великих розмірів.

Матеріали та методи. Пацієнтка Ш 43 роки звернулася в ННМЦ «Університетську клініку» ЗДМУ для проведення діагностичної колоноскопії, передопераційна підготовка с приводу кістоного утворення лівого яєчника яке було виявлено під час УЗД органів малого тазу.

Результат. Проведена тотальна відеокколоноскопія операційним, двоканальним відеокколоноскопом (FUJINON EC 530 DL на відео — стійкі FUJINON EPX 4450 HD а також операційний ендоскопічний блок BOWA ARC 200). В н/з сигмоподібної кишки виявлено підслизове новоутворення, жовтуватого кольору, грушоподібної форми, розмірами 3,5×4,0 см, рухливе, м'яке при інструментальній пальпації, займає 2/3 просвіту кишки. В основу новоутворення введено розчин адреналіну з індигокарміном 4 мл, після гідросепарації утворення на основу накладена діатермічна петля SD-5U (Olympus) і в змішаному режимі Cut 60Вт / Coag 40Вт була виконана петлева EMR. На місці видаленого новоутворення кровотечі не спостерігається, коагуляційний струм білого кольору з впадливим ложем в центрі. На 4-й день після операції пацієнтка виписана додому.

Гістологічний висновок: Інтрамуральна ліпома сигмоподібної кишки с ознаками хронічного запалення та ерозуванням на поверхні.

Висновки. Великі 3,5–4,5 см неепітеліальні новоутворення (ліпони) товстої кишки можуть бути видалені за допомогою ендоскопічних методів лікування.

Обов'язкове проведення при наявності в клініці ендоскопічної соннографії або альтернативний метод підслизової ін'єкції фізіологічного розчину з метою гідросепарації та визначення інвазії новоутворення.

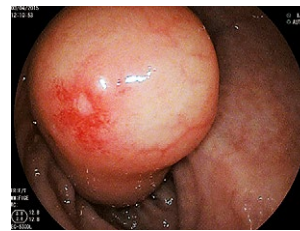

Рис. 1
Ліпома в просвіті сигмоподібної кишки

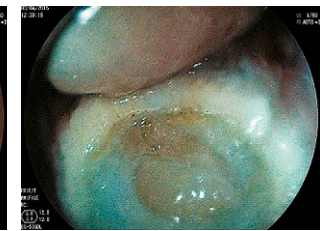

Рис. 2
Місце видаленого новоутворення

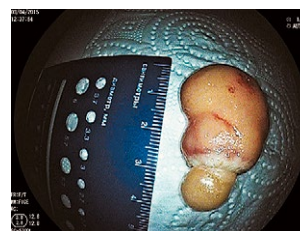

Рис. 3
Розмір новоутворення

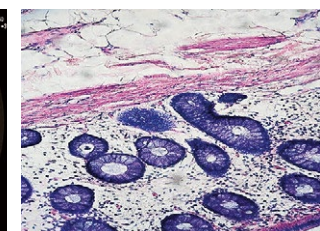


Рис. 4
Інтрамуральна ліпома. Забарвлення гематоксилін — еозин. Збільшення ×100

ЛАПАРОСКОПІЧНИЙ ПІДХІД ДО ЛІКУВАННЯ КІСТОЗНИХ НОВОУТВОРІВ ДИСТАЛЬНОГО СЕГМЕНТУ ПІДШЛУНКОВОЇ ЗАЛОЗИ

Литвиненко О.М., Лукуча І.І., Колесник А.В.

Національний інститут хірургії і трансплантології ім. О.О. Шалімова НАМН України, м. Київ, Україна

Вступ. На сьогоднішній день хірургічні втручання на підшлунковій залозі залишаються одними з найскладніших. З одного боку це пов'язано з анатомічними особливостями органу, що включають заочеревинне його розташування і безпосереднє сусідство з великими магістральними судинами, з іншого — структурою тканин, яка потребує особливою, делікатного поводження з ними.

Оперативне лікування кістозних пухлин підшлункової залози с невирішеною проблемою хірургії та онкології. На доопераційному етапі морфологічна верифікація кістозних пухлин підшлункової залози залишається важкою задачею.

В онкології при патологічних об'ємних процесах, що локалізуються в хвості й тілі підшлункової залози, виконується дистальна резекція. На сьогоднішній день розрізняють наступні варіанти втручання:

1. видалення хвоста залози (30% її обсягу);
2. гемипанкреатектомія (резекція хвоста і тіла зліва від верхньої брижової вени) (50% її обсягу);
3. резекцію хвоста, тіла, перешийка праворуч від верхньої брижової вени (50–70% обсягу залози);
4. лівобічна субтотальна резекція з видаленням хвоста, тіла, головки по лівому краю верхньої передньої панкреатододенальної артерії (70–95%).

Традиційно при дистальній резекції підшлункової залози видаляється селезінка. При злоякісних новоутворах підшлункової залози спленектомія виконується з принципів міркувань. Однак, при невеликих, локалізованих в межах органу, об'ємних утвореннях, таких як доброякісні або карциноїдні пухлини, кисти, можливо виконання лапароскопічної дистальної резекції підшлункової залози зі збереженням селезінки.

Мета дослідження: провести аналіз результатів хірургічного лікування пацієнтів з кістозними новоутворами дистального сегменту підшлункової залози, яким виконана лапароскопічна дистальна резекція підшлункової залози.

Матеріали та методи. Проведено аналіз хірургічного лікування 12 пацієнтів, яким було виконано лапароскопічну дистальну резекцію у відділі лапароскопічної хірургії НІХТ ім. О.О. Шалімова, за період 2013–2016 рр.

Результати. У відділі лапароскопічної хірургії НІХТ ім. О.О. Шалімова виконано 12 лапароскопічних дистальних резекцій ПЗ, з них 5 чоловіків та 7 жінок, середній вік — 56,4±1,4. Лапароскопічна дистальна резекція була виконана всім 12 пацієнтам, в 2 випадках зі збереженням селезінки (1 — операція в модифікації *Warshaw*).

При гістологічному дослідженні муцинозна цистаденома була діагностована в 7 випадках, цистадено-карцинома — 3, внутрішньопроктокова папілярно-муцинозна пухлина (PMPN) — 2. Конверсія — 1 випадок.

3 ускладнень — реактивний панкреатит з підвищенням рівня амілази крові до 350 ммоль/л — 4 випадки, підтікання панкреатичного соку — 2, зовнішня панкреатична норича — 2 (закрилася без операції до 14 діб).

Середня тривалість операції — 204±7,6 хв, крововтрата — 115±10,2 мл, середня тривалість перебування в стаціонарі — 5,3±1,8. Летальність — 0.

Висновок. Дистальна резекція підшлункової залози зі збереженням селезінки доцільна при доброякісних кістозних пухлинах дистального сегменту підшлункової залози та із спленектомією при злоякісних утворах.

ЛАПАРОСКОПІЧЕСКАЯ НЕНАТЯЖНАЯ КАРКАСНАЯ АЛЛОПЛАСТИКА ГИГАНТСКИХ ГРЫЖ ПИЩЕВОДНОГО ОТВЕРСТИЯ ДИАФРАГМЫ: ТРЕХЛЕТНИЕ ОТДАЛЕННЫЕ РЕЗУЛЬТАТЫ НОВОГО МЕТОДА

Малиновский А.В., Грубник В.В.

Одесский национальный медицинский университет, г. Одесса, Украина

Введение. Существующие сегодня методики аллопластики гигантских грыж пищеводного отверстия диафрагмы (ППОД) дают высокий процент рецидивов и пищеводных осложнений. Так, по данным литературы, частота рецидивов достигает 40%, а пищеводных осложнений (длительная функциональная дисфагия, стриктуры пищевода и аррозии пищевода сечетым трансплантатом) — 15%. Согласно нашей классификации, гигантскими являются грыжи с площадью пищеводного отверстия диафрагмы (ППОД) более 20 см².

Цель работы: изучение трехлетних отдаленных результатов нового метода лапароскопической пластики гигантских ППОД — ненапряжной каркасной аллопластики.

Материалы и методы. С 2010 по 2013 гг. выполнено 44 операции с использованием нового трансплантата *Rebound HRD-Hiatus hernia* — облегченной политетрафторэтиленовой сетки с периферическим нитиновым каркасом треугольной формы с вырезкой для пищевода. После фиксации сетки к краям пищеводного отверстия позади пищевода, нитиновый каркас за счет памяти формы препятствует пролабации свободного края трансплантата и развитию рецидива. Это принципиально важно при гигантских грыжах,

поскольку в подавляющем большинстве случаев при этом присутствует частичная или полная атрофия ножек диафрагмы. Средняя ППОД составила 37,5±15,6 (21,7–75,4) см².

Результаты. Отдаленные результаты изучены у 40 пациентов в среднем через 47,0±7,8 (36–61) месяцев. Истинных анатомических рецидивов выявлено не было, что является главным достижением нового метода. Имело место 2 ложных анатомических рецидива (в виде выпячивания кардии над диафрагмой не более чем на 2 см, не увеличивающегося в динамике и не сопровождающегося какими-либо симптомами), 2 симптомных и 1 бессимптомный функциональные рецидивы (т.е. рецидивы ГЭРБ). Длительной функциональной дисфагии и стриктур пищевода не было.

Выводы. При оценке отдаленных результатов с периодом наблюдения от 3 до 5 лет, новый метод ненапряжной каркасной аллопластики характеризуется отсутствием истинных анатомических рецидивов и осложнений. Метод является перспективным в плане практического применения и дальнейшего изучения, в т.ч. в проспективном рандомизированном исследовании.