

## Неспецифічний аортоартеріїт (хвороба Такаясу)

Г.С. Ісаєва<sup>1</sup>, С.А. Трипілка<sup>2</sup>

<sup>1</sup> ДУ «Національний інститут терапії імені Л.Т. Малої НАМН України», Харків

<sup>2</sup> Комунальне некомерційне підприємство Харківської обласної ради «Обласна клінічна лікарня»

На клінічному прикладі перебігу хвороби Такаясу (неспецифічного аортоартеріїту) у молодій жінки розглянуто особливості клінічної симптоматики, складнощі діагностики цього захворювання. Особлива увага надана візуалізації ураження судин і оцінці динаміки змін у судинах у міру прогресування хвороби. Докладно представлені зміни в лабораторних показниках – у зіставленні з терапією, що застосовувалася. Проведено аналіз даних літератури щодо терапії захворювання. Підкреслено обмеженість даних плацебоконтрольованих досліджень щодо ефективності традиційних препаратів, які модифікують перебіг захворювання. Лікар має можливість спиратися тільки на результати обсерваційних досліджень або не-плацебоконтрольованих досліджень. Також усі проведені дослідження виконувалися за участю дуже малої кількості пацієнтів. Наведено послідовність призначення терапії, першою ланкою якої є глюкокортикоїди. Наголошується, що досягнення ремісії при ізольованій терапії глюкокортикоїдами спостерігається у 50 % пацієнтів. За оновленими рекомендаціями EULAR, після підтвердження захворювання терапія має бути ініційована негайно, рекомендована стартова доза преднізолону (або еквіваленту) – 40–60 мг. Після досягнення контролю над захворюванням рекомендується поступове зниження дози до цільової 15–20 мг/добу впродовж 2–3 місяців і через 1 рік до 10 мг/добу. Наступним етапом призначають неглюкокортикоїдний імунодепресант, щоб забезпечити як «стероїдзберезливий» ефект, так і триваліший контроль захворювання. Усі наявні відомості про ефективність метотрексату, мофетилу мікофенолату, циклофосфаміду, лефлуноміду й азатиоприну отримано з відкритих проспективних або ретроспективних досліджень, проведених з обмеженою кількістю учасників. Інгібітори фактора некрозу пухлини  $\alpha$  і тоцилізумаб рекомендовані як препарати терапії другої лінії. Задовільна клініко-лабораторна відповідь спостерігалася більше ніж у 80 % пацієнтів, що отримували терапію тоцилізумабом. У цьому клінічному випадку використано тоцилізумаб і детально описано ефекти препарату при лікуванні протягом 8 місяців. Імунобіологічна терапія тоцилізумабом була асоційована з доброю клініко-лабораторною відповіддю, зменшенням стенозування судин, поліпшенням самопочуття пацієнтки.

**Ключові слова:** неспецифічний аортоартеріїт, хвороба Такаясу, глюкокортикоїди, тоцилізумаб.

**Х**вороба Такаясу (артеріїт Такаясу, брахіоцефальний артеріїт, синдром відсутності пульсу, неспецифічний аортоартеріїт) – це рідкісне системне захворювання великих судин – грануломатозне запалення аорти та її великих гілок, рідше легеневої артерії з розвитком стенозу або оклюзії уражених судин і вторинною ішемією органів і тканин.

На це захворювання частіше хворіють молоді жінки віком 10–40 років (80–90 % випадків).

Випадки артеріїту Такаясу трапляються у всьому світі, з найбільшою поширеністю серед осіб азіатського походження [2]. Уперше опис захворювання представлений у 1908 р. доктором М. Такаясу на XII щорічних зборах Японського товариства офтальмологів. Цікавим є той факт, що, можливо, Фрідріх Ніцше страждав на цю хворобу, але вона так і не була діагностована в нього за життя [14]. Захворювання може викликати істотні труднощі під час діагностики. Симптоми при артеріїті

Такаясу зазвичай розвиваються поступово, що часто призводить до затримки в діагностиці від 2 до 8 років. З прогресуванням звуження, оклюзії або розширення артерій виникає біль у руках або ногах (кульгавість кінцівок) та/або ціаноз, запаморочення або інші симптоми зниження кровоплину, артеріальний біль і неспецифічні конституціональні симптоми [11].

Патогенез артеріїту Такаясу вивчений недостатньо. Патологічний процес може бути локалізований у ділянці грудної або черевної аорти і гілок або може охоплювати всю судину. Незважаючи на значну варіабельність симптомів захворювання, початкові судинні ураження часто виникають у лівій середній або проксимальній підключичній артерії. Прогресуючи, захворювання також можуть поширюватися на ліву загальну сонну, хребетну, брахіоцефальну, праву середню або проксимальну підключичну артерію, праву сонну артерію, хребетні артерії й аорту. Черевна аорта й легеневі артерії уражені приблизно у 50 % пацієнтів. Запальний процес у судині може призвести до звуження, оклюзії або розширення уражених частин артерій, в яких викликає широкий спектр симптомів.

Враховуючи рідкість захворювання, невелику кількість клінічних досліджень, присвячених цій проблемі, складнощі діагностики і потенційну небезпеку розвитку таких ускладнень, як інфаркт міокарда і мозковий інсульт, ми представляємо випадок спостереження за пацієнткою з хворобою Такаясу.

## КЛІНІЧНИЙ ВИПАДОК

Пацієнтка С., 1989 року народження. У віці 28 років звернулася до консультативної поліклініки ДУ «Національний інститут терапії імені Л.Т. Малої НАМН України» в січні 2017 р. зі скаргами на біль за грудниною характеру стискання, що виникає під час фізичного навантаження (ходьба в помірному темпі до 400 м) і періодично у спокої, біль триває до 20 хв, проходить самостійно; ниючий, постійний біль по ходу великих судин ший, більше справа; відчуття «пульсації» по ходу великих судин і в правому вусі; інтенсивний головний біль у спокої, що посилюється під час фізичного навантаження і при нахилах голови, підвищення температури тіла до 37,3 °С у другій половині доби; зниження маси тіла з липня 2016 р. на ~7 кг; періодичне відчуття нестачі повітря; періодичні напади прискореного серцебиття.

**Історія захворювання.** Пацієнтка монголоїдної раси (киргизка). Вважає себе хворою з 2010 р., коли вперше з'явилися біль й слабкість у правій

руці під час навантажень. Тоді ж уперше стала помічати періодичні підйоми температури до 37,5–38,0 °С, переважно в другій половині дня. Підйоми температури не були щоденними і не супроводжувалися ще якимись симптомами. Через ~6–7 місяців став турбувати слабко інтенсивний біль у великих суглобах. При цьому змін зовнішнього вигляду суглобів або їх функцій не відзначалося. Пацієнтка під час активного розпитування зауважила, що біль по ходу судин правої руки вона також відзначала наприкінці першої вагітності (2008 р.), але лікарям про це не говорила, вважаючи ці больові відчуття несуттєвими. Впродовж першого року хвороби по професійну медичну допомогу пацієнтка не зверталася і, незважаючи на симптоми, що зберігалися, не обстежилася. Стан до 2012 р. залишався стабільним. У грудні 2012 р. сталося різке погіршення без видимих причин: біль по ходу великих судин посилювався, з'явився біль за грудниною, температура щодня підвищувалася до 38,5–39,0 °С. Кілька разів відзначалися напади втрати свідомості, що змусило пацієнтку звернутися по медичну допомогу. Під час обстеження в медичній установі за місцем проживання (08.01.2013): ШОЕ 33 мм/год, рівень С-реактивного білка (С-РБ) 47,4 мг/л, гемоглобін 100 г/л. Пацієнтка була проконсультована ревматологом, був установлений попередній діагноз: неспецифічний аортоартеріїт (хвороба Такаясу), підгострий перебіг, активність III. Представлені результати ангіографії (26.03.2013): оклюзія правої підключичної артерії, стеноз правої хребетної артерії 60 %, стеноз лівої підключичної артерії 75 %, протяжні стенози правої та лівої сонних артерій до 56 і 65 % відповідно, уражень черевного відділу аорти та ниркових артерій не було. Поставлено діагноз: неспецифічний аортоартеріїт (хвороба Такаясу), підгострий перебіг, активність III, аневризма висхідного відділу аорти, стеноз правої хребетної артерії 60 %, ураження обох сонних артерій (протяжні стенози 45–60 %), стеноз правої підключичної артерії 75 %, ураження центральної нервової системи (дисциркуляторна енцефалопатія), гіпохромна анемія, тромбоцитоз. Розпочато терапію метилпреднізолоном 32 мг на добу, гідроксихлорохіном 200 мг на добу, амлодипіном 5 мг на добу і пантопразолом 20 мг на добу. Поступово стан поліпшився, нормалізувалася температура, пройшов біль у суглобах, інтенсивність больових відчуттів зменшилася, але зберігався біль по ходу судин ший, біль у правій руці, оніміння пальців і кисті, біль за грудниною під час фізичного навантаження. Впродовж року дозу метилпреднізолону було знижено до 8 мг. До 2016 р. стан пацієнтки зберігався відносно стабільним. У січні 2017 р. у пацієнтки знову сталося зниження маси тіла,

Таблиця 1

**Динаміка показників клінічного і біохімічного аналізу крові пацієнтки С., 1981 року народження**

Показник	2010	2012	2014	2016	2017	2019 січень	2019 травень	2019 липень	2019 вересень	2019 листо- пад	2019 грудень
ШОЕ, мм/год	29	33	55	52	10	24	7	4	3	3	4
С-РБ, мг/дл	–	47		32	64	12	9	< 6	< 6	< 6	< 6
Гемоглобін, г/л	117	101	104	105	115	107	108	110	109	112	119
Еритроцити · 10 <sup>12</sup> /л	4,1	3,4	5,08	4,7	4,09	3,85	3,84	4,02	3,84	3,88	3,81
Лейкоцити · 10 <sup>9</sup> /л	6,1	11,2	7,4	6,1	9,6	7,8	8,9	8,7	9,1	7,1	7,0
Тромбоцити · 10 <sup>9</sup> /л	341	541	648	534	246	277	281	264	256	241	242
АНА-антитіла				6,0							
Ревматоїдний фактор			Нег.	Нег.			Нег.				
Креатинін, мкмоль/л	–	64	68		69	64	66	53	63	65	63

Нег – негативний результат.

з'явилася субфебрильна температура, посилювалася біль по ходу великих судин шиї і за грудниною, відзначено короткострокову втрату свідомості. У зв'язку з цими скаргами вона і звернулася до клініки ДУ «Національний інститут терапії імені Л.Т. Малої НАМН України».

**Анамнез життя.** Дві вагітності і двоє пологів (2008 і 2011 р.). Не курить, ніколи не курила. Батько страждає на цукровий діабет 2-го типу.

При госпіталізації загальний стан середнього ступеня тяжкості. Свідомість ясна, положення активне. Місяцеподібне обличчя. Вертикальні стрії на стегнах. Шкірні покриви й видимі слизові оболонки бліді. Індекс маси тіла 19,2 кг/м<sup>2</sup>. Периферичні лімфовузли не збільшені. У легенях перкуторний легеневий звук, аускультативно-везикулярне дихання. Частота дихальних рухів 20 за 1 хв. Межі відносної сердечної тупості: права – в IV міжребер'ї за *L. parasternalis dextra*, верхня – в III міжребер'ї за *L. parasternalis sinistra*, ліва – в V міжребер'ї за *L. clavicularis media*. Тони серця глухі, ритмічні. В усіх точках аускультативно вислуховується грубий систолічний шум. Шум по ходу аорти і на обидві сонні артерії. Артеріальний тиск не визначається на обох руках, частота скорочень серця 96 за 1 хв. Пульс не визначається на обох променевих артеріях. Язик вологий, чистий. Живіт при пальпації м'який, безболісний. Печінка не виступає з-під краю ребрової дуги. Симптом Пастернацького негативний з обох боків. Периферичних набряків немає. Була проведена КТ-ангіографія: дифузне потовщення стінок висхідного відділу аорти, дуги аорти, частково низхідного відділу аорти до 4 мм. Стінки видимих

відділів великих гілок дуги аорти потовщені до 3–4 мм, просвіт їх звужений.

**Діагноз:** неспецифічний аортоартеріт (хвороба Такаюсу), підгострий перебіг, активність III, аневризми висхідного відділу аорти. Синдром стенокардії III функціонального класу. Множинне ураження великих судин: стеноз правої хребетної артерії 75 %, ураження обох сонних артерій (протяжні стенози до 60 %), стеноз правої підключичної артерії 85 %, ураження центральної нервової системи (дисциркуляторна енцефалопатія), гіпохромна анемія, тромбоцитоз. Ятрогенний синдром Іценка – Кушинга. Дисліпідемія.

**Терапія.** Пацієнтці підвищено дозу метилпреднізолону до 16 мг, до терапії додано метотрексат 20 мг на добу. Стан пацієнтки впродовж 6–8 тижнів поліпшився: температура більше не підвищувалася, біль по ходу великих судин став значно менш інтенсивним, але зберігався; біль за грудниною під час ходьби зберігався. На тлі цієї терапії стан залишався стабільним до січня 2019 р., коли знову стало відзначатися підвищення температури тіла до 37,5–38,0 °С, посилювалися больові відчуття по ходу великих судин. Дозу метилпреднізолону було підвищено до 20 мг, терапію метотрексатом продовжено в дозі 20 мг на тиждень і прийнято рішення про проведення імунобіологічної терапії тоцилізумабом у дозі 8 мг/кг внутрішньовенно краплинно, 1 раз на 4 тижні. Стан пацієнтки поліпшився після першої інфузії тоцилізумабу (квітень 2019 р. – перша інфузія): нормалізувалася температура тіла, больові відчуття по ходу великих судин більше не турбували. Після 4-ї інфузії розпочато зниження дози метилпреднізолону. Дозу

Таблиця 2

**Дані візуалізації великих судин (мультизрізова комп'ютерна томографічна ангіографія аорти і великих судин) пацієнтки С., 1981 року народження**

Показник	2017	2019	2020
Діаметр аорти на рівні синусів Вальсальви, мм	29×28	30×27	29×27
Діаметр аорти на рівні синотубулярного переходу, мм	34×32	35×32	34×31
Висхідний відділ аорти, мм	54×55	55×52	53×51
Дуга аорти безпосередньо назад від місця відходження брахіоцефального стовбура, мм	36×35	36×34	36×32
Діаметр низхідного відділу аорти, мм	20×18	19×19	18×18
Діаметр просвіту лівої загальної сонної артерії, мм	5×4,5	3,7×3,5	3,6×3,2
Діаметр просвіту правої загальної сонної артерії, мм	4×4	4×4,5	4,1×4,1
Просвіт лівої підключичної артерії, мм	4×3	4×3	4×2,9

знижено із серпня 2019 р. до жовтня 2019 р. з 20 мг до 16 мг. Далі пацієнтка отримувала терапію метилпреднізолоном у дозі 16 мг на добу, 20 мг метотрексату на тиждень, фолієву кислоту і тоцилізумаб у дозі 8 мг/кг 1 раз на 4 тижні й аторвастатин 30 мг. Останню інфузію тоцилізумабу проведено в листопаді 2019 р. У *табл. 1* представлено динаміку показників клінічного і біохімічного аналізів крові в ході спостереження.

У *табл. 2* представлено дані візуалізації судинних басейнів у 2017, 2019 і 2020 р.

Аналіз стану сонних артерій пацієнтки наведено на *рис. 1*. Певна складність під час аналізу даних візуалізації пов'язана з тим, що досліджен-

ня проводилися на різних апаратах. У 2013 р. було проведено ангіографію, і вся подальша візуалізація судин виконувалася з використанням комп'ютерної томографії. Проте ми представили на рисунку зіставлення даних стенозування сонних артерій, які демонструють поліпшення стану на тлі додавання тоцилізумабу до терапії, що виражається як зменшення товщини стінок обох сонних артерій, зниження ступеня стенозу сонних артерій.

На *рис. 2* представлено дані візуалізації судин пацієнтки після терапії тоцилізумабом у дозі 8 мг на кг маси тіла, метилпреднізолоном (дозу знижено із серпня до жовтня 2019 р. з 20 до 16 мг), мето-

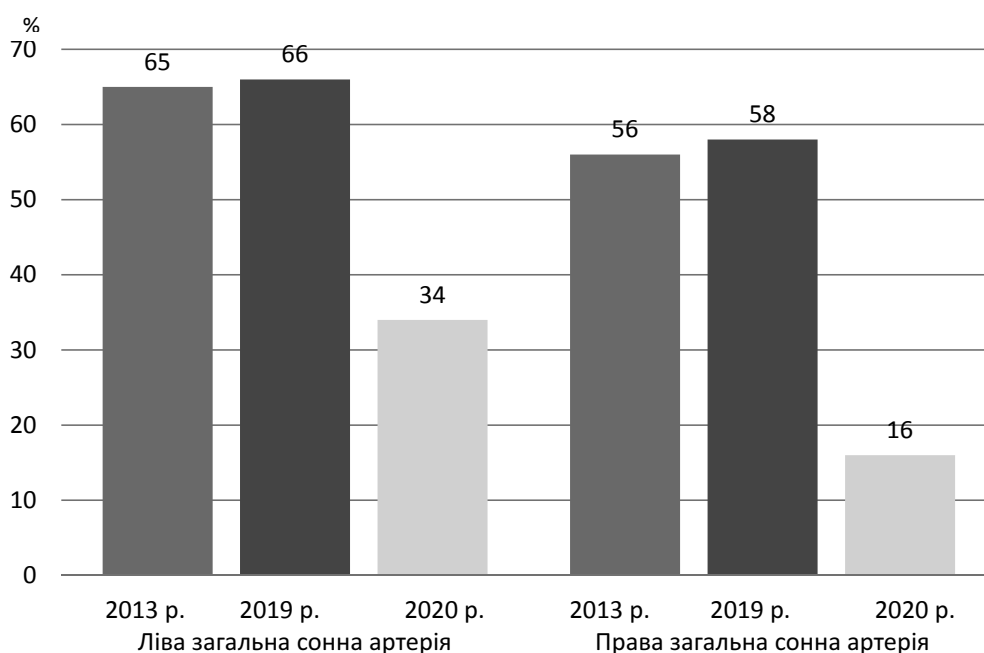


Рис. 1. Динаміка стенозів лівої і правої загальних сонних артерій 2013–2020 рр.

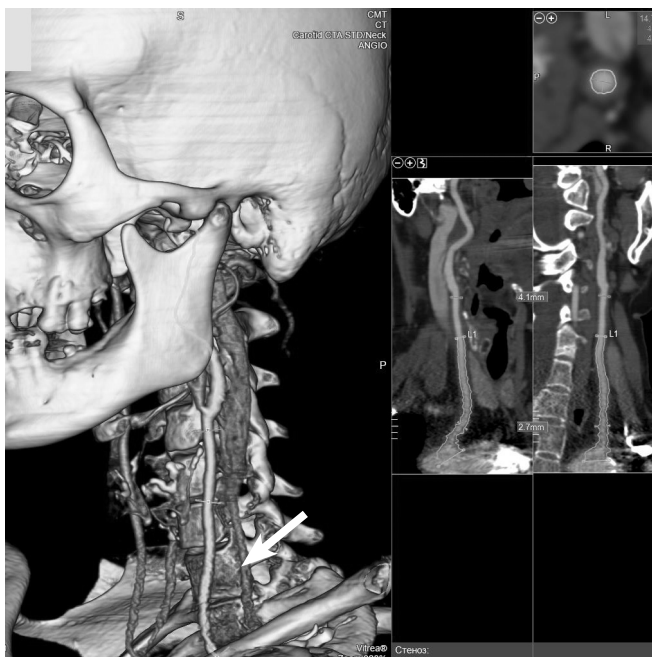

Рис. 2. Результати КТ-ангіографії (06.2020, ефективна еквівалентна доза 3 мЗв; контрастне посилення: омніпак): потовщення (до 2,7 мм) стінки загальної сонної артерії і нерівномірність контуру стінки артерії (вказано стрілкою).

трексамом у дозі 20 мг на тиждень, фолієвою кислотою й аторвастатином у дозі 30 мг на добу.

Таким чином, у цьому випадку додавання тоцилізумабу до терапії метилпреднізолоном і метотрексамом сприяло істотному поліпшенню лабораторних показників (зниження ШОЕ і С-РБ), істотному зменшенню стенозування сонних артерій, підключичних артерій, хребетних артерій. Самопочуття пацієнтки істотно поліпшилося: зменшилася слабкість, підвищилася толерантність до фізичного навантаження, зникли синкопальні стани.

У силу рідкості таких випадків у реальній клінічній практиці вибір тактики терапії в таких пацієнтів має певні складнощі. Науково обґрунтованих даних, отриманих у рандомізованих плацебоконтрольованих клінічних дослідженнях, украй недостатньо. Ми у своєму виборі спиралися на такі наявні в літературі відомості.

Препаратами першої лінії терапії артеріїту Такаясу є глюкокортикоїди (ГК). Дані дуже обмежені, але встановлено, що досягнення ремісії при терапії ГК можливо у 50 % пацієнтів [13]. За оновленими рекомендаціями EULAR після підтвердження захворювання терапія ГК має бути ініційована негайно, рекомендована стартова доза преднізолону (або еквіваленту) – 40–60 мг [6]. D.P. Misra та співавтори рекомендують розраховувати початкову дозу, виходячи з 1 мг/кг преднізо-

лону (або еквівалент) [9]. Після досягнення контролю над захворюванням рекомендується поступове зниження дози до цільової 15–20 мг/добу впродовж 2–3 місяців і через 1 рік до 10 мг/добу. У представленому нами випадку пацієнтці залишено дозу 16 мг на добу. Хоча слід зазначити, що досить тривалий період вона отримувала ГК у недостатній відповідно до сучасних рекомендацій дозі (8 мг метилпреднізолону на добу). Встановлено, що зниження дози ГК на 10 % за тиждень через 4 тижні призводило до рецидиву в більш ніж 80 % пацієнтів з хворобою Такаясу [6]. На досить високий рівень рецидивів при терапії ГК вказують і Н. Ohigashi та співавтори. За їхніми даними, рецидиви розвиваються у 70 % пацієнтів, які одержують монотерапію ГК [11].

Слід зазначити, що рандомізованих клінічних досліджень, які обґрунтовують цей підхід, немає, але ГК залишаються основою терапії хвороби Такаясу [6].

Враховуючи хронічну рецидивну природу захворювання і необхідність запобігання небажаним явищам, пов'язаним із ГК, пацієнтам часто призначають неглюкокортикоїдний імунодепресант у спробі забезпечити як «стероїдзберезний» ефект, так і триваліший контроль захворювання.

Україн недостатньо даних плацебоконтрольованих досліджень про ефективність традиційних препаратів, що модифікують перебіг захворювання. Нині ми маємо можливість спиратися тільки на результати обсерваційних досліджень або не-плацебоконтрольованих досліджень. Також усі проведені дослідження мали дуже невелику кількість залучених пацієнтів. Слід зазначити, що при аналізі досліджень, у яких на тлі ГК призначалася імуносупресивна терапія, шанси досягти ремісії були невеликі – 0,57 (95 % довірчий інтервал (ДІ) 0,400–0,740;  $I^2 = 81$  %). При цьому зберігався достатній ризик розвитку рецидиву – 0,539 (95 % ДІ 0,388–0,684;  $I^2 = 66$  %). У разі використання імунобіологічної терапії шанс стабілізації стану був вищий – 0,64 (95 % ДІ 0,560–0,715;  $I^2 = 23$  %), і, відповідно, ризик рецидиву захворювання був істотно меншим – 0,310 (95 % ДІ 0,222–0,413;  $I^2 = 41$  %) [3]. Водночас експерти EULAR зауважують, що даних, які б демонстрували переваги біологічної терапії над небіологічними препаратами, котрі модифікують перебіг захворювання, немає [6]. Далі представлені наявні в літературі дані про застосування деяких небіологічних і біологічних препаратів, які модифікують перебіг захворювання.

Усі наявні відомості про ефективність метотрексату, мофетилу мікофенолату, циклофосфаміду, лефлуноміду й азатиоприну отримано з відкритих проспективних або ретроспективних досліджень, проведених з обмеженою кількістю учасників.

В одному відкритому дослідженні прийом метотрексату (середня доза в дослідженні 17,5 мг) 1 раз на тиждень у комбінації з ГК викликав ремісію у 81 % пацієнтів [7]. Ефективність прийому метотрексату один раз на тиждень була оцінена впродовж 2,8 року у 18 пацієнтів. Продемонстровано істотне клінічне поліпшення й уповільнення ураження судин за даними ангіографії у 13 пацієнтів, при цьому більш ніж у половини вдалося знизити дозу ГК. Проте, зрештою, в більшості пацієнтів відзначено рецидив захворювання [7]. S. de Franciscis та співавтори при аналізі клінічних випадків демонструють ефективність терапії метотрексатом у комбінації з ГК лише у 50 % пацієнтів [4]. Ефективність азатиоприну було показано в 15 пацієнтів, які отримували препарат у дозі 2 мг/кг на добу, і це впродовж року привело до клініко-лабораторної ремісії. Але при цьому, при аналізі даних ангіографії не встановлено істотних змін з боку судинної стінки, хоча й нові ділянки ушкодження не виявлялися [16]. Застосування мофетилу мікофенолату було оцінене в трьох нечисленних дослідженнях за участю 3, 10 і 21 особи. Показано здатність препарату в дозі 2 г/добу знижувати маркери запалення, але ангіографічна оцінка була здійснена тільки в одному 23-місячному дослідженні, проведеному в Китаї, за допомогою доплерографії. Комбінацію ГК і мофетилу мікофенолату в дозі 1,5–2 г/добу розцінили як ефективну тільки у 12 (40 %) пацієнтів. У разі неефективності до терапії додавали азатиоприн або метотрексат. Лікування розцінене як ефективне у 30,0 % (9/30) осіб, що отримували на додаток метотрексат, і у 10,0 % (3/30) хворих, які отримували азатиоприн. За даними доплерографічного дослідження встановлено стабілізацію стану судинної стінки. У цілому у 80 % терапію розцінили як ефективну, включаючи стабілізацію стану судинної стінки [8].

Найчисельніше дослідження було проведене в Індії. R. Goel та співавтори представили результати тривалого спостереження за 251 пацієнтом. Усі пацієнти отримували на старті високі дози ГК. Через 12 міс повної ремісії було досягнуто у 173 (68,9 %) пацієнтів, часткового поліпшення – у 42 (16,7 %), відсутність ефекту від терапії відзначено у 36 (14 %) хворих. Через 37 міс погіршення стану зафіксовано у 56 пацієнтів. Перебіг захворювання без загострення реєстрували у 93 %, 73 %, 66 % і 52 % через 1, 3, 5 і 10 років спостереження. Автори зазначили, що велика частина пацієнтів отримувала мофетилу мікофенолат і частина пацієнтів отримувала тоцилізумаб. Відсутнє порівняння груп (мофетилу мікофенолат проти метотрексат проти тоцилізумаб) є грубим методологічним недоліком. Але в цілому дослідження показує можливість досягнення ремісії в більшій частині пацієнтів [5].

Інгібітори фактора некрозу пухлини  $\alpha$  і тоцилізумаб рекомендовані як препарати другої лінії терапії. Добру клініко-лабораторну відповідь спостерігали більше ніж у 80 % пацієнтів, що отримували терапію тоцилізумабом [10]. Одним із плацебоконтрольованих досліджень, що вивчали ефективність тоцилізумабу, є ТАКТ (Takayasu Arteritis Treated with Tocilizumab). У дослідженні взяли участь 36 пацієнтів, які були порівню розподілені на групи плацебо і тоцилізумабу (підшкірні введення 162 мг на тиждень). Усі пацієнти отримували ГК у дозі, не меншій ніж 0,2 мг/кг на добу. Кінцевими точками були час до рецидиву захворювання і прогрес змін судин за даними візуалізації (комп'ютерна томографія або магнітно-резонансна томографія). Встановлено незначну перевагу тоцилізумабу стосовно ризику розвитку рецидиву. Автори не наводять в статті опис змін судинної стінки в ході терапії [10]. N. Abisror та співавтори, які представили ретроспективний аналіз власних випадків терапії тоцилізумабом (8 мг на кг маси тіла внутрішньовенно, кожні 4 тижні) і даних літератури, показали позитивний клінічний і лабораторний ефект застосування препарату, а також позитивні зміни в судинній стінці при візуалізації [1]. Також добру клініко-лабораторну відповідь на терапію тоцилізумабом показано в дослідженні L. Pan та співавторів. У цій роботі встановлено також здатність препарату уповільнювати прогрес змін у коронарних артеріях [12]. У метааналізі A. Singh та співавторів, присвяченому ефективності тоцилізумабу в пацієнтів з хворобою Такаясу, продемонстровано, що в разі терапії тоцилізумабом частота перебігу захворювання без рецидиву становить 50,6 %, тоді як у групі плацебо цей показник дорівнює 22,8 %. Проте автори підкреслюють необхідність додаткових плацебоконтрольованих досліджень [15]. На закінчення аналізу даних літератури слід зазначити, що основою терапії цього захворювання є ГК, ініціювати терапію традиційними препаратами, які модифікують перебіг захворювання, необхідно відразу з початком терапії ГК, у пацієнтів, рефрактерних до цієї терапії, може бути використана імунобіологічна терапія.

Таким чином, ми поділилися рідкісним клінічним спостереженням артеріїту Такаясу та описали складнощі, з якими практичний лікар може зіткнутися під час діагностики й вибору терапії цього захворювання. У представленому нами випадку основою лікування були ГК, додавання метотрексату не привело до тривалої ремісії. Імунобіологічна терапія тоцилізумабом була асоційована з доброю клініко-лабораторною відповіддю, зменшенням стенозування судин, поліпшенням самопочуття пацієнтки.

*Конфлікту інтересів немає.*

*Участь авторів: концепція і проєкт роботи, формулювання висновків, написання статті – Г.І.; збір матеріалу, огляд літератури – Г.І., С.Т.*

## Література

1. Abisror N., Mekinian A., Lavigne C. et al.; Club Rhumatismes et Inflammation, and SNFMI. Tocilizumab in refractory Takayasu arteritis: a case series and updated literature review // *Autoimmun. Rev.*– 2013.– Vol. 12 (12).– P. 1143–1149. doi: 10.1016/j.autrev.2013.06.019.
2. Arend W.P., Michel B.A., Bloch D.A. et al. The American College of Rheumatology 1990 criteria for the classification of Takayasu arteritis // *Arthritis & Rheumatism.*– 1990.– Vol. 33 (8).– P. 1129–1134.
3. Barra L., Yang G., Pagnoux C. The Canadian Vasculitis Network. Non-glucocorticoid drugs for the treatment of Takayasu's arteritis: A systematic review and meta-analysis // *Autoimmun. Rev.*– 2018.– Vol. 17 (7).– P. 683–693. doi: 10.1016/j.autrev.2018.01.019.
4. De Franciscis S., Serra R., Luongo A. et al. The management of Takayasu's arteritis: personal experience // *Ann. Vasc. Surg.*– 2007.– Vol. 21 (6).– P. 754–760. doi: 10.1016/j.avsg.2007.03.021.
5. Goel R., Danda D., Joseph G. et al. Long-term outcome of 251 patients with Takayasu arteritis on combination immunosuppressant therapy: Single centre experience from a large tertiary care teaching hospital in Southern India // *Semin. Arthritis Rheum.*– 2018.– Vol. 47 (5).– P. 718–726. doi: 10.1016/j.semarthrit.2017.09.014.
6. Hellmich B., Agueda A., Monti S. et al. 2018 Update of the EULAR recommendations for the management of large vessel vasculitis // *Ann. Rheum. Dis.*– 2020.– Vol. 79 (1).– P. 19–30. doi: 10.1136/annrheumdis-2019-215672.
7. Hoffman G.S., Leavitt R.Y., Kerr G.S. et al. Treatment of glucocorticoid-resistant or relapsing Takayasu arteritis with methotrexate // *Arthritis Rheum.*– 1994.– Vol. 37 (4).– P. 578–582. doi: 10.1002/art.1780370420.
8. Li J., Yang Y., Zhao J. et al. The efficacy of Mycophenolate mofetil for the treatment of Chinese Takayasu's arteritis // *Sci Rep.*– 2016.– Vol. 6.– P. 38687. doi: 10.1038/srep38687.
9. Misra D.P., Wakhlu A., Agarwal V., Danda D. Recent advances in the management of Takayasu arteritis // *Int. J. Rheum. Dis.*– 2019.– Vol. 22 (Suppl. 1).– P. 60–68. doi: 10.1111/1756-185X.13285.
10. Nakaoka Y., Isobe M., Takei S. et al. Efficacy and safety of tocilizumab in patients with refractory Takayasu arteritis: results from a randomised, double-blind, placebo-controlled, phase 3 trial in Japan (the TAKT study) // *Ann. Rheum. Dis.*– 2018.– Vol. 77 (3).– P. 348–354. doi: 10.1136/annrheumdis-2017-211878.
11. Ohigashi H., Haraguchi G., Konishi M. et al. Improved prognosis of Takayasu arteritis over the past decade-comprehensive analysis of 106 patients // *Circ. J.*– 2012.– Vol. 76 (4).– P. 1004–1011. doi: 10.1253/circj.cj-11-1108.
12. Pan L., Du J., Liu J. et al. Tocilizumab treatment effectively improves coronary artery involvement in patients with Takayasu arteritis // *Clin. Rheumatol.*– 2020.– Vol. 39.– P. 2369–2378. doi: 10.1007/s10067-020-05005-7.
13. Shelhamer J.H., Volkman D.J., Parillo J.E. et al. Takayasu's arteritis and its therapy // *Ann. Intern. Med.*– 1985.– Vol. 103 (1).– P. 121–126. doi: 10.7326/0003-4819-103-1-121.
14. Silvestri V. The «Eternal Recurrence» of Arteritis. Suggesting Autoimmunity Underlining Friedrich Nietzsche's Challenging Clinical Case // *Ann. Vasc. Surg.*– 2018.– Vol. 51.– P. 314–319. doi: 10.1016/j.avsg.2018.03.020.
15. Singh A., Danda D., Hussain S. et al. Efficacy and safety of tocilizumab in treatment of Takayasu arteritis: A systematic review of randomized controlled trials // *Mod. Rheumatol.*– 2020.– Feb 13.– P. 1–8. doi: 10.1080/14397595.2020.1724671.
16. Valsakumar A.K., Valappil U.C., Jorapur V. et al. Role of immunosuppressive therapy on clinical, immunological, and angiographic outcome in active Takayasu's arteritis // *J. Rheumatol.*– 2003.– Vol. 30 (8).– P. 1793–1798.

## Неспецифический аортоартериит (болезнь Такаюсу)

А.С. Ісаєва<sup>1</sup>, С.А. Трипілка<sup>2</sup>

<sup>1</sup> ГУ «Национальний інститут терапії імені Л.Т. Малої НАМН України», Харків

<sup>2</sup> Коммунальное некоммерческое предприятие Харьковского областного совета «Областная клиническая больница», Харків

На клінічному прикладі перебігу захворювання Такаюсу (неспецифічного аортоартеріїту) у молодій жінці розглянуті особливості клінічної симптоматики та складності діагностики захворювання. Особливу увагу приділено візуалізації ураження судин та оцінці динаміки змін у судинах за прогресування захворювання. Детально наведено зміни лабораторних показників в порівнянні з застосованою терапією. Проведено аналіз даних літератури щодо ефективності медикаментозної терапії захворювання. Підкреслено, що в літературі представлено дуже обмежене число плацебоконтрольованих досліджень. Практикуючий лікар має можливість опиратися в своїх рішеннях тільки на результати спостережливих досліджень. Також всі представлені в літературі дослідження включали дуже невелике число пацієнтів. Приведено послідовність призначення терапії, першим ланкою якої є глюкокортикоїди. Зазначено, що досягнення ремісії при ізолюваній терапії глюкокортикоїдами спостерігається у 50 % пацієнтів. Згідно з оновленими рекомендаціями EULAR, після підтвердження захворювання терапія повинна бути ініційована

немедленно, рекомендуемая стартовая доза преднизолона (или эквивалента) – 40–60 мг. После достижения контроля над заболеванием рекомендуется постепенное снижение дозы до целевой 15–20 мг/сут в течение 2–3 месяцев, через 1 год – до 10 мг/сут. Следующим этапом назначают неглюкокортикоидный иммунодепрессант с целью обеспечить как «стероидсохраняющий» эффект, так и длительный контроль заболевания. Все имеющиеся сведения об эффективности метотрексата, мофетила, микофенолата, циклофосфамида, лефлуномида и азатиоприна получены из открытых проспективных или ретроспективных исследований, проведенных с ограниченным числом участников. Ингибиторы фактора некроза опухоли  $\alpha$  и тоцилизумаб рекомендованы как препараты терапии второй линии. Удовлетворительный клинико-лабораторный ответ наблюдался более чем у 80 % пациентов, получавших терапию тоцилизумабом. В данном клиническом случае использован тоцилизумаб и подробно описаны эффекты препарата при лечении в течение 8 месяцев. Иммунобиологическая терапия тоцилизумабом была ассоциирована с хорошим клинико-лабораторным ответом, уменьшением стенозирования сосудов, улучшением самочувствия пациентки.

**Ключевые слова:** неспецифический аортоартериит, болезнь Такаясу, глюкокортикоиды, тоцилизумаб.

### **Nonspecific aortoarteritis (Takayasu's disease)**

**G.S. Isayeva<sup>1</sup>, S.A. Trypilka<sup>2</sup>**

<sup>1</sup> L.T. Malaya Therapy National Institute of the NAMS of Ukraine, Kharkiv, Ukraine

<sup>2</sup> Kharkiv Regional Clinical Hospital, Kharkiv, Ukraine

The article presents a clinical case of Takayasu's disease (nonspecific aortoarteritis). On the example of the course of the disease in a young woman, the features of clinical symptoms and diagnostic difficulties are analyzed. Particular attention is paid to the visualization of vascular lesions and the assessment of the dynamics of changes in the vessels as the disease progresses. Changes in laboratory parameters are presented in details according with ongoing therapy. The analysis of literature data of the effectiveness of drug therapy for the disease was carried out. It is emphasized that there is a very limited number of quality placebo-controlled studies in the literature. The practicing physician can only rely on the results of observational studies in his decision's making process. Also, all studies presented in the literature included a very small number of patients. The algorithm of therapy prescription is given, the first line of which is glucocorticoids. Although there are very few literature data, it is noted that the achievement of remission with isolated glucocorticoid therapy is observed in 50 % of patients. According to the updated EULAR recommendations, after disease verification, therapy should be initiated immediately, the recommended starting dose is 40–60 mg of prednisolone (or equivalent). After achieving control of the disease, it is recommended to gradually reduce the dose to the target 15–20 mg/day for 2 to 3 months after 1 year to 10 mg/day. The next step is to prescribe a non-glucocorticoid immunosuppressant in order to provide both a «steroid sparing» effect and long-term control under the disease. All available information on the efficacy of methotrexate, mycophenolate mofetil, cyclophosphophomide, leflunamide, and azathioprine comes from open-label prospective or retrospective studies with a limited number of participants. Tumor necrosis factor inhibitors and tocilizumab are recommended as second-line drugs. A satisfactory clinical and laboratory response was observed in more than 80 % of patients receiving tocilizumab therapy. In this clinical case, tocilizumab was used and the effects of the drug during treatment for 8 months are described in detail. Immunobiological therapy with tocilizumab was associated with a good clinical and laboratory response, a decrease in vascular stenosis, and an improvement in the patient's well-being.

**Key words:** nonspecific aortoarteritis, Takayasu's disease, glucocorticoids, tocilizumab.