

УДК 616.831:617.51:616—001.45+616.8—089

## Клинико-баллистические особенности некоторых оружейных ранений головы мирного времени

Семкин К.В.

Крымский Государственный Медицинский Университет им. С.И. Георгиевского,  
г. Симферополь, Украина

**В статье рассмотрена проблема современных оружейных ранений головы мирного времени. Проведен клинико-баллистический анализ основных видов снарядов, вызывающих ранения, наиболее часто встречающиеся при этих травмах. Поданы виды повреждений мягких тканей, костей черепа и головного мозга.**

*Єїр ÷ââî â ñëî ââ: ранения головы, мирное время, оружейная травма.*

**Введение.** Оружейная травма головы мирного времени в последнее десятилетие перестала быть редкой патологией. Использование оружия с различными физическими свойствами (порох, сжатый воздух, газы, сила упругости), а так же разнообразных по конструкции поражающих элементов (свинцовые отливки различной формы и массы, шариковые снаряды, газовые заряды, гвозди, стрелы и т.д.) привело к огромному разнообразию как внешнего вида, так и внутреннего строения раневых каналов [1, 5, 10, 12, 13]. Эти ранения имеют целый ряд клинико-морфологических особенностей, отличающих их от огнестрельных ранений, полученных при боевых действиях. Работ, посвященных изучению этой проблемы, основанных на большом количестве фактического материала, не достаточно [7—9, 14, 15, 18, 20, 23].

**Материалы и методы.** Наши исследования основаны на анализе 167 наблюдений над больными с оружейно-взрывными ранениями головы, полученными в мирное время. Клиническая диагностика основывалась на данных анамнеза, соматического и неврологического обследования больных, результатах офтальмологического и отоневрологического заключений, лабораторных методов. Использовали дополнительные методы диагностики: эхоэнцефалографию, рентгенографию, компьютерную и магнитно-резонансную томографию головного мозга. При летальных случаях использовали данные судебно-медицинских вскрытий и гистологических исследований.

**Результаты.** При всем разнообразии ранящих снарядов с практической точки зрения их поражающее действие как во время боевых действий, так и в мирное время зависит от нижепе-

речисленных факторов: дистанции выстрела, баллистических характеристик ранящего снаряда, кинетической энергии ранящего снаряда в момент его соприкосновения с черепом, угла приложения действия ранящего снаряда к поверхности черепа, анатомо-топографического строения черепа в месте ранения [9, 11].

Сочетание перечисленных факторов и определяет в каждом конкретном случае тот или иной характер повреждения, структуру оружейной раны и развитие патологических процессов в дальнейшем. С этих позиций мы и проанализировали имеющиеся данные.

Для нанесения повреждения не из табельного оружия в мирное время в качестве ранящего снаряда очень часто используют дробь различного диаметра (номера). В отличие от сигарообразной формы табельной пули дробь имеет шаровидное строение, а значит, не может произойти образование угла между осью полета (траектории) и осью ранящего снаряда, так называемого угла нутации. Соответственно никогда не наблюдается эффект «опрокидывания» и «кувыркания» дробины, что характерно для современной табельной малокалиберной пули (рис. 1, 2) [22, 27]. Именно поворот оси пули относительно оси полета при попадании в ткани вызывает значительное увеличение отдаваемой кинетической энергии [4, 21, 24].

Кроме того, дробь заводского изготовления является цельнолитой (сталь) и крайне редко деформируется и распадается на составные фрагменты, в то время как табельная пуля является сложносоставной (рис. 3) [17]. При опрокидывании боевой пули, имеющей относительно тонкую томпаковую оболочку (сплав меди и цин-

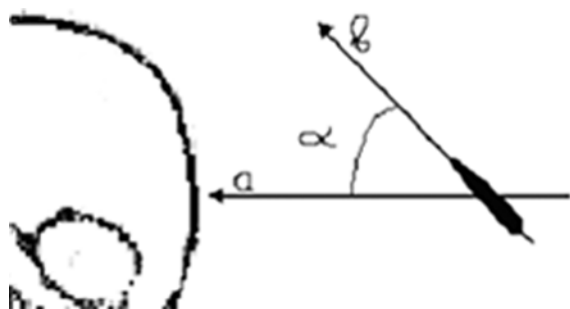


Рис.1.  $\hat{a}$  — ось полета ранящего снаряда (траектория);  $\hat{a}$  — продольная ось современной табельной пули

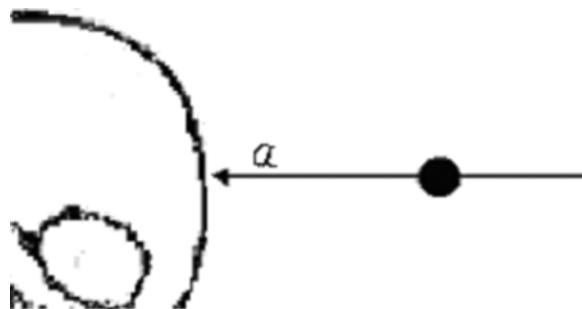


Рис.2.  $\hat{a}$  — ось дробины и ось полета (траектории) всегда совпадают

ка), сила сопротивления среды и нагрузка на пулю резко возрастают, что вызывает ее деформацию. Крайняя степень деформации — фрагментация. Разрушение пули подобно «взрыву», что приводит к образованию многочисленных мелких и крупных фрагментов (составные элементы сердечника, оболочки и т.д.), формирующих себе дополнительные раневые каналы [2—4, 16, 25, 28, 30]. Ранения из табельного оружия мы наблюдали у 54 пациентов.

У 35 больных с ранениями из пневматического оружия в качестве ранящего снаряда был использован металлический шарик или пневматическая пуля, которая имела вид усеченного конуса, часто пустотелого. Масса такого снаряда в среднем около 1,3 г, что в 2,5—6 раз меньше массы табельной пули (3,56—7,9 г). Начальная скорость 300—400 м/с, что в 2—3 раза меньше, чем у боевого ранящего снаряда (715—1100 м/с). Соответственно формуле ( $E=mv^2/2$ ) и кинетическая энергия пневматического ранящего снаряда значительно меньше [2, 7]. Ранения из пневматического оружия были, как правило, одиночные (33 наблюдения), встречались и множественные (2 наблюдения), если выстрел был произведен серией. Входное отверстие точечное до 5 мм в диаметре, без признаков пороха и ожога. Иногда наблюдали освинцевание краев раны.

Меньшая кинетическая энергия и шаровидная форма приводят к тому, что сквозные ранения из различных видов пневматического оружия не встречаются. Подавляющее большинство (74,3%) таких ранений были касательными и лишь 20% — слепыми. По этой же причине чаще, чем при ранении табельной пулей, наблюдали ricochetирование от сферической поверхности черепа, что необходимо учитывать при хирургической обработке раны. Переломы костей черепа были у 25,7% больных, у 55,6% из них они были дырчатыми.

Отсюда меньшая, чем при ранениях из табельного оружия, тяжесть поражения головного мозга по ходу раневого канала и на удалении от него. Тем не менее, как при проникающих, так и при непроникающих ранениях возможно образование контузионных очагов головного мозга и внутричерепных гематом. Летальность при таком виде ранения составила 14,3%.

При ранении из пневматического строительного устройства дюбель (2 наблюдения), как и пуля из табельного оружия, легко теряет осевую ориентацию. При соприкосновении с черепом под углом образуются большие рвано-ушибленные раны мягких тканей со значительным загрязнением инородными телами (волосы, частицы головного убора). Имели место многооскольчатые переломы, часто с радиарными трещинами, расходящимися от входного отверстия. В мозговом веществе по ходу раневого канала развиваются отек и массивные кровоизлияния. Контузионные очаги и гематомы не редко локализуются не в проекции раны, а в зоне противоудара [6, 8].

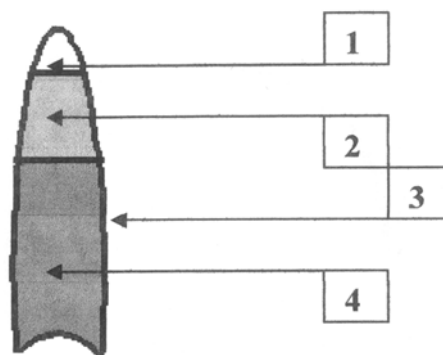


Рис.3. Схематичный продольный распил пули 5,45 мм (Украина): 1 — частично полый носик, позволяющий придать пуле оптимальную аэродинамическую форму; 2 — свинец; 3 — стальная оболочка, плакированная томпаком; 4 — сталь

Если выстрел из пневматического строительного пистолета был произведен с близкого расстояния (до 7 м), то ранящий снаряд (дюбель) может идти почти перпендикулярно костям черепа. Края раны ровные, без следов ожога, пороха и освинцевания. Диаметр раны, как правило, почти соответствует диаметру ранящего снаряда. Ранения всегда проникающие. Характерно обширное повреждение ткани мозга с образованием большой (по сравнению с другими проникающими ранениями из пневматического оружия) зоны некроза и кровоизлияний. В области раневого канала среди некротизированных масс часто обнаруживаются волосы и инородные тела. Могут быть ранения магистральных сосудов. В зоне противоудара также возникают очаги некроза с разрывом ткани мозга и формированием гематом. Нарушения кровообращения в результате повышения проницаемости сосудистой стенки, интрацеллюлярный и перичеллюлярный отек нейронов наблюдали в участках мозговой ткани, находившейся на значительной дистанции от раневого канала.

В охотничьих ружьях пороховой заряд слабее, чем в табельном оружии. Соответственно и начальная скорость дробового заряда 350—400 м/с, что в 2—3 раза меньше, чем у боевой пули (715—1100 м/с). Несмотря на то что масса отдельной дробины меньше, чем масса табельной пули, тем не менее, общая масса дробового заряда наоборот больше. Поэтому его суммарная кинетическая энергия выражается формулой:

$$E = \frac{mv^2}{2} n$$

где  $m$  — масса одной дробины,  $v$  — средняя начальная скорость дробового заряда, а  $n$  — количество дробинок в заряде (зависит от калибра ружья).

Таким образом, в соответствии с приведенной формулой ранения из охотничьего оружия должны быть значительно тяжелее, чем ранения из пневматического оружия, и приближаться к ранениям, полученным из табельного оружия. Ранения головы из охотничьих ружей наблюдали у 24 больных. По нашим данным, летальность при этом виде ранений самая большая, за исключением летальности при ранениях из табельного оружия — 37,5%. У 8,3% наблюдаемых были сквозные ранения черепа (все при выстрелах с малого расстояния).

При выстрелах с малого расстояния (до 7 м)

дробовой заряд летит компактно. Его можно рассматривать как единый ранящий снаряд, который при соприкосновении с черепом распадается на множество мелкофрагментированных составных шаровидных элементов и производит эффект «разрывной пули».

Входное отверстие больших размеров, до 3—4 см, имеет неровные, рваные края со следами ожога и пороха, включениями инородных тел в виде частей заряда (дробь, пыжи), волос, обрывков головного убора и костных отломков. Наиболее часто встречали оскольчатые переломы черепа, которые сопровождались растрескиванием черепа на расстоянии от входного отверстия. Как правило, имелся «основной» раневой канал, содержащий инородные тела, откуда выделялся мозговой детрит и кровь. Подавляющее большинство (71,4%) таких ранений были слепыми.

Часть дробинок рикошетирует от свода черепа, а часть образовывала самостоятельные раневые каналы, имевшие различную протяженность и различный диаметр. Непосредственно прилежавшие к раневому каналу ткани некротизировались. В некротических мозговых массах обнаруживали отдельные элементы глии, сохранявшие свою структуру. В области раневого канала определяли мозговой детрит, массивные множественные гематомы и более мелкие кровоизлияния; обнаруживали дробь, пыжи, обломки костей черепа, части головного убора и волосы. Кровь заполняла раневой канал и разрывы мозгового вещества вблизи зоны повреждения. В сосудах мозга, особенно в артериолах, отмечали паретическое расширение, обнаруживали стаз и склеивание эритроцитов. При исследовании находили выраженный периваскулярный отек и паравазальные кровоизлияния.

Чем с большей дистанции производится выстрел из охотничьего ружья, тем менее компактно летит заряд дроби. При выстрелах со среднего расстояния (7—20 м) значительно большая часть дробового заряда рикошетирует от костей черепа или остается в мягких тканях, рассеиваясь на значительной поверхности (41,7% наблюдений). Поэтому чаще встречаются сочетанные ранения. В ранах нет следов ожога, пороха и остатков пыжей. Кроме «основного» входного отверстия и раны с рваными, неровными краями определяли множественные точечные ранения по всему черепу. Вследствие уменьшения кинетической энергии каждой дробины и заряда в целом сквозных ранений не бывает, ранящие снаряды более склонны к рикошетированию от на-

ружной и внутренней поверхности костей черепа. Все ранения слепые. В большинстве случаев (70%) встречались раздробленные переломы костей черепа. Раневое повреждение было гораздо меньше по глубине и распространенности, чем таковое в предыдущей группе. Оно представляло собой несколько раневых каналов, имеющих часто между собой сообщение с относительно меньшей зоной контузии вокруг.

При выстрелах из охотничьего ружья с расстояния более 20 м дробовой заряд рассеивается по большой площади, так как траектория полета и количество кинетической энергии каждой дробины очень индивидуальны (сочетанные ранения). Поэтому у 85,7% наблюдаемых такие ранения были касательными. Интракраниально проникают, как правило, единичные дробины. Слепые ранения отмечали у 14,3% этих больных.

Ранения головы из самопалов наблюдали у 26 больных. По нашим данным, у 76,9% пациентов при стрельбе из самопалов в качестве ранящего снаряда использовали специальные отливки из свинца различной массы и формы. Подобные ранящие снаряды так же имеют ряд особенностей.

Во-первых, самодельные ранящие снаряды не центрированы. Поэтому они легко теряют первоначальную ориентировку в полете и в момент соприкосновения с черепом. Образуется угол между осью полета и осью самого ранящего снаряда, что приводит к эффекту «кувыркания» и «опрокидывания» последнего. Во-вторых, свинец — «мягкий» металл. Свинцовые отливки при соприкосновении с костями черепа легко деформируются и распадаются на более мелкие деструктивные элементы, каждый из которых имеет свой раневой ход, свою глубину проникновения и зону разрушения.

Несмотря на большое разнообразие самодельного огнестрельного оружия, подобные устройства все же имеют определенные конструктивные особенности общие для большинства из них.

Во-первых, в качестве ствола обычно используют короткую гладкостенную трубку, казенную часть которой либо «расплющивают» и «загибают», либо запаивают, либо заливают тем же свинцом. Иногда ее укрепляют винтом, который вкручивают перпендикулярно к оси самопала. Подобная «конструкция» приводит к тому, что самопалы довольно часто «стреляют» через казенную часть в самого стрелка или взрываются в его руках. Во-вторых, отсутствие нарезки в

стволе приводит к отсутствию вращения ранящего снаряда в полете вокруг своей оси. Что, с одной стороны, уменьшает дальность стрельбы, а с другой — устойчивость свинцовых отливок в полете и в момент контакта с черепом. В-третьих, часто используется самодельный порох различного состава, поэтому возможны химические ожоги как мягких тканей, так и мозговой ткани. Энергия такого заряда слабее, чем у боевого или охотничьего пороха. Соответственно, скорость ранящего снаряда, а значит, и его кинетическая энергия будут меньшими, чем в табельном или охотничьем оружии. Однако ранения из такого оружия наносятся, как правило, либо с близкого расстояния (до 7 м), либо «в упор», когда скорость ранящего снаряда максимальная для данного вида оружия.

Вышеизложенные факторы повышают процент отдачи кинетической энергии тканям организма, а значит и степень тяжести ранения. По нашим данным, при этом виде оружейных ранений погибал почти каждый третий пострадавший (30,8%).

Оружейные раны из самопалов рваные, с неровными краями, загрязнены частицами заряда и головного убора, волосами. Имеются следы термического ожога, пороха и освинцевания, иногда следы химического ожога. Больше половины ранений из самопалов являются проникающими (57,7%) и слепыми (53,8%). При использовании в самопалах табельных зарядов возможны сквозные ранения (11,5% наблюдений). Переломы костей черепа встречали у 76,9% больных, у 50% из них они были дырчатыми.

Применение газового оружия (пистолеты, револьверы) рассчитано на то, что, рассеиваясь в пространстве, заряд производит в зависимости от своего состава (ирританта) соответствующий эффект: слезоточивый, чихательный, нервно-паралитический или по принципу антидог [19]. Поэтому при черепно-мозговых ранениях, нанесенных из газового оружия, огромное значение приобретают два фактора: дистанция выстрела и угол приложения действия газового заряда к поверхности черепа (рис.4). Ранения из газового оружия отмечали у 8 пациентов.

Наиболее тяжелые ранения образуются при суицидальных попытках, когда выстрел производят либо в рот, либо «в упор», то есть при непосредственном соприкосновении дульного среза с мягкими тканями головы. В таких случаях возникают обширные повреждения мягких тканей черепа, в проекции которых ткань головного моз-

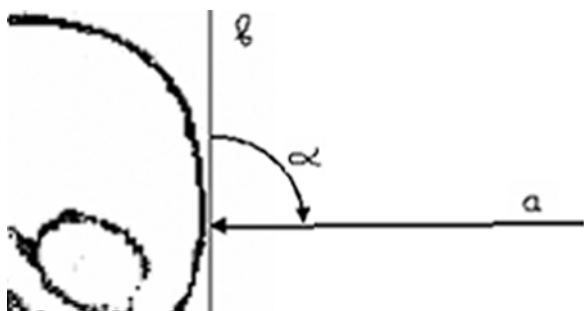


Рис.4. *a* — основная направляющая действия выстрела газового заряда; *â* — касательная к точке ранения черепа

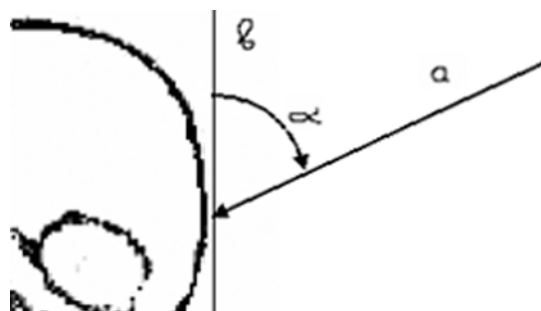


Рис.5. *a* — основная направляющая действия выстрела газового заряда; *â* — касательная к точке ранения черепа

га подвергается контузии. По нашим данным, 75% таких ранений были проникающими. В таких случаях возможно развитие токсического энцефалита [14]. Ранение комбинированное: механическое действие ударной волны газового заряда, ожог от выстрела, токсическое действие порохового взрыва и самого заряда газа [8, 14, 19]. Рана разможенная, с неровными краями со следами термического и химического ожога, порохового заряда, частицами газового патрона и инородных тел (волосы, частицы головного убора).

Глубина и распространенность изменений при микроскопической картине зависит и от направления выстрела по отношению к поверхности черепа. Наиболее значительные изменения в виде некроза, геморрагического пропитывания ткани мозга и образования внутримозговых и подбололочечных гематом наблюдали при перпендикулярном приложении основной направляющей действия газов к поверхности черепа. Ранения слепые и рикошетирующие сопровождаются различными переломами костей черепа.

При выстрелах «в упор» и с расстояния до 0,5 м чем меньше угол между касательной в точке ранения и основной направляющей действия выстрела из газового пистолета, тем легче степень тяжести ранения головного мозга и обширнее поражение мягких тканей головы (рис.5). В тех ситуациях, когда основная направляющая действия газов проходила по касательной к поверхности черепа, изменения в мозговой ткани были незначительными, ограничивались обычно атрофическими процессами, перичеллюлярным отеком и массивными петехиальными кровоизлияниями или отсутствовали вообще.

При выстрелах из газового пистолета с расстояния более 0,5 м мы наблюдали лишь ранения мягких тканей, часто обширные, со следами ожогов, порохового заряда и инородных тел. Под

действием газовой струи возможно своеобразное «отсепарирование» (отслойка) мягких тканей от костей черепа. Переломов костей черепа не бывает. Больные поступали, как правило, в ясном сознании.

Иногда приходится сталкиваться с ранениями из газового пистолета, переделанного для стрельбы под дробовой патрон. Ранящим снарядом в таком случае обычно является небольшое количество мелкой дроби — «бекасинник». Мощность порохового заряда тоже значительно меньше, чем таковая охотничьего ружья. Тем не менее, сохраняется характерная выраженная зависимость поражающих возможностей газового оружия от дистанции выстрела и угла приложения действия ранящего снаряда к поверхности черепа. Это связано со сверловкой ствола по типу «цилиндр», что приводит к большому рассеиванию заряда на расстоянии более 0,5 м. Поэтому выстрелы так же обычно производят практически «в упор». Такая рана обычно округлой формы со следами ожога и освинцеванием, вкраплением порошинок и других инородных тел, часть из которых может проникать интракраниально. При выстреле более чем 0,5 м рана обширная, не проникающая, с разможением мягких тканей и множественными раневыми ходами.

**Выводы.** Вид ранящего снаряда и его баллистические характеристики во многом определяют морфологическую картину и характер, а так же тяжесть клинического течения оружейно-взрывных ранений черепа и головного мозга мирного времени. Учет некоторых морфолого-баллистических закономерностей, характерных для конкретных видов ранений, позволяет своевременно и правильно проводить лечебно-диагностические мероприятия, снижает количество летальных исходов и послеоперационных осложнений.

## Список литературы

1. Андреев И.А., Верховский А.И., Лукина Н.Ю. Необычный случай сквозного проникающего черепно-мозгового ранения // 3-й съезд нейрохирургов РФ: Тез. докл. — СПб., 2002. — С.4.
2. Брюсов П.Г., Хрупкин В.И. Современная огнестрельная травма // Воен.-мед. журн. — 1996. — №2. — С.23—27.
3. Возможности современной нейрохирургии при лечении боевых повреждений / Гайдар Б.В., Парфенов В.Е., Дикарев Ю.В. и др. // 3-й съезд нейрохирургов РФ: Тез. докл. — СПб., 2002. — С.15—16.
4. Гайдар Б.В., Шулев Ю.А. Боевые повреждения черепа и головного мозга // Клиническое руководство по черепно-мозговой травме. — М., 2000. — Т.2. — С.451—474.
5. Жарикова Е.В., Крылов В.В., Лебедев В.В. Результаты хирургического лечения пострадавших с оружейными ранениями черепа и мозга // 3-й съезд нейрохирургов РФ: Тез. докл. — СПб., 2002. — С.24.
6. Жарикова Е.В., Крылов В.В., Лебедев В.В. Диагностика оружейных черепно-мозговых ранений мирного времени // 3-й съезд нейрохирургов РФ: Тез. докл. — СПб., 2002. — С.24.
7. Закржевский Д.В. Лечение огнестрельных ранений черепа и головного мозга мирного времени // 3-й съезд нейрохирургов РФ: Тез. докл. — СПб., 2002. — С.25.
8. Лебедев В.В., Крылов В.В. Оружейные черепно-мозговые ранения мирного времени: Руководство для врачей. — М.: Медицина, 2001. — 328 с.
9. Лебедев В.В., Крылов В.В., Дьяков А.А. Медико-баллистическая характеристика огнестрельных ранений мирного времени // Нейрохирургия. — 1998. — №1. — С.5—11.
10. Могила В.В., Семкин К.В. Особенности огнестрельных ранений головы мирного времени // 3-й съезд нейрохирургов РФ: Тез. докл. — СПб., 2002. — С.50.
11. Некоторые вопросы организации медицинского обеспечения пострадавших при криминальных взрывах / Лукьянчук Э.М., Стажадзе Л.Л., Адамов В.Р., Крутиков В.А. // Воен.-мед. журн. — 1999. — №10. — С.16—22.
12. Овчинников С.Б., Хайкин И.Б. Опыт лечения пострадавших при огнестрельных ранениях черепа и мозга в мирное время // 1-й съезд нейрохирургов РФ: Тез. докл. — Екатеринбург, 1995. — С.89—90.
13. Патология лечения у больного со слепым огнестрельным пулевым проникающим диаметральным ранением черепа и головного мозга / Белимготов Б.Х., Халилов А.З., Атаева А.Ж. и др. // 3-й съезд нейрохирургов РФ: Тез. докл. — СПб., 2002. — С.9—10.
14. Педаченко Г.И., Педаченко Г.А., Сыч Е.Г. Особенности повреждения черепа и головного мозга при выстрелах из газового оружия // 1-й съезд нейрохирургов РФ: Тез. докл. — Екатеринбург, 1995. — С.92.
15. Полищук Н.Е., Старча В.И. Огнестрельные ранения головы. — К., 1996.
16. Причины смерти раненых при ведении боевых действий в населенных пунктах / Величко М.А., Шипилов В.М., Юдин В.И., Красиков Е.К. // Воен.-мед. журн. — 1999. — №2. — С.39—45.
17. Ранения современным стрелковым оружием и международное гуманитарное право / Дыскин Е.А., Озерецковский Л.Б., Попов В.Л., Тюрин М.В. // Воен.-мед. журн. — 1992. — №1. — С.5—9.
18. Результаты лечения и хирургическая тактика при оружейных черепно-мозговых ранениях (ОЧМР) / Иоффе Ю.С., Крылов В.В., Лебедев В.В. и др. // Материалы 2-го съезда нейрохирургов РФ (Н. Новгород), 16—19 июня 1998 г. — СПб., 1998.
19. Томилин В.В., Бабаханян Р.В., Муковский Л.А. Газовое оружие — новая проблема судебной токсикологии // Суд. мед. эксперт. — 1995. — №1. — С.8—10.
20. Травмы головы в структуре огнестрельных ранений мирного времени / Солопаев А.А., Гербер Ю.М., Витер В.И. и др. // 1-й съезд нейрохирургов РФ: Тез. докл. — Екатеринбург, 1995. — С.105—106.
21. Тюрин А.В. Огнестрельные повреждения органов и тканей за пределами раневого канала // Воен.-мед. журн. — 1983. — №2. — С.55—56.
22. Чуб С.Г., Бельченко В.А., Зуев В.К. Основные принципы лечения огнестрельных повреждений костей черепа // 3-й съезд нейрохирургов РФ: Тез. докл. — СПб., 2002. — С.71.
23. Шагинян Г.Г. Диагностика и комплексное лечение осложнений и последствий огнестрельных черепно-мозговых ранений мирного времени: Автореф. дис. ... д-ра мед. наук. — М., 2000. — 50 с.
24. Шапошников Ю.Г. Огнестрельная рана (патогенез) // Вестн. травматол. ортопед. — 1995. — №1—2. — С.58—66.
25. Aarabi B., Taghipour M., Alibaii E., Kamgarpour A. Central nervous system infections after military missile head wounds // Neurosurgery. — 1998. — V.42. — P.500—509.
26. Kennedy F., Gonzales P., Dang C. et al. The Glasgow Coma Scale and prognosis in gunshot

- wounds to the brain // *J. Trauma.* — 1993. — V.35, №1. — P.75—77.
27. *Medina M., Melcarne A., Ettore F. et al.* Clinical and neuroradiological correlations in patients with a wandering retained air gun pellet in the brain // *Surg. Neurol.* — 1992 — V.38, №6. — P.441—446.
28. *Sauaia A., Moore F.A., Moore E.E. et al.* Epidemiology of trauma deaths: a reassessment // *J. Trauma.* — 1995. — V.38, №2. — P.185—193.
29. *Seiden A.M.* Sinusitis in the critical care patient // *New Horiz. Sci. and Pract. Acute Med.* — 1993. — V.1. — P.214—230.
30. *Sellier K.* Effectiveness of Small Calibre Ammunition // *Acta Chir. scand.* — 1979. — Suppl.489. — P.13—27.
31. *Zornow M.H., Prough D.S.* Fluid management in patients with traumatic brain injury // *New Horiz. Sci. and Pract. Acute Med.* — 1995. — V.3. — P.488—498.

### **Клініко-балістичні особливості збройових поранень голови мирного часу**

*Сьомкін К.В.*

У статті розглянуто проблему сучасних збройових поранень голови мирного часу. Проведено клініко-балістичний аналіз основних видів снарядів, що спричиняють поранення, які найчастіше зустрічаються за цієї травми. Подано види ушкоджень м'яких тканин, кісток черепа та головного мозку.

### **Clinical ballistic peculiarities of some gunshot head wounds in the peacetime**

*Syomkin K.V.*

Last twelve-year period the problem of gunshot wounds to the head in the peace time became highly actual. 167 patients with such injuries were treated. Such wounds can be from fowling-pieces, gas-guns, bows, air and homemade weapons. Projectile can be the shot, piece of lead, nail, bolt and other. Improvements in the understanding of the mechanisms of gunshot wounds to the head in the peace time and aggressive medical and surgical management of patients with these injuries may lead to improved outcomes.