

## СУЧАСНІ МЕТОДИ ДІАГНОСТИКИ ТА ЛІКУВАННЯ ХВОРИХ НА ВАРИКОЦЕЛЕ

*В.І. Десятерик, О.В. Бровко, І.Б. Білий*

*ДЗ «Дніпропетровська державна медична академія МОЗ України»*

**Вступ.** Варикозне розширення вен сім'яного канатика, яку називають варикоцеле або рено-тестикуляна флебогіпертензія, досить поширена проблема. За даними декількох авторів, варикоцеле зустрічається у 10–15% чоловічого населення віком від 14 до 25 років, варикоцеле вважають однією з найчастіших причин чоловічого безпліддя. Структура хворих на варикоцеле, відрізняється тим, що змінення функції фертильності чоловіків коливається від зниження до повного безпліддя [6, 7]. Хірургія варикоцеле нараховує вже майже сторіччя, але відсоток ускладнень та незадовільних результатів все ще має місце. У зв'язку з демографічною ситуацією на Україні, поступовим зменшенням її населення, зменшенням народжуваності, тема ефективного лікування захворювань, що призводять до безпліддя, є актуальною. Актуальність цієї теми має як науковий, так і суто практичний характер. Зменшення операційної травми при хірургічному лікуванні та терміну перебування хворого в стаціонарі в умовах реформування

галузі охорони здоров'я, це той напрямок, який заслуговує на увагу.

Характеристика хворих. Усі хворі (табл. 1) були розподілені на 2 групи, у кожній по 35 осіб. В основній групі виконувались оперативні втручання за Marmar та Goldstein у поєднанні зі склерозуванням сім'яної вени під ЄОП контролем із субінгвінального доступу, у контрольній групі – без склерозування.

Слід зазначити, що в нашому дослідженні питома вага пацієнтів від 20 до 25 років. Так, у основній групі – це 18 осіб, що складає 51,4%, та 20 осіб у контрольній групі, що складає 57,14%. Ступінь вираження варикоцеле «3» у основній групі 14 осіб, що складає 40%, у контрольній групі 11 хворих – 31,4%. Хворі зі ступенем «2» в основній та контрольній групах склали по 20 пацієнтів, тобто 57,14%. Зі ступенем «1» у основній групі 1 хворий – 2,85%, у контрольній – 3 пацієнти – 8,57%.

Кінцевими точками нашого дослідження було взято наявність рецидиву захворювання у

Таблиця 1

Розподіл хворих за ступенем варикоцеле та віком

Вік хворого та ступінь варикоцеле зі склерозуванням сім'яної вени	Вік хворого та ступінь варикоцеле без склерозування сім'яної вени
18 р. 2 ст; 18 р. 3 ст;	18 р. 3 ст; 18 р. 3 ст;
19 р. 2 ст;	19 р. 2 ст; 19 р. 2 ст;
20 р. 2 ст; 20 р. 2 ст; 20 р. 2 ст; 20 р. 2 ст; 20 р. 2 ст;	20 р. 2 ст; 20 р. 2 ст; 20 р. 1 ст; 20 р. 1 ст; 20 р. 1 ст;
21 р. 2 ст;	21 р. 2 ст; 21 р. 2 ст;
22 р. 2 ст; 22 р. 3 ст;	22 р. 3 ст; 22 р. 3 ст;
23 р. 2 ст; 23 р. 3 ст; 23 р. 3 ст; 23 р. 3 ст;	23 р. 3 ст; 23 р. 3 ст; 23 р. 2 ст; 23 р. 2 ст; 23 р. 2 ст;
24 р. 3 ст; 24 р. 3 ст; 24 р. 2 ст;	24 р. 3 ст;
25 р. 2 ст; 25 р. 2 ст; 25 р. 3 ст;	25 р. 3 ст; 25 р. 2 ст; 25 р. 2 ст; 25 р. 2 ст; 25 р. 1 ст;
26 р. 3 ст;	26 р. 3 ст; 26 р. 2 ст; 26 р. 2 ст;
27 р. 3 ст; 27 р. 2 ст;	27 р. 3 ст; 27 р. 2 ст;
28 р. 2 ст;	28 р. 2 ст;
29 р. 3 ст; 29 р. 3 ст; 29 р. 2 ст; 29 р. 2 ст;	
30 р. 1 ст;	
32 р. 2 ст;	33р. 2 ст;
35 р. 2 ст; 35 р. 2 ст;	34р. 2 ст; 34р. 2 ст; 34 р. 3 ст;
38 р. 2 ст; 38 р. 3 ст;	40р. 2 ст;

продовж 2 років, усунення скарг, перебіг після-операційного періоду, кількість післяопераційних ускладнень.

Розподіл хворих за клінічними проявами у табл. 2.

Як видно із табл. 2, більшість хворих скаржилися на збільшення калитки ліворуч, що спонукало їх звернутися до лікаря.

Усім хворим виконано комплексне обстеження, клінічні та біохімічні аналізи крові, подвійне дуплексне сканування до операції, через 6 міс. та через 12–24 місяці, проводилося анкетування хворих після операції. Строк перебування у стаціонарі в обох групах 2–3 доби. Огляд та пальпаторне дослідження органів калитки є дуже важливими первинними клінічними методами дослідження. Огляд проводили у теплому приміщенні, звертаючи увагу на форму калитки, асиметрію, візуалізацію поширених вен через шкіру калитки. Пальпацію яєчок та гроноподібного сплетіння виконували у положенні хворого в ортостазі та кліностазі, оцінювались їх розмір, консистенція, напруженість вен канатика. Також під час фізикального обстеження проводили пробу Вальсальве. Для визначення ступеня варикоцеле ми використовували класифікацію за М.А. Лопаткіним (1988) [3]:

– субклінічний ступінь не має клінічних проявів, не має порушень, які виявляють під час термометрії калитки та доплерографії;

– 1-й ступінь – поширені вени не видно оком та при пальпації, за виключенням того моменту, коли пацієнт не виконує пробу Валь-

сальве, тобто натужує живіт або виконує потужний видих з притиснутою щільно до рота долонею;

– 2-й ступінь – поширені вени розташовані в калитці, доступні при пальпації, але не видимі оком;

– 3-й ступінь – коли поширені вени калитки ліворуч бачимо оком та легко пальпуємо, маємо ознаки гіпотрофії яєчка.

Хворі зі субклінічним ступенем поширення вен сім'яного канатика не увійшли до наших груп, оскільки мають низький тиск у системі ниркова вена – сім'яна вена та практично не мають шансу на рецидив після оперативного втручання, якщо таке буде запропоновано.

За ступенем вираженості варикоцеле хворі розподілились наступним чином (табл. 3).

Як видно з табл. 2 та 3, більшість пацієнтів в основній групі та групі порівняння, складають хворі з другим та третім ступенями поширення вен сім'яного канатика. Відбір хворих таким чином зумовлено потребою моделювання наймовірніших умов ризику для рецидиву захворювання у післяопераційному періоді, високому венозному тиску у рено-тестикулярному комплексі, або розвитку обхідних шляхів розвантаження венозної гіпертензії лівої нирки. Так, після дуплексного сканування у хворих обох груп, визначали тип рено-тестикулярної гіпертензії за Coolsaet, та розмірливої ниркової вени. До основної та контрольної груп увійшли лише хворі з першим та третім типами. Другий тип нами не розглядався, оскільки технічних особливостей він не представляє.

Таблиця 2

Симптоми варикоцеле

Клінічні прояви варикоцеле	Кількість хворих	
	абсолютна	відносна, %
Дискомфорт та біль у ділянці калитки	15	21.43
Гіпотрофія яєчка	13	18.57
Збільшення калитки	34	48.58
Скарги відсутні	8	11.42
Всього	70	100

Таблиця 3

Ступінь варикоцеле за групами

Ступінь варикоцеле	Зі склерозуванням сім'яної вени		Без склерозування сім'яної вени		Всього	
	абс.	відносна.	абс.	відносна.	абс.	відносна.
1-й ступінь	1	2,86%	4	11,46%	5	7,14%
2-й ступінь	20	57,14%	20	57,14%	40	57,14%
3-й ступінь	14	40%	11	31,4%	25	35,72%
Всього	35	100	35	100	70	100

Дуплексне сканування. Дослідження проводили на ультразвукових сканерах Philips HDI 5000 (Німеччина, 2001 р.), Toshiba Aplio (Японія, 2008 р.), всі апарати преміум класу. При проведенні дослідження звертали увагу на ступінь компресії лівої ниркової вени у аорто-мезентеріальному куті, враховували показники швидкості руху крові по лівій нирковій вені, рівень здухвинного рефлюксу по венах калитки, та зміну діаметра вен калитки при проведенні компресійних проб.

Схематичне зображення гемодинамічних типів рено-тестикулярної флєбогіпертензії, дозволяє звернути увагу на основні патогенетичні моменти виникнення варикоцеле [4, 5].

Як бачимо на рис. 1 зображено аорто-мезентеріальну компресію лівої ниркової вени, та рух крові спрямовано до калитки з наступним розподілом через систему комунікант до басейну нижньої порожнистої вени.

Другий гемодинамічний тип, це ізольований здухвинний рефлюкс, який виникає при підвищенні венозного тиску у системі лівої здухвинної вени, що призводить до руйнування венозних клапанів у гирлах комунікант. Досить часто зустрічається при наявності у хворого сімейного типу варикозної хвороби нижніх кінцівок, при якому генетично детерміновано слабкість венозної стінки. До основної та контрольної груп увійшли лише хворі з першим та третім типами.

Як видно із схематичного зображення, третій тип поєднує у собі перший та другий. На

рис. 3. видно, що при третьому типі ми маємо рено-сперматичний та іліо-сперматичний рефлюкс разом.

Складність питання становить той фактор, що неможливо оцінювати ступінь компресії у аорто-мезентеріальному куті у кліностазі та ортостазі, оскільки у ортостазі ця ділянка прикрита поперечно-ободочною кишкою, та у кліностазі поперекове січення лівої ниркової вени представляє собою еліпс. Окрім цього, неможливо чітко відрізнити стінку ниркової вени у аорто-мезентеріальному пінцеті навіть на сканерах експертного класу. Це спонукало нас орієнтуватися на ступінь прискорення швидкості у цій ділянці, та ступені поширення ниркової вени до стенозу в порівнянні з діаметром біля гирла в нижню порожнисту вену. Розмір лівої ниркової вени у аорто-мезентеріальному куті, при вираженому стенозі, склав 2,2–2,6 мм. Середній розмір до стенозу 8,2–9,4 мм. Розмір сперматичної вени у даному випадку склав 2–4 мм.

Також нами не визначено чіткої закономірності між ступенем стенозу лівої ниркової вени, наявністю чи відсутністю здухвинного рефлюксу, та діаметром поширення вен калитки. Отже, у деяких випадках визначалось поширення вен калитки до 3–3,5 мм, та відсутності гемодинамічно значного стенозу лівої ниркової вени.

Ультразвукове дослідження проводили у ортостазі та кліностазі, використовуючи пальцеву пробу Flaty та Вальсальве [1]. Пробу Flaty проводили у ортостазі, датчик встановлювали

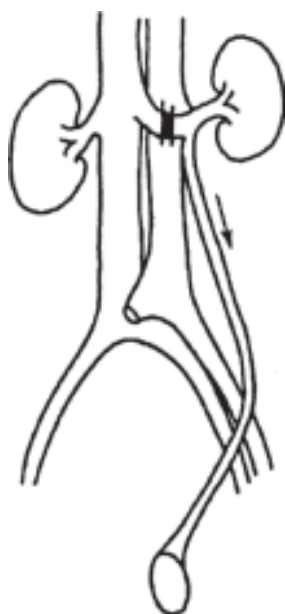

Рис. 1. Перший гемодинамічний тип за Coolsaet

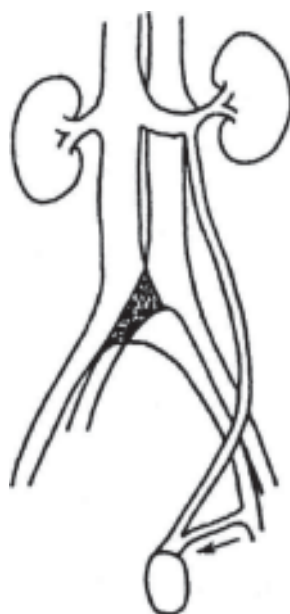


Рис. 2. Другий гемодинамічний тип за Coolsaet

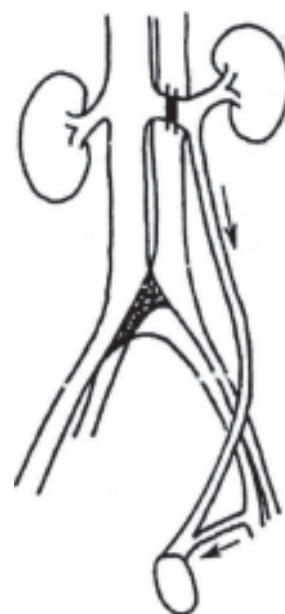


Рис. 3. Третій гемодинамічний тип за Coolsaet

біля кореня калитки, чи на поширені вени калитки, лоцирували сперматичну вену, оцінювали її розміри та параметри кровотоку. Потім проводили пальцеву компресію сім'яного канатика на рівні здухвинного каналу, оцінювали рух крові по сперматичній вені та динаміку зміни діаметра вен калитки упродовж 30–40 секунд.

При першому гемодинамічному типі, в ортостазі, кровоток по сперматичній вені ретроградний та реносперматичний рефлюкс зникає при проведенні проби Flatu, а діаметр вен калитки не змінюється на пробі Вальсальве.

При другому гемодинамічному типі струм крові у сперматичній вені спрямовано до нирки, а вени калитки збільшуються у діаметрі в ортостазі. При третьому гемодинамічному типі проводять пальцеву пробу Flatu у ортостазі, діаметр вен калитки зростає до початкового, за термін не більш 30–40 секунд, що зумовлено здухвинно-сперматичним рефлюксом. Рух крові по сперматичній вені спрямовано до калитки.

Хірургічне лікування хворих. Усі пацієнти оперовані за технікою субінгвінальної дисекції сім'яної вени за Marmar або Goldstein [8, 9]. Пацієнтам основної групи додатково було виконано інтраопераційну флебографію через гілки сім'яної вени у операційній рані, та склерозування сім'яної вени в заочеревному просторі. Пацієнтам контрольної групи не було виконано склерозування, а лише техніка Marmar або Goldstein у класичному виконанні. Дані методи відрізняються лише тим, що при виконанні техніки Goldstein у рану виводиться з калитки ячко, та обробляються комунікантні вени. При оперативних втручаннях використовували операційний мікроскоп WildLeica, з оптичним збільшенням від 5 до 15 разів. Що стосується анестезіологічного забезпечення, перевагу надавали комбінованій анестезії. На тлі загальної седації в поєднанні з ненаркотичними анальгетиками, зону оперативного втручання інфільтрували розчином лідокаїну гідрохлориду 0,5%-вим – 10,0.

Техніка операції Marmar. Хворий перебуває на операційному столі в положенні лежачи на спині, надлобкова зона росту волосся поголена та оброблена спиртовим розчином йоду. Після накриття операційного поля стерильними простирадлами, уточнення у хворого відсутності алергичних реакцій на місцеві анестетики, проводиться інфільтраційна анестезія розчином лідокаїну гідрохлориду 0,5%-вим – 10,0 за методикою лимонної шкірки в проекції 0,5 см нижче зовнішнього пахового кільця, потім розчин анестетика вводиться до підшкірної клітково-

вини поступовими рухами поршня шприца в обидва боки, для виключення попадання розчину у дрібні підшкіряні вени, яких у цій ділянці досить багато. Після місцевого знеболення проводиться розтин шкіри довжиною 1,5–3 см, бажано перпендикулярно до ходу сім'яного канатика, який повинен бути в центрі розтину. Слід зазначити, що довжина розтину шкіри, майже завжди залежить від товщини підшкірної клітковини, яка у цьому місці у дорослих може досягати 5–7 см. Потім треба виділити ділянку зовнішнього здухвинного кільця, та дисектором виділити сам сім'яний канатик в оболонках, потім дисектором знизу піддіти та висунути канатик в операційну рану. На цей етап оперативного втручання анестезіолог завжди додатково вводить внутрішньовенно ненаркотичні анальгетики. Після виведення сім'яного канатика над краями операційної рани треба пальпаторно перевірити наявність протоку у складі сім'яного канатика. Цей етап операції вважаємо дуже важливим, оскільки у процесі видалення канатика у рані, може бути його фрагментація, та назовні виведений канатик не повністю. Анатомічно сім'яний проток супроводжують артерія та вена. Необроблена вена, що супроводжує проток, є причиною рецидивів захворювання. Після того, як хірург пальпаторно визначив сім'яний проток (він діаметром 1–2 мм та має хрящеподібну структуру), він проводить під канатик вологу серветку, так щоб частину канатика залишити над шкірою. При підтягуванні серветки догори, треба повторно перевірити гемостаз на дні рани та відсутність залишених вен у рані. Далі хірург встановлює операційний мікроскоп, настроює потрібний фокус, при отриманні чіткого зображення в окулярах, починається мікрохірургічний етап. За допомогою мікрохірургічного пінцета та ножиць, пошарово розтинаються оболонки сім'яного канатика, та відсепарується венозне сплетіння. Бажано виділяти при виході останнього із зовнішнього здухвинного кільця, оскільки там венозне сплетіння тільки починає поділятися на дрібні гілки, та виділення вен зробити технічно легше ніж ближче до калитки. Особливу увагу слід звернути на лімфатичний колектор та артерію, котра супроводжує проток. Не слід брати тканини, які оточують вени, оскільки це веде до травми лімфатичних судин. Після виділення вен, вони поступово лігуються та пересікаються між лігатурами, виділяється сім'яний проток, сепарується артерія від вени, вена теж перев'язується. Далі у класичній методиці за Marmarом з-під канатика видалається салфетка, канатик занурюють

у рану, виконується туалет рани, залишається рукавичний дренаж, та рана пошарово ушивається. Звичайно, це 2–3 шви на підшкірну ділянку, та 2–3 шви на шкіру за методикою Донаті, або при наявності бездоганного гемостазу – косметичні шви.

Якщо методика Мармар поєднується зі склерозуванням сім'яної вени, то після пересічення вен вибирається найбільша з них, виконується венотомія, у котру заводиться катетер, вимірюється тиск у лівій нирковій вені, виконується флебографія, на якій візуалізуються всі гілки сім'яної вени, які можуть бути причиною рецидиву захворювання. Якщо у хворого є рентгенознаки венозної гіпертензії лівої ниркової вени, а саме затримка контрасту на ділянці до аортomezентеріального пінцета, та підвищення венозного тиску при тонометрії чи пульсуванні у полі зору мікроскопа ниркового кінця лігваної сім'яної вени, слід визначити найвищу гілку сім'яної вени, та склерозування проводити до її гирла, з метою її залишення для розвантаження венозної гіпертензії лівої нирки. Дана методика запатентована нами, розглядається як аналог накладення мікрохірургічного анастомозу між сім'яною веною та басейном зовнішньої здувинної вени [2].

Сама методика склерозування проводиться під контролем ЄОП у режимі рентгеноскопії. Після заповнення басейну рено-тестикулярного комплексу контрастною речовиною, оцінюють діаметр сім'яної вени та кількість гілок, які слід обробити склерозантом, визначаються з кількістю потрібного склерозанту (від 2,0 до 4,0), потім у шприці зі склерозантом біля канюлі залишають кульку повітря, під'єднують шприц зі склерозантом до катетера та вводять склерозант у сім'яну вену, при цьому кулька повітря рухається попереду склерозанта, та досить чітко видно її на рентгеноскопії. Регулюючи прохід склерозанта до гирла верхньої перфорантної вени пробою Вальсальве, яку виконує пацієнт за вашим про-

ханням, ви можете зупинити потік склерозанта по сім'яній вені у потрібному вам місці.

**Результати та їх обговорення.** Усі хворі з обох груп проходили обов'язковий медичний огляд через 1 міс., 6 міс., 1 рік та 2 роки після операції. Подальший огляд проводився за бажанням хворого.

До обов'язкового медичного огляду входили фізикальне обстеження, збір скарг, дуплексне сканування вен калитки з оцінкою напрямлення кровотоку по сім'яній вені. За рецидив захворювання приймали поновлення ретроградного потоку крові по сім'яній вені, збільшення вен у калитці, також враховували поновлення скарг. При відсутності ознак рецидиву захворювання та поновлення скарг, хворим пропонували МРТ дослідження хребта ТН10–S1. У 2 хворих зі склерозуванням та 3 хворих без склерозування сім'яної вени було виявлено порушення на ділянці ТН12–L2.

Оперовані хворі зі склерозуванням сім'яної вени протягом 1,5–2 років після операції не мали ознак рецидиву захворювання. Серед хворих, котрим не проводилося склерозування, виникло 2 рецидиви через 4–6 місяців після оперативного втручання. Ці хворі були оперовані повторно з виконанням інтраопераційної флебографії та склерозування сім'яної вени. В обох випадках причина рецидиву захворювання – дрібні гілки гронподібного сплетіння, котрі при попередній операції були розцінені як лімфатичні судини.

### Висновки

Таким чином, мікрохірургічні втручання при варикоцеле дозволяють значно зменшити операційну травму та скоротити строки перебування хворого у стаціонарі до 1–2 діб. Зменшити відсоток післяопераційних ускладнень у вигляді водянок та рецидивів захворювання. Інтраопераційна флебографія та склерозування сім'яної вени дозволяють уникнути рецидиву захворювання.

### Список літератури

1. Кадыров З.А. Цветное доплеровское исследование при варикоцеле / З.А. Кадыров, В.М. Перельман, М.В. Денискова // *Успехи теоретической и клинической медицины: Тез. докл. 2-й науч. сессии РМАПО.* – М., 1997.
2. Лодяная И.Н., Смирнов В.Ю., Зюзько С.Н. К вопросу о целесообразности выполнения анастомозов при варикоцеле. Харьковский мединститут // *Врачебная практика.* – 2001. – № 6.
3. Нечипоренко А.З. О классификации и лечении варикозного расширения вен семенного канала / А.З. Нечипоренко // *Урология.* – 1964. – № 2. – С. 28–32.
4. Arslan, H. Clinical value of power Doppler sonography in the diagnosis of varicocele [letter] / H. Arslan, M.E. Sakarya, M.K. Atilla // *J. Clin. Ultrasound.* – 1998. – V. 26, N 4. – P. 229–229.

5. Coolsaet R.L. *The Varicocele syndrome: venography determining the level for surgical management* // *J. Urol.* – 1980. – V. 124, N 6. – P. 833–838.
6. Cockett A.T.K., Urry R.L., Dougherty K.A. *The varicocele and semen characteristics* // *J. Urol.* – 1979. – V. 121. – P. 435–436.
7. Fernando N., Leonard I.M., Paulson C.A. *The role of varicocele in male fertility* // *Andrologia.* – 1976. V. 8, N 1. – P. 1–9.
8. Goldstein M., Gilbert B.R., Dicker A.P. et al. *Microsurgical inguinal varicocelectomy with delivery of the testis: An artery and lymphatic sparing technique* // *J. Urol.* – 1992. – V. 148. – P. 1808–1811.
9. Marmar J.L., Kim Y. *Subinguinal microsurgical varicocelectomy: A technical critique and statistical analysis of semen and pregnancy data* // *J. Urol.* – 1994. – V. 152. – P. 1127–1132.

## Реферат

### СОВРЕМЕННЫЕ МЕТОДЫ ДИАГНОСТИКИ И ЛЕЧЕНИЯ БОЛЬНЫХ ВАРИКОЦЕЛЕ

В.И. Десятерик, А.В. Бровко, И.Б. Белый

Объектом исследования являлись 70 пациентов больных варикоцеле 1–3-й степени, которые находились на стационарном лечении в отделении урологии-2 КУ «Криворожская городская клиническая больница №2 ДОС», за период 2006–2013 годов. Все больные были направлены на хирургическое лечение урологами поликлиники и после консультативного заключения ВКК. По методу оперативного лечения больные делились на 2 группы, в каждой группе по 35 больных. В первую группу вошли больные, которым выполнялась субингвинальная диссекция по Marmar или Goldstein в сочетании со склерозированием семенной вены, во вторую группу – больные без склерозирования. При наблюдении больных в течение 2 лет после операции было установлено, что во 2-й группе у 2 больных в срок от 4 до 6 месяцев после оперативного лечения возник рецидив варикоцеле. В 1-й группе рецидивов не было.

**Ключевые слова:** варикоцеле, субингвинальная диссекция.

### Адреса для листування

О.В. Бровко  
E-mail: brovko\_av@mail.ru

## Summary

### MODERN METHODS OF DIAGNOSTICS AND TREATMENT OF PATIENTS WITH VARICOCELE

V.I. Desyaterik, A.V. Brovko, I.B. Belyi

The object of the research was taken 70 patients with varicocele 1–3 degrees who were hospitalized in the Department of urology–2 KZ "KryvyiRih city clinical hospital №2 DOR", for the period 2006–2013. All patients were referred for surgical treatment by urologists clinic and after the advisory opinion of the specialist exam. Method surgery the patients were divided into 2 groups, each group 35 patients. The first group included patients who underwent subinguinalmetod by Marmar orGoldstein in combination with use sclerosantin spermatic vein. The second group, patients without sclerosis. When observing patients within 2 years after surgery, it was found that in the second group – 2 patients in a period of 4 to 6 months after surgery there was a relapse of the disease. In the first group was not recurrences.

**Keywords:** varycocele, subingvinal dissection.