

С.І. Дорошенко, Є.А. Кульгінський, К.В.Дорошенко, О.В.Федорова

КОМПЛЕКСНА ПІДГОТОВКА ДО ЗУБНОГО ПРОТЕЗУВАННЯ ПАЦІЄНТІВ ІЗ ВТОРИННИМИ ЗУБОЩЕЛЕПНИМИ ДЕФОРМАЦІЯМИ, ПОВ'ЯЗАНИМИ З ВТРАТОЮ ЗУБІВ

Київський медичний університет УАНМ

Зубощелепні деформації, зумовлені втратою зубів та несвоєчасним заміщенням дефектів зубного ряду, створюють несприятливі умови для зубного протезування. У спеціальній літературі вони отримали назву «вторинних зубощелепних деформацій», які є досить поширеною патологією жувального апарату, становлячи до 97% серед осіб, які потребують зубного протезування [1; 2; та ін.]. Особливо ускладнюють проведення ортопедичних втручань вторинні зубощелепні деформації, які виникли на тлі генетично зумовлених аномалій прикусу [3; 4; та ін.].

Характер вторинних зубощелепних деформацій (ЗЩД) та їх тяжкість багато в чому залежать від етіології, тобто причини виникнення дефектів зубного ряду (ускладнений карієс, травма, оперативні втручання та ін.), кількості відсутніх зубів і стану наявних (зруйнованих каріозним процесом, рухомих, патологічно стертих, нахилених та зміщених у бік дефекту, їх розташування відносно оклюзійної площини тощо.). Не останню роль відіграють топографія та локалізація дефектів зубного ряду, кількість пар антагонуючих зубів, що залишилися, а також вид прикусу в пацієнтів до втрати зубів [5; 6; 7 та ін.].

Своєчасно не компенсовані дефекти зубних рядів порушують

не тільки міжоклюзійні співвідношення зубів, а й щелеп. Втрата значної кількості зубів у бічних ділянках сприяє зниженню висоти прикусу, що найбільш небезпечно за наявності в пацієнта глибокого прикусу до видалення зубів [8; 3; 9; 10 та ін.]. Окрім того, нижня щелепа при кінцевих двосторонніх дефектах зміщується дистально, а при односторонніх – у один бік. Зуби, що втратили антагоністів, виходять за межі оклюзійної площини (феномен Попова-Годона), блокуючи рухи нижньої щелепи. При давності некомпенсованих дефектів у патологічний процес залучаються скронево-нижньощелепні суглоби (СНЩС), порушується біодинамічна рівновага жувальних м'язів [7; 11; 9; 10 та ін.]. Це є свідченням того, що жувальний апарат увійшов на стадію декомпенсації. За такого його стану зубне протезування без попередньої підготовки всіх ланок зубощелепної системи (нормалізації оклюзійних співвідношень зубних рядів, елементів СНЩС, перебудови міостатичного рефлексу та ін.) не має перспектив, тобто не буде ефективним.

Усе наведене вище свідчить про актуальність проведених нами досліджень.

Мета дослідження: розробка раціональних способів комплексної підготовки до зубного протезування пацієнтів із вторинними

ЗЩД, зумовлених втратою зубів та несвоєчасним ортопедичним лікуванням.

Матеріал та методи дослідження. Нами було прийнято на ортопедичне лікування 62 пацієнти з вторинними зубощелепними деформаціями (ВЗЩД), із них 38 (61,3%) осіб жіночої та 24 (38,7%) пацієнтів чоловічої статі. Пацієнти були розподілені на дві основні клінічні групи: 1 група – 39 (62,9%) осіб, які мали включені дефекти зубних рядів, та 2 група – 23 (37,1%) пацієнтів із дистально-необмеженими дефектами зубних рядів. Усіх пацієнтів обстежували за загальноприйнятою методикою з використанням клінічних і лабораторних методів дослідження, які охоплювали рентгенографію (дентальні знімки, ортопантомографію, комп'ютерну томографію, телерентгенографію тощо), фотометрію, біометрію діагностичних моделей та ін. Пацієнтам проводили комплексну підготовку всіх ланок зубощелепного апарату (зубів та зубних рядів, СНЩС, жувальних м'язів, слизової оболонки порожнини рота тощо) з використанням терапевтичних, хірургічних, ортодонтичних і протетичних способів.

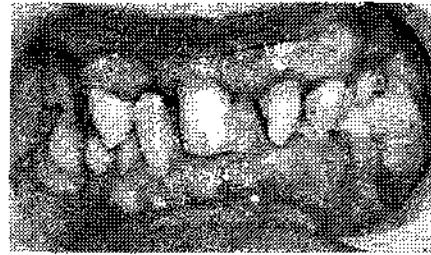Деструкцію м'яких тканин порожнини рота здійснювали за допомогою іскрового дальньодистанційного електрохірургічного пристрою «Електрофульгуратор»

(А.с. на винахід №1648410 від 15.01.1991р., видане Держкомвинаходів ССРСР; Патент на винахід №73454 від 15.07.2005 р., виданий Державним департаментом інтелектуальної власності України) на відстані до 3 мм від операційної поверхні за методикою С.І.Дорошенко (1991). Усього було проведено біля 80 маніпуляцій (у 20 пацієнтів 1 групи та 38 пацієнтів 2 групи).

Результати дослідження та їх обговорення.

Підготовка слизової оболонки порожнини рота, тобто м'яких тканин, полягала в деструкції гіперемованих міжзубних сосочків, епулісів, фібром та фіброзних розрощень, патологічних ясенних кишень при пародонтиті, капюшонів над ретенуваними третіми молярами для перенесення рівня прикріплення краю ясен із метою збільшення висоти коронкової частини зуба, що знаходився в супраоклюзії, після його зішліфовування, тобто вкорочення, а також розкриття надкореневої частини повністю зруйнованого до ясен зуба для подальшого його використання в зубному протезуванні (рис.1).

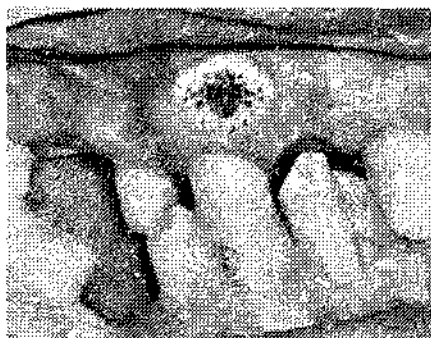
Проведені клінічні спостереження показали, що електрофульгурація дозволяє забезпечити асептичні умови проведення втручання за рахунок озонування поверхні операційного поля; усунути налипання м'яких тканин на електрод, оскільки проводиться безконтактно, тобто на відстані; отримати надійний гемостаз та чітко сфокусовану демаркаційну зону із сухим некрозом тканин за рахунок ефекту «обвуглювання», що запобігало розвитку запального процесу з набряком тканин та спрягло активації репаративних



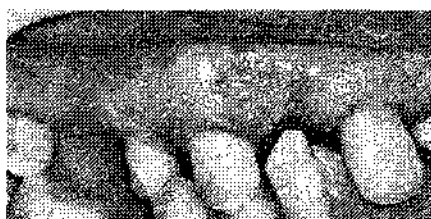а



б



в



г

**Рис. 1. Фото порожнини рота пацієнта Ф-ко, 39 р.
Діагноз: вторинна зубощелепна деформація, пов'язана з втратою зубів, що виникла на тлі глибокого прикусу.
Включені дефекти зубних рядів на обох щелепах. Пацієнту проведена електрофульгурація фіброми, яка розташована над коронковою частиною 13 зуба з вестибулярного боку на 5 мм вище краю ясен:
а, б – до,
в – після електрофульгурації та г – через 4 дні**

процесів, прискорюючи строки загоєння ранової поверхні майже в 2-3 рази. Окрім того, електрофульгурація дозволяла провести рельєфну деструкцію ясен у пришийковій частині зубів, що дуже важливо з естетичної точки зору, особливо на ділянці фронтальних зубів, а також отримати надійне зубоясенне прикріплення. Позитивний результат використання цього електрохірургічного способу деструкції м'яких тканин порожнини рота при підготовці до зубного протезування був отриманий майже у всіх 58 (98,3%) осіб із ВЗЦД. Лише в 1 пацієнта через незадовільну гігієну порожнини рота процес загоєння ранової поверхні тривав біля двох тижнів. Проведення електрофульгурації не потребувало знеболювання в 53 (91,2%) осіб.

Терапевтична підготовка зубів до зубного протезування полягала в ендодонтичному лікуванні ускладненого карієсу. У випадках непрохідності кореневих каналів проводили (після медикаментозної їх обробки) додаткову стерилізацію, використовуючи електрофульгурацію («Спосіб стерилізації кореневих каналів», деклараційний патент на корисну модель №8775 від 15.08.2005 р., Бюл. №8). Спосіб здійснювався таким чином: проводили некротомію каріозної порожнини, інструментальну обробку кореневого каналу і його висушування. Далі кореневий канал заповнювали лікувальною сумішшю та вводили в нього голкоподібний електрод електрофульгуратора і вмикали електричний струм, проводячи обробку електроіскровим розрядом протягом тс до відчуття пацієнтом легкого болю. Після цього електрод відводили і за необхід-

ності процедуру повторювали. Цей спосіб був використаний у 6 (9,7%) пацієнтів 1 групи та в 4 (6,4%) осіб 2 групи. Усього оброблено за допомогою електрофульгурації 19 кореневих каналів, переважно молярів.

Електрофульгурація була нами використана також для деструкції кістогранульом («Спосіб лікування радикальних кіст зубів», патент на корисну модель №57843 від 10.03.2011 р.). Спосіб здійснювали таким чином: за допомогою рентгенівського знімка визначали розмір кісти, проводили некротомію каріозної порожнини, інструментальну обробку та висушування кореневого каналу. Потім через кореневий канал до порожнини кісти підводили голкоподібний електрод так, щоб він знаходився в її порожнині, а відстань від верхівки кореня становила близько 3-5 мм залежно від розміру радикальної кісти, та проводили протягом 20 сек. переривчасту, з інтервалом 10 сек., обробку періапикальної ділянки електричним струмом такої величини, щоб у кінці обробки пацієнт починав відчувати легкий біль, після чого електрод відводили з порожнини кісти на 10 сек. і проводили повторну електроіскрову обробку.

Цей спосіб був використаний для деструкції радикальних кіст у 11 (17,7%) пацієнтів із 62 осіб, прийнятих нами на ортопедичне лікування: в 6 пацієнтів 1 групи та в 5 осіб 2 групи.

Показанням до використання цього способу деструкції радикальних кіст слугували: фронтальна група зубів, тобто однокореневі зуби без облітерації корневих каналів, при величині кіст у діаметрі до 5 мм, а також

відсутність загострення процесу, тобто запалення. Процес перебування періапикальної ділянки після електродеструкції радикальної кісти тривав біля 6 місяців з утворенням нової кісткової тканини.

Ортопедична та протетична підготовка до зубного протезування полягала в нормалізації міжклюдійних співвідношень зубів та зубних рядів і передбачала адаптацію СНЩС до «нового» положення нижньої щелепи в суглобі з перебудовою міостатичного рефлексу. З цією метою застосовували знімні ортодонтичні апарати, пластмасові капи та тимчасові пластинчасті зубні протези. Найчастіше використовували апарати-протези, тобто ортодонтичні апарати, які одночасно виконували роль зубних протезів.

За наявності в пацієнтів вторинних зубощелепних деформацій (ВЗДЦ), що виникли на тлі аномалій прикусу (які були до втрати зубів), підготовку до протезування розпочинали в першу чергу з усунення основної ортодонтичної патології (рис. 2, рис. 3).

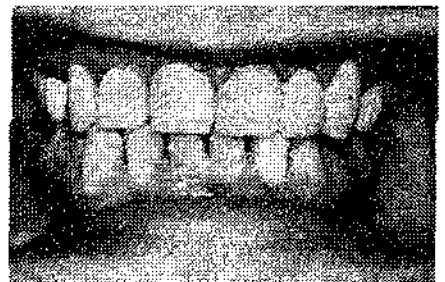
З цією метою використовували відповідні знімні та незнімні конструкції апаратів (у тому числі і брекет-систему). Підготовка таких пацієнтів була тривалішою, що залежало від багатьох причин, а саме: згоди самого пацієнта на лікування та його матеріальних можливостей; ступеня вираженості функціональних і морфологічних порушень із боку зубощелепного апарату. Так, серед пацієнтів 1 групи прогнатичний (дистальний) прикус спостерігався в 5 (12,8%) осіб із 39, прогенічний (мезіальний) – у 3 (7,7%), глибокий – у 4 (10,3%) (рис. 4), відкритий – у 2 (5,1%), перехресний – у 1 (2,5%) та поєднані



а



б

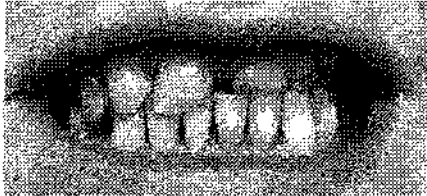

в


Рис.2. Фото порожнини рота пацієнтки С-кої К., 42 роки, мед. картка №2312, з дефектами зубів та зубних рядів, які виникли на тлі мезіального прикусу: а – до лікування, б – після комплексної підготовки до зубного протезування; в – після ортопедичного лікування

форми аномалії – в 3 (7,7%) осіб. Інші пацієнти – 21 (53,8%) особа до втрати зубів мали «нормальний» прикус (ортогнатичний або його фізіологічні варіанти).

Усі пацієнти 1 групи, як зазначалося вище, мали включені дефекти зубних рядів, із них у 25 (64,1%) осіб були односторонні дефекти, переважно на нижній щелепі – у 18 (72%) осіб унаслідок втрати перших молярів. Це підтверджує той факт, що перші постійні моляри найчастіше потерпають від



а



б

Рис. 3. Фото порожнини рота пацієнтки П-ко А., 49 років, мед. картка №3407, з дефектами зубів та зубних рядів, які виникли на тлі лівостороннього перехресного прикусу: а – до лікування, б – після ортопедичного лікування

карієсу та його ускладнень. Двосторонні включені дефекти зубних рядів виявлено в 14 (35,9%) пацієнтів, у них також переважувало видалення перших молярів на нижній щелепі. Серед пацієнтів 1 групи лише у 8 (20,5%) із 39 осіб були видалені перші постійні моляри на верхній щелепі.

Клінічні спостереження показали, що при видаленні перших постійних молярів у ранньому віці (до прорізування других молярів) дефекти зубного ряду нівелюються за рахунок більш корпусного мезіального переміщення других молярів під час їх прорізування. У трьох пацієнтів, у яких були видалені перші моляри до 9-10 років, другі моляри при прорізуванні повністю зайняли їхнє місце.

У пацієнтів 1 групи ВЗЩД проявлялися у вигляді сагітальних зрушень зубів, що обмежували дефект зубного ряду, переважно мезіально в бік дефекту і рідше дистально. У більшості випадків зміщення зубів мезіально




Рис. 4. Фото порожнини рота пацієнта О-ко С., 29 р., мед. картка № 947. Діагноз: включений дефект зубного ряду на фронтальній ділянці (відсутність 22, 23 зубів унаслідок травми), що виник на тлі глибокого прикусу

відбувалося за рахунок нахилу їхніх коронкових частин і лише певною мірою - корпусно. Все залежало від давності виникнення дефекту та змінених оклюзійних контактів з антагонуючими зубами за цей період. Це ще раз підкреслює необхідність своєчасної компенсації дефектів зубних рядів. У цих випадках ішла мова про створення достатнього місця для штучних зубів (проміжної частини мостоподібних протезів) за рахунок нівелювання нахилу зубів та розширення зубної дуги на даній ділянці за допомогою знімних ортодонтичних апаратів із гвинтом та активаторами, а іноді розсувних мостоподібних протезів.

Проте найпоширенішими ускладненнями за несвоєчасного зубного протезування були порушення у вертикальній площині – зубоальвеолярне видовження зубів (ЗАВ), які втратили антагоністів, тобто феномен Попова-Годона, що спостерігалось у 28 (71,8%) осіб із 39 пацієнтів 1 групи. Ступінь ЗАВ залежав не тільки від давності, а й від величини, тобто протяжності дефекту та віку пацієнта. За відсутності одного моляра (а таким частіше був перший) ступінь вертикального переміщення антагонуючих зубів

був нижчим, бо більшість зубів, як відомо, мають два оклюзійні антагоністи, тобто ще один із них після видалення залишався. Проте нахил зубів, що обмежували дефект зубного ряду, переважно мезіальний, був більшим (рис.5).



Рис. 5. Фото порожнини рота пацієнта К-ко Н., 39 р., мед. картка №1264. Діагноз: включені дефекти зубних рядів, що виникли на тлі глибокого прикусу і сприяли розвитку вторинних зубощелепних деформацій зі зниженням висоти прикусу та мезіальним нахилом 37 зуба в бік дефекту зубного ряду

Це пояснюється тим, що в таких випадках, як правило, порушується розподіл жувального тиску по дузі. Тому зуб, який втратив одного з антагоністів, не тільки переміщувався по вертикалі, а й змінював свій осьовий нахил відносно оклюзійної площини. При збільшенні протяжності дефекту, тобто за відсутності двох зубів (моляра та премоляра або двох молярів у разі наявності третього моляра, що обмежував дефект зубного ряду дистально), ступінь видовження зуба, який втратив обох антагоністів був вищим, особливо при давності некомпенсованого дефекту зубного ряду понад 6 років. Третій ступінь ЗАВ, тобто найтяжчий, спостерігався в 4 (10,26%) пацієнтів 1 групи, другий – у 8 (20,5%), а перший – у 17 (43,6%) осіб (рис. 6).

Підготовку до зубного протезування при ЗАВ у пацієнтів 1

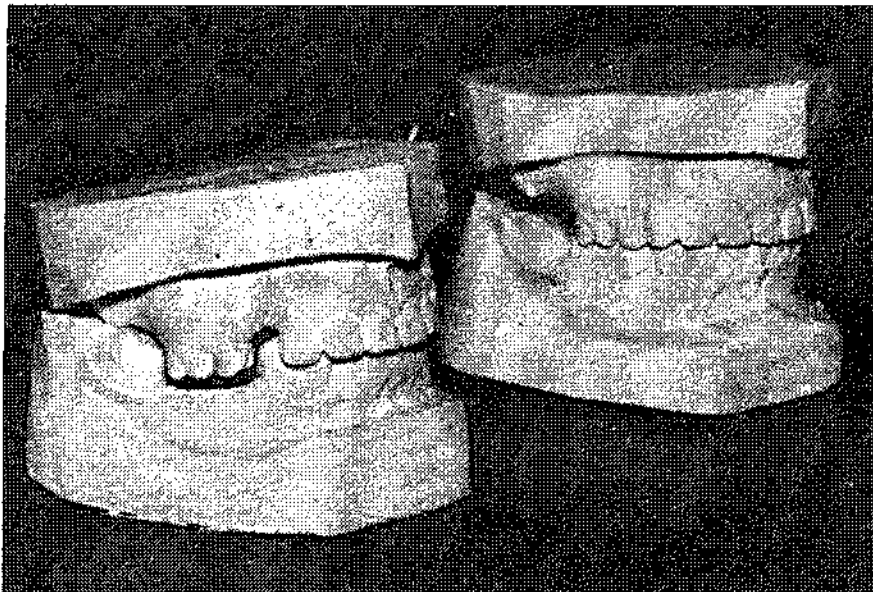


Рис. 7. Фото моделей прикусу пацієнтки Ф-н Е., 34 років, мед. картка №318 (до та після зубного протезування). Діагноз: вторинна зубощелепна деформація, пов'язана з втратою бічних зубів та несвоєчасним зубним протезуванням; дефект зубного ряду на НЩ II кл, I п/кл (за А.І. Бетельманом) 6-річної давності; зубоальвеолярне видовження II ступеня на ділянці 16 і 15 зубів зі зниженням висоти прикусу

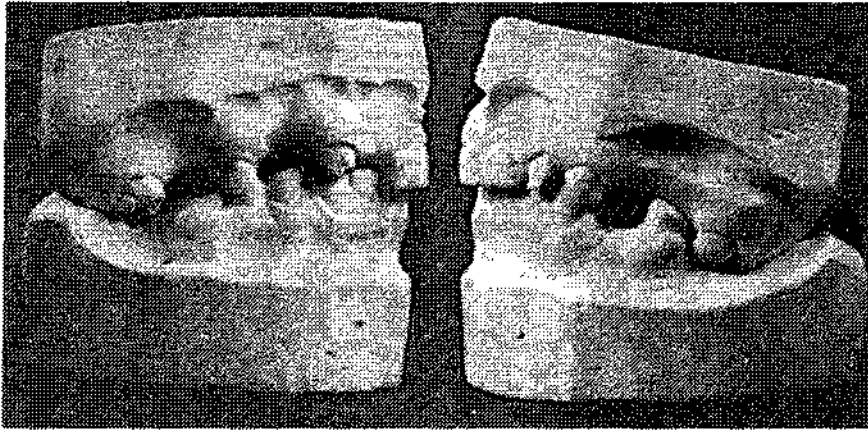
ликій їх протяжності, тобто за відсутності значної кількості (більше двох) зубів. Втрата бічних зубів, як показали клінічні спостереження, сприяла зниженню висоти прикусу з відповідними наслідками. Передні зуби, отримуючи більше функціональне навантаження, як правило, зміщувалися вестибулярно, втрачаючи різально-горбковий контакт з антагоністами. У разі виникнення таких дефектів зубних рядів у пацієнтів із глибоким прикусом, який був у них до втрати зубів, спостерігали більш значні порушення з боку жувального апарату (біль та хрускіт у СНЩС, напруження та біль у жувальних м'язах, порушення рухів нижньої щелепи тощо). Ще більше зниження висоти прикусу призводило, окрім того, до вкорочення нижньої частини обличчя, виразності носо-губних складок, що негативно впливало на естетику обличчя. Нижня щелепа при

цьому робила «обертальний рух» із центром осі в суглобі, передня її ділянка зміщувалася вгору та дистально, травмуючи нижніми різцями слизову оболонку ясен, а бічні ділянки з відсутніми зубами - вниз. Це особливо було помітним за одночасної наявності дефектів на верхній щелепі. У таких випадках ми використовували тимчасові пластмасові часткові знімні протези або протези-апарати з ортодонтичними елементами (гвинтами, активаторами, рухомими важелями, вестибулярними дужками тощо). За наявності зубоальвеолярного видовження на обох щелепах при ДЗР на бічних ділянках висоту центральної оклюзії визначали з урахуванням міжоклюзійних співвідношень зубів у стані фізіологічного спокою. Висоту прикусу, як зазначалося вище, визначали поступово, одноразово на 1-2 мм. При фізіологічному спокої понад 9 мм межі

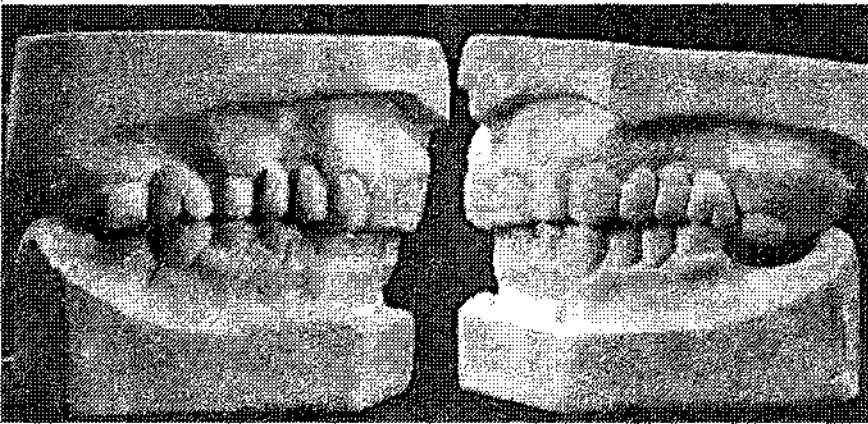
одноразового підвищення висоти прикусу були вищими. Корекцію оптимальних міжоклюзійних та щелепних співвідношень проводили на тимчасових протезах шляхом нарощування швидкотвердіючої пластмаси на ділянці контактуючих із ним зубів, що перебували в зубоальвеолярному видовженні; пришліфовування як знімних тимчасових протезів, так і зубів. Установлення оптимальної висоти прикусу дозволяло визначити рівень та характер відтворення оклюзійної площини на фінішному етапі зубного протезування. Оклюзійні співвідношення аналізували в положенні центральної оклюзії та під час рухів нижньої щелепи в порожнині рота, використовуючи артикуляційний папір і воскові оклюдограми.

При сукупних дефектах зубних рядів на обох щелепах зі значною втратою антагонуючих пар зубів у бічних ділянках спостерігали виразніший (III ст.) ступінь зубоальвеолярного видовження, а також значне зниження висоти прикусу. Поодинокі антагонуючі пари зубів, отримуючи надмірне функціональне перевантаження, мали виражену стертість твердих тканин (рис. 8).

Зубоальвеолярне видовження III ступеня в таких випадках іноді вдавалося нівелювати, як зазначалося вище, за рахунок відновлення втраченої висоти прикусу. Проте і це не завжди дозволяло вирішувати питання в плані використання даного, іноді єдиного, зуба в ролі опори мостоподібного протеза. Ураховуючи наведене вище, щоб уникнути видалення зуба з III ступенем зубоальвеолярного видовження, ми застосовували розроблений нами ще в 1991 р. «Спосіб підготовки зубів



а



б

Рис. 8. Фото моделей О-ко С., 37р., мед. картка №1117. Діагноз: вторинна зубощелепна деформація, зумовлена втратою зубів унаслідок ускладненого карієсу, включені та дистально необмежені дефекти зубних рядів; зубоальвеолярне видовження (феномен Попова-Годона II-III ступенів), стертість антагонуючих зубів, зниження висоти прикусу: а – до лікування; б – після комплексної підготовки та зубного протезування

спосіб був використаний у 3-х пацієнтів 1 групи та 5 осіб другої групи, що представлено вище на **рис. 8**. Показанням до його застосування в клініці слугували зубоальвеолярне видовження II та III ступенів, наявність зубоалвеолярної кишені глибиною від 3 до 5 мм. Віддалені результати використання запропонованого нами способу (від 5 років і більше) позитивні, ускладнень не спостерігали.

Комплексна підготовка до зубного протезування пацієнтів із ВЗЩД при великих та кінцевих дефектах зубних рядів на обох щелепах зі значною втратою антагонуючих пар зубів охоплювала також не тільки корекцію оклюзійних поверхонь наявних зубів, а й перебудову артикуляційних співвідношень елементів у СНЩС, міостатичного рефлексу, тобто попередню підготовку пацієнта до нових умов функціонування його зубощелепного апарату. Така перебудова всіх ланок зубощелепної системи до фінішного зубного протезування могла відбутися, як показали дослідження, лише завдяки використанню тимчасових знімних пластмасових

к протезуванню при зубоальвеолярном видвиженні» (А.С. №1237199). За цим способом такий зуб депульпували, проводили відповідне ендодонтичне лікування, далі зуб зішліфовували до рівня ясен, потім проводили рельєфну деструкцію – електрофульгурацію маргінального краю ясен навколо зуба для оголення його кореневої частини на необхідну глибину, що представлено на **рис. 9** і **рис. 10**.

При цьому створювалася нова «клінічна» коронка зуба, здатна забезпечити надійну фіксацію та вибір раціональної конструкції незнімного зубного протеза. Цей

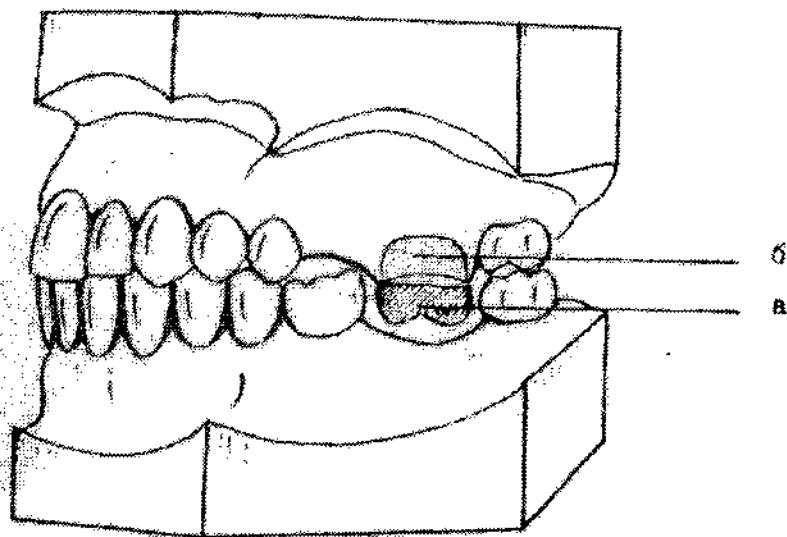
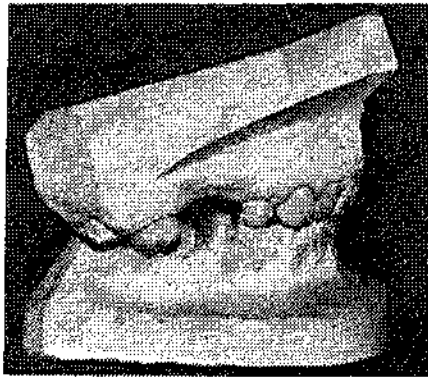



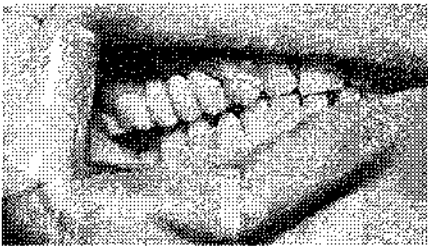
Рис. 9. Схема підготовки зуба до протезування при ЗАВ: а – радикальне зішліфовування зуба до ясен; б – рельєфна деструкція маргінального краю ясен за допомогою електрофульгурації



а



б



в

Рис. 10. Фото моделей (а) та порожнини рота (б, в) пацієнта Р-ко, 36 р., медична картка №721, до лікування (а), після проведеної протетичної та електрохірургічної підготовки (б) та після заміщення дефекту зубного ряду на верхній щелепі комбінованим суцільнолитими мостоподібними протезами (в)

протезів, кап і протезів-апаратів. За допомогою останніх стало можливим проводити одночасно й ортодонтичну корекцію міжоклюзійних та щелепних співвідношень.

Клінічні спостереження показали, що ортодонтичну підготовку до зубного протезування пацієнтів із ВЗЩД, які виникли на тлі генетично зумовлених аномалій прикусу, доцільно проводити знімними пластмасовими апаратами-протезами, а не брекет-системами або за їх одночасного використання. Знімні апарати-протези дозволяють при цьому відтворити конструктивний прикус, у разі необхідності зміщення нижньої щелепи вперед, але в межах 5 мм, тобто умовно на один горбок моляра (А.М.Шварц, 1962). Окрім того, здійснити за показаннями розширення піднебінного шва з метою корекції трансверзальних порушень оклюзії.

Отже, проведені нами дослідження довели необхідність та доцільність комплексної підготовки до зубного протезування пацієнтів із вторинними зубощелепними деформаціями, зумовленими втратою зубів та несвоєчасною компенсацією дефектів зубних рядів.

Висновки

• Комплексна підготовка до зубного протезування пацієнтів із вторинними зубощелепними деформаціями, зумовленими втратою зубів та несвоєчасною їх компенсацією, є невід'ємною частиною раціонального ортопедичного їх лікування і повинна охоплювати підготовку всіх ланок зубощелепного апарату, а саме: зубів і зубних рядів, скронево-нижньощелеп-

них суглобів та жувальних м'язів, а також м'яких тканин порожнини рота, зокрема ясен.

• Для комплексної підготовки пацієнтів із вторинними зубощелепними деформаціями до зубного протезування необхідно використовувати найраціональніші способи: терапевтичні, хірургічні, ортодонтичні та протетичні.

• Запропонований нами електрохірургічний іскровий безконтактний спосіб деструкції м'яких тканин порожнини рота може бути ефективно використаний також для ендодонтичної підготовки зубів (для стерилізації важко прохідних каналів, руйнації кістогранульом тощо).

• У пацієнтів із вторинними зубощелепними деформаціями, пов'язаними зі значною втратою зубів, ортодонтичну та протетичну підготовку перед зубним протезуванням доцільно проводити, використовуючи знімні пластмасові тимчасові протези, капи або апарат-протези, які дозволяють провести адаптовану корекцію оклюзійних і суглобових співвідношень, а також функціональну перебудову жувальних м'язів (міостатичного рефлексу).

• Комплексна підготовка до зубного протезування пацієнтів із ВЗЩД - досить копіткий, іноді тривалий процес, але він себе виправдовує тим, що дозволяє усунути можливі ускладнення та забезпечити вибір раціональної конструкції протезів.

Література

1. Карпенко Н.И. Устранение вторичных деформаций окклюзионной поверхности зубных рядов перед протезированием: автореф. дис. на соискание науч. степени канд. мед. наук: спец. 14.01.22 "Стоматология" / Н.И.Карпенко. - Калинин, 1968. - 21 с.
2. Бекметов М.В. Состояние зубов и зубных рядов у рабочих производств минеральных удобрений Узбекистана и вопросы организации ортопедической помощи /Бекметов М.В. //Труды VIII Всес. съезда стоматологов. - М., 1981. - С.267-269.

3. Гаврилов Е.И. Атлас деформации зубных рядов / Е.И. Гаврилов, Г.В. Большаков // Саратов: Изд-во Саратов. ун-та, 1992. – 96 с.
4. Дистель В.А. Зубочелюстные аномалии и деформации / В.А. Дистель, В.Г. Сунцов, В.Д. Вагнер. – М.: Мед. книга, 2001. – 102 с.
5. Губская А.Н. Клинические проявления деформации зубных рядов у больных с частичной вторичной адентией / Губская А.Н., Позняк А.Б. // Актуальные вопросы ортопедической стоматологии (научные труды ЦОЛИУВ). – М., 1977. – С.3-8.
6. Дорошенко С.И. Подготовка полости рта к ортодонтическому лечению при зубочелюстных деформациях: автореф. дис. на соискание науч. степени доктора мед. наук: спец. 14.01.22 "Стоматология" / С.И. Дорошенко. – К., 1991. – 35 с.
7. Неспрядько В.П. Застосування тимчасових протезів у пацієнтів з м'язево-суглобовими функціональними розладами зубощелепно-лицевої ділянки в якості діагностично-лікувальних апаратів / Неспрядько В.П., Кли-тинський Ю.В., Проценко А.М. // Науковий вісник НМУ ім. О.О.Богомольця. – К., 2006. – №2. – С.98-100.
8. Кушнир Г.Б. Ортопедический метод лечения глубокого прикуса у взрослых / Кушнир Г.Б. // Стоматология. – 1960. – №5. – С.39-42.
9. Дворник В.М. Особливості ортопедичної реабілітації хворих з прикусом, що знижується, з використанням покривних протезів / В.М.Дворник // Вісник проблем біології і медицини. – 2008. – Вип.3. – С.149-151.
10. Дворник В.М. Рефлекторні механізми адаптації при ортопедичному лікуванні прикусу, що знижується: автореф. дис. на здобуття наук. ступеня доктора мед. наук: спец. 14.01.22 "Стоматология" / В.М.Дворник. – Полтава, 2009. – 29 с.
11. Біда В.І. Принципи ортопедичного лікування патології зубощелепної системи при зниженні висоти прикусу, його прогнозування та профілактика: автореф. дис. на здобуття наук. ступеня доктора мед. наук: спец. 14.01.22 "Стоматология" / В.І. Біда. – К., 2003. – 31 с.

Стаття надійшла
11.06.2011 р.

Резюме

Описані різноманітні методи лікування пацієнтів із вторинними зубощелепними аномаліями.

Ключові слова: деформація, зубощелепна аномалія, препарування зубів, електрофульгурація, зубне протезування.

Резюме

Описаны различные методы лечения пациентов с вторичными зубочелюстными аномалиями.

Ключевые слова: деформация, зубочелюстная аномалия, препарирование зубов, электрофульгурация, зубное протезирование.

Summary

The article describes various methods of treatment of the patients with secondary dento-maxillary anomalies.

Key words: deformation, dento-maxillary anomaly, teeth preparation, electrofulguration, dental prosthesis.