

Н. В. Куліш

## ОЦІНКА СТАНУ ОБЛИЧЧЯ В ПАЦІЄНТІВ ВІКОМ 12-15 РОКІВ ІЗ БУКАЛЬНОЮ ФОРМОЮ ПЕРЕХРЕСНОГО ПРИКУСУ

ВДНЗУ «Українська медична стоматологічна академія»

**Актуальність.** Зубощелепні аномалії серед патології органів порожнини рота за поширеністю займають друге місце після карієсу зубів [3]. Формуючись непомітно в ранньому дитячому віці під впливом різних етіологічних чинників, розвиваючись та посилюючись, врешті-решт у підлітковому періоді життя вони можуть призвести до значних морфологічних, функціональних та естетичних порушень, а в деяких випадках і до значної деформації обличчя [2].

До такого роду аномалій належить перехресний прикус, який становить собою одну з найтяжчих деформацій зубощелепно-лицевої системи, що змінює конфігурацію, пропорційний і симетричний розвиток обличчя, якому належить провідна роль у зовнішньому вигляді людини [1]. Ортодонтичне лікування таких хворих дуже утруднене у зв'язку з підвищенням ступеня порушень прикусу з віком та деформацією кісток лицевого скелета, що призводять до порушення гармонійного розвитку обличчя. Велика кількість форм перехресного прикусу має відповідні клінічні прояви, усунення яких не завжди можливе шляхом використання ортодонтичних апаратів.

У зв'язку з цим виникає потреба в подальшому вдосконаленні методів вивчення й аналізу морфологічних і естетичних порушень, які супроводжують цю патологію, та ступеня їх виразності з точки зору вікового аспекту.


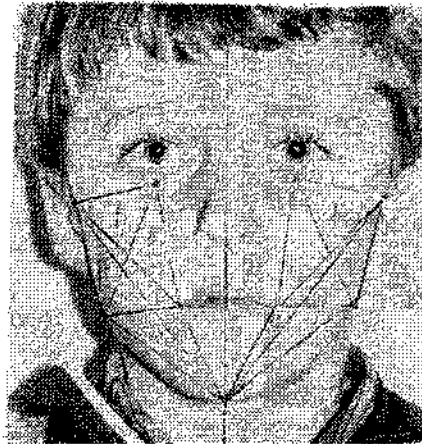


Рис. 1. Пацієнт М., 15 років та пацієнтка З., 12 років

**Матеріали та методи дослідження.** Для детальнішого вивчення особливостей конфігурації обличчя та сформованості окремих його частин у підлітків із букальною формою перехресного прикусу (за класифікацією Ужумецкене) нами проведено фотометричне дослідження статичного обличчя у фас. Проаналізовані фотографії на три чверті обличчя, які демонструють приховану асиметрію, що інколи неможливо розгледіти під час клінічного обстеження, і цей метод є особливо інформативним для вивчення середньої третини обличчя. Проводили вибірковий підбірідний вид зйомки, який може бути використаний для визначення асиметрії нижньої щелепи, середньої частини обличчя та основи носа. Також використані фотографії динамічного обличчя пацієнтів (посмішка). Аналіз знімків проводили за традиційною методикою визначення симе-

тричності правої та лівої половин відносно середньої площини обличчя, а також використовували власну методіку побудови трикутників (4), які наочно демонструють найбільш уразливі зони обличчя (рис.1).

Були визначені такі трикутники: А - go-or-ch; В - go-zy-or; F - gn-go-zy; D - gn-ch; E - ch-zy-or. Метод фотометрії має діагностичне значення у визначенні естетичних порушень, оцінки деформації окремих зон обличчя.

Матеріал дослідження – пацієнти віком від 12 до 15 років до ортодонтичного лікування. Усі пацієнти були розподілені за формою та локалізацією патології, а саме: правосторонній і лівосторонній букальний перехресний прикус (ЛБПП, ПБПП) без зміщення нижньої щелепи – 27 осіб; правосторонній і лівосторонній букальний перехресний прикус зі зміщенням нижньої щелепи – 25 осіб.

Параметри симетричності розвитку обличчя в дітей 12 років

Форма прикусу	ch-zy		ch-go		gn-go		gn-zy	
	1	R	1	R	1	R	1	R
ЛБПП без зміщення нижньої щелепи	16,0 ±0,3	16,3 ±0,04	9,0 ±0,04	8,5 ±0,06	18,0 ±0,02	17,5 ±0,02	28,0 ±0,6	26,5 ±0,4
ЛБПП поєднаний	18,0 ±0,02	16,0 ±0,4	9,0 ±0,04	9,0 ±0,01	18,0 ±0,3	16,5 ±0,02	28,0 ±0,04	26,5 ±0,01
ЛБПП без зміщення нижньої щелепи	16,5 ±0,1	17,5 ±0,04	9,0 ±0,02	11,5 ±0,04	19,0 ±0,1	21,0 ±0,03	28,5 ±0,09	30,0 ±0,01
ЛБПП поєднаний	14,3 ±0,4	15,0 ±0,02	7,5 ±0,04	9,0 ±0,03	16,8 ±0,02	21,5 ±0,3	25,0 ±0,01	26,5 ±0,03
ДБПП без зміщення нижньої щелепи	16,0 ±0,3	16,3 ±0,04	9,0 ±0,04	8,5 ±0,06	18,0 ±0,02	17,5 ±0,02	28,0 ±0,6	26,5 ±0,4
ПБПП без зміщення нижньої щелепи	12,0 ±0,1	11,0 ±0,03	15,0 ±0,1	15,3 ±0,04	9,5 ±0,04	9,8 ±0,1	9,5 ±0,03	9,8 ±0,1
ПБПП поєднаний	12,0 ±0,2	11,0 ±0,04	13,0 ±0,02	14,0 ±0,2	17,0 ±0,02	17,0 ±0,4	10,0 ±0,3	10,0 ±0,3
ЛБПП без зміщення нижньої щелепи	13,0 ±0,1	13,5 ±0,08	16,0 ±0,1	18,0 ±0,03	17,5 ±0,04	18,5 ±0,01	11,0 ±0,04	11,5 ±0,1
ЛБПП поєднаний	11,0 ±0,01	12,5 ±0,04	13,0 ±0,1	15,0 ±0,02	15,5 ±0,3	16,0 ±0,04	10,5 ±0,01	10,5 ±0,06
ДБПП без зміщення нижньої щелепи	12,0 ±0,1	11,0 ±0,03	15,0 ±0,1	15,3 ±0,04	9,5 ±0,04	9,8 ±0,1	9,5 ±0,03	9,8 ±0,1

**Результати дослідження та їх обговорення.** Аналіз фотостатичних знімків показав, що в дітей 12-15 років при правосторонній формі аномалії параметри gn-zy, gn-ch, t-n збільшені зліва від 1,0 мм до 1,5 мм. При зміщенні нижньої щелепи, крім вищевказаних, зліва переважають виміри gn-go, ch-zy (1,5 та 2 мм відповідно), а з правого боку- sto-go (1,0 мм) (табл. 1.) У дітей із ЛБПП без зміщення нижньої щелепи визначається різниця при вимірах ch-zy та go-or, а в пацієнтів із поєднаною формою - при вимірах gn-ch, t-n. Найбільш суттєва невідповідність вимірів правої та лівої половин обличчя спостерігається при поєднаній формі перехресного прикусу, яка за рахунок зміщення нижньої щелепи ускладнюється. У старшій віковій групі (15 років) зміни обличчя виразніші. Так, у дітей із ЛБПП без зміщення ниж-

ньої щелепи на користь лівої половини збільшені показники gn-go, gn-zy, sto-go. При поєднаній формі набувають діагностичного значення зміни параметрів ch-go, gn-ch, t-or, які з лівого боку більші, ніж із правого, на 1,5 мм за рахунок зміщення нижньої щелепи.

При лівосторонній формі утворення аномалії ситуація погіршується.

Так, у дітей без зміщення нижньої щелепи параметри ch-zy, gn-zy, gn-ch, sto-go, t-or більші з правого боку від 1,1 мм до 4,0 мм. З лівого боку переважають значення параметрів gn-go, go-or, що свідчить про деформацію лівої половини обличчя за рахунок компресії верхньої щелепи.

При ЛБПП поєднаному різниця всіх параметрів без винятку збільшується. Особливо це стосується вимірів gn-zy та t-n (на 6,0 та 4,5 відповідно), значення переважа-

ють з правого боку, що пов'язано зі зміщенням нижньої щелепи.

У дітей із ДБПП переважають параметри ch-go, gn-go, gn-zy, gn-ch, sto-go, t-or на користь лівої половини обличчя. Але різниця між вимірами правого та лівого боку виражені значно менше, ніж у попередніх групах. Це свідчить про симетричніший розвиток обличчя при цій формі перехресного прикусу. Проведене фотометричне дослідження в пацієнтів із перехресним прикусом підтвердило зміни розвитку окремих ділянок щелепно-лицевої ділянки, особливо її лівої половини.

Аналіз гармонійності розвитку лицевого черепана підставі обчислення трикутників показав: значні порушення спостерігаються в проекції четвертих-п'ятих зубів (трикутник А). Визначається сплюснення середньої третини облич-

Параметри симетричності розвитку обличчя в дітей 15 років

Форма прикусу	ch-zy		ch-go		gn-go		gn-zy	
	1	R	1	R	1	R	1	R
ПБПП без зміщення нижньої щелепи	17,3 ±0,4	16,8 ±0,1	10,5 ±0,04	9,0 ±0,03	21,0 ±0,04	19,0 ±0,06	32,0 ±0,04	30,0 ±0,1
ПБПП поєднаний	16,5 +0,1	16,0 ±0,2	11,0 ±0,4	8,5 ±0,02	20,0 ±0,4	18,5 ±0,02	28,0 ±0,04	28,2 ±0,04
ЛБПП без зміщення нижньої щелепи	18,4 ±0,2	19,5 ±0,4	8,5 ±0,3 ±0,04	9,0 ±0,02	17,8 ±0,3	15,0 ±0,02	28,5 ±0,09	32,5 ±0,2
ЛБПП поєднаний	18,0 ±0,02	19,0 ±0,3	8,8 ±0,06	11,5 ±0,04	19,5 ±0,2	21,0 ±0,02	25,0 ±0,01	31,0 ±0,3
ДБПП без зміщення нижньої щелепи	14,5 ±0,02	14,0 ±0,04	10,0 ±0,04	8,5 ±0,02	20,0 ±0,3	19,5 ±0,01	28,5 ±0,03	27,5 ±0,04
ПБПП без зміщення нижньої щелепи	14,0 ±0,2	13,5 ±0,1	18,0 ±0,03	13,5 ±0,04	18,7 ±0,02	18,0 ±0,01	11,6 ±0,03	11,0 ±0,02
ПБПП поєднаний	12,0 ±0,2	10,5 ±0,01	17,0 ±0,03	15,5 ±0,04	18,5 ±0,4	17,0 ±0,03	11,5 ±0,06	10,0 ±0,3
ЛБПП без зміщення нижньої щелепи	11,3 ±0,4	12,7 ±0,1	15,8 ±0,2	18,0 ±0,3	16,0 ±0,4	14,8 ±0,3	9,5 ±0,02	11,5 ±0,02
ЛБПП поєднаний	11,5 ±0,4	12,5 ±0,1	15,5 ±0,4	18,5 ±0,2	15,0 ±0,02	16,5 ±0,2	9,5 ±0,3 ±0,02	12,0 ±0,01
ДБПП без зміщення нижньої щелепи	15,0 ±0,2	14,0 ±0,6	16,0 ±0,2	15,0 ±0,4	18,5 ±0,2	19,0 ±0,03	11,0 ±0,02	9,0 0,04

чя та поглиблення носо-губної складки. Зміна співвідношення губ (нижня превалує над верхньою) посилює сприйняття асиметрії, помітне западіння верхньої губи на боці деформації, а на протилежному – сплюснення нижньої частини обличчя. Коливанням підлягають трикутники ch-zy-or-E. Трикутник D gn-go-ch підкреслює збільшення розмірів нижньої щелепи.

Кути нижньої щелепи також змінюються: зазвичай на боці зміщення він ближче до прямого, а на протилежному боці розгорнутий до 135-140°.

Отже, результати наших досліджень показали, що в багатьох випадках, особливо в дітей старшої вікової групи, де спостерігається виражена асиметрія обличчя, фотометрія допомагає правильно

проаналізувати характер порушень розвитку обличчя або особливостей його будови, що допоможе правильно визначити план лікування, складання якого без урахування аналізу особливостей будови обличчя може призвести в деяких випадках до погіршення зовнішнього вигляду пацієнтів після закінчення ортодонтичного лікування.

### Література

1. Равиндра Нанда. Биомеханика и эстетика в клинической ортодонтии. / Равиндра Нанда. – М.: МЕДпресс-информ, 2009. – 388 с.
2. Персин Л. С. Ортодонтия. Современные методы диагностики зубочелюстно-лицевых аномалий. Руководство для врачей / Л. С. Персин. – М.: ООО ИЗЦП «Ифрокнига», 2007. – 250 с.
3. Уильям Профит. Современная ортодонтия / Уильям Профит; [перевод с англ. под ред. член.кор. РАМН проф. Л. С. Персин] – М.: МЕДпресс-информ, 2006. – 560 с.
4. Куліш Н. В. Морфологічні та естетичні зміни у дітей 6-12 років при лікуванні різних форм перехресного прикусу. автореф. дис. на здобуття наук. ступеня канд. мед. наук спец. 14.22.00 «Стоматологія» / Н. В. Куліш. – Полтава, 2000. – 18 с.

Стаття надійшла  
24.05.2012 р.

**Резюме**

У дітей віком 12-15 років, які мають перехресний прикус, уже наявна асиметрія обличчя. Ступінь її прояву залежить від різновиду аномалії та її локалізації. Різноманітність клінічних проявів буквальних форм перехресного прикусу потребує детального вивчення статичних і динамічних знімків обличчя з метою виявлення відхилень у будові лицевого скелета і визначення тактики лікування.

**Ключові слова:** перехресний прикус, фотометрія, естетика обличчя.

**Резюме**

У детей 12-15 лет, имеющих перекрестный прикус, уже определяется асимметрия лица. Разнообразие клинических проявлений буккальных форм перекрестного прикуса требует детального изучения статических и динамических снимков лица с целью определения отклонений в строении лицевого скелета и определения тактики лечения.

**Ключевые слова:** перекрестный прикус, фотометрия, эстетика лица.

**Summary**

Face asymmetry is already determined in children aged 12-15 years with cross-bite. The variety of clinical manifestations of buckle forms of cross-bite requires thorough study of the static and dynamic face pictures in order to determine the deviations in the facial skeleton structure and decide on treatment tactics.

**Key words:** cross-bite, photometric method, face aesthetics.