

УДК 616.831:616.33—002

Т. В. Мироненко, В. В. Борисенко, М. П. Смирнова
ПСИХОНЕВРОЛОГИЧЕСКИЕ ИЗМЕНЕНИЯ В КЛИНИКЕ ГЛЮТЕНЧУВСТВИТЕЛЬНОЙ ЦЕЛИАКИИ
(аналитическое обозрение)

Т. В. Мироненко, В. В. Борисенко, М. П. Смирнова
ПСИХОНЕВРОЛОГІЧНІ ЗМІНИ В КЛІНІЦІ ГЛЮТЕНЧУТЛИВОЇ ЦЕЛІАКІЇ
(аналітичний огляд)

T. V. Myronenko, V. V. Borisenko, M. P. Smirnova
PSYCHONEUROLOGICAL CHANGES IN THE CLINIC COELIAC DISEASE
(analytical review)

Авторами, на основании анализа литературных источников, обобщены данные об этиологии, патогенезе, патоморфологии, классификации, клинических особенностях, неврологических осложнениях такого малоизученного аутоиммунного заболевания как глютенчувствительная целиакия. Приведены диагностический и лечебный алгоритмы данного заболевания, клиническое наблюдение глютенчувствительной целиакии, осложненной энцефаломиелитом, у молодой девушки.

Использован иллюстративный материал в виде схем, рисунков, фотографий инструментального и морфологического исследования.

Изложенные материалы расширяют представления неврологов, гастроэнтерологов, врачей общей практики об аутоиммунных заболеваниях гастроинтестинальной системы и о многочисленных соматоневрологических осложнениях.

Ключевые слова: глютенчувствительная целиакия, неврологические осложнения

Авторами, на підставі аналізу літературних джерел, узагальнені дані про етіологію, патогенез, патоморфологію, класифікацію, клінічні особливості, неврологічні ускладнення такого маловивченого аутоімунного захворювання як глютенчутлива ціліакія. Наведено діагностичний та лікувальний алгоритми даного захворювання, клінічне спостереження глютенчутливої ціліакії, ускладненої енцефаломієлітом, у молодій дівчини.

Використаний ілюстративний матеріал у вигляді схем, рисунків, фотографій інструментального та морфологічного дослідження.

Викладені матеріали розширюють уявлення неврологів, гастроентерологів, лікарів загальної практики про аутоімунні захворювання гастроінтестинальної системи і про численні соматоневрологічні ускладнення.

Ключові слова: глютенчутлива ціліакія, неврологічні ускладнення

The authors on the basis of the analysis of references to generalize the data on the etiology, pathogenesis, pathomorphology, classification, clinical features, neurological complications of poorly known autoimmune diseases, such as coeliac disease gluten-sensitization. The diagnostic and therapeutic algorithms of the disease, the clinical observation of celiac disease complicated by encephalomyelitis in a young girl.

Illustrative material used in the form of diagrams, drawings, photographs instrumental and morphological studies.

The foregoing material expands the neurologists, gastroenterologists, general practitioners about autoimmune diseases gastrointestinal system and many somatic-neurological complications.

Keywords: coeliac disease, neurological complications

Глютенчувствительная целиакия является редким, сравнительно недостаточно изученным заболеванием гастроинтестинальной системы, в основе которого лежит иммунозависимое воспаление слизистой оболочки тонкого кишечника. Как правило, глютенчувствительная целиакия (ГЦ) развивается у категории населения с генетически детерминированной, повышенной чувствительностью к глютену CHLADQ или DQ8 — белку клейковины, содержащемуся в муке злаковых — пшенице, ржи, ячмене до 11—13 %. Функциональное назначение глютена заключается в задержке углекислоты и обеспечении разрыхляющего эффекта при замешивании теста. Несомненно, что повышенное содержание глютена в зернах, а также муке нежелательно, это способствует снижению качества выпекаемых мучных изделий из такого теста и сенсibilизации лимфоцитов человеческого организма с последующим развитием аутоиммунных воспалительных изменений в слизистой оболочке кишечника [2, 9]. Возможно, поэтому Верховная Рада Украины приняла закон «О безопасности и качестве пищевых продуктов относительно информирования граждан об отсутствии глютена в пищевых продуктах».

Распространенность ГЦ в странах Европы составляет 1—6 случаев на 100—200 человек. Крайне редко данное заболевание встречается в странах Азии, Африки, Японии, Китае, где большее предпочтение местное население отдает рису, саго. ГЦ встречается преимущественно у женского населения, составляя 80 % в общей популяции. К сожалению, данное заболевание поздно диагностируется, поскольку в 10—29 раз чаще протекает бессимптомно или имеет атипичное течение. Распространенность ГЦ в России составляет 1 случай на 50—10 тыс. населения. В нашей стране проблема ГЦ является недостаточно изученной.

Патофизиологические механизмы ГЦ отличаются двумя путями развития заболевания. В результате частого поступления глютена с продуктами питания в человеческий организм развивается сенсibilизация слизистой оболочки кишечника к глиадину макрофагами и В-лимфоцитами с последующим развитием в стенках серозного воспалительного процесса.

Существует и другой патогенный механизм, который, в определенной степени, отражает защитные реакции организма на избыточное и частое экзогенное введение глютена. К числу подобных реакций относят дезаминирование глютена ферментом

трансглутаминазой с повреждением энтероцитов и последующим развитием в них воспалительных изменений.

Таким образом, на фоне частого поступления глютена в организм, происходит формирование системных аутоиммунных реакций с поражением многих органов и систем — центральной и периферической нервной системы, эндокринных желез, печени, поджелудочной железы, мышцы сердца, сосудов кожи, слизистой кишечника (рис. 1).

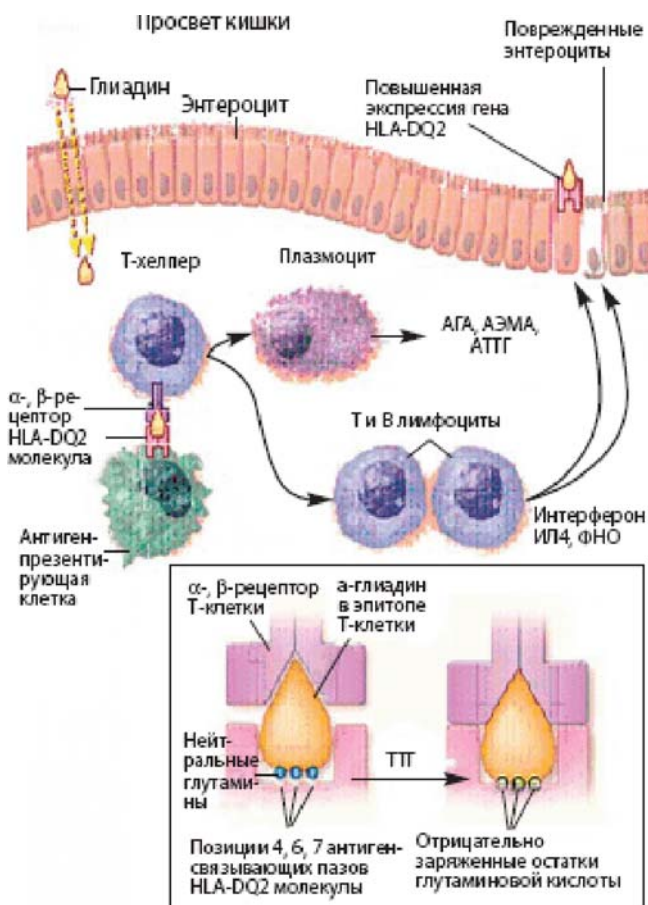


Рис. 1. Схема патогенеза глютеновчувствительной целиакии (Губская Е. Ю., 2008) [6]

Возможно, такой полисистемностью поражения и объясняется хроническое течение данного заболевания.

Высказываются предположения, что ГЦ является пусковым механизмом в развитии иных аутоиммунных заболеваний, связанных с поражением ЦНС, например, рассеянного склероза [9].

Рассматривая патогенетические механизмы развития осложнений ГЦ, важно отметить и роль метаболических факторов. Это связано с тем, что ГЦ представляет собой своеобразный синдром хронической мальабсорбции, вызывающий дефицит в организме витаминов группы В — В₁, В₆, В₁₂, фолиевой кислоты, снижение концентрации электролитов — кальция, калия и других биологически активных соединений —

биоптерина, карнитина. Несомненно то, что подобный пролонгированный метаболический дисбаланс в организме негативно отражается на функционировании нейронов, нейроглии, процессах нейротрансмиссии, синтезе миелина, способствует развитию патологических нейropsychических реакций, тетанических судорог, дегенеративных изменений в мышцах, костной системе [14].

Патоморфологические изменения при ГЦ полиморфны, специфичны, они характеризуются процессами субтотальной атрофии ворсинок слизистой двенадцатиперстной и тощей кишки, наличием плазматических клеток в слизистой кишечника. Развивается инфильтрация эпителиального пласта тонкого кишечника межэпителиальными лимфоцитами, что является специфическим морфологическим маркером аутоиммунного воспаления (рис. 2, 3) в кишечнике.

Для ГЦ характерно полиорганное поражение, поэтому во внутренних органах присутствуют участки неспецифического воспалительного процесса.

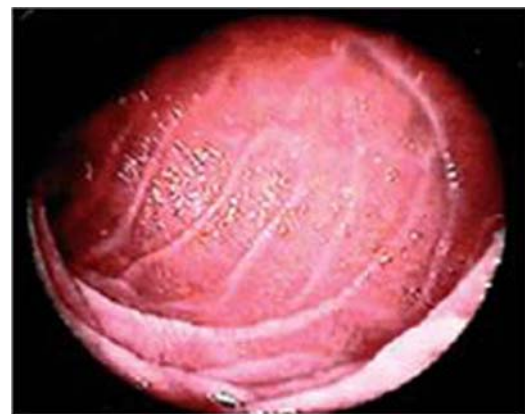

Рис. 2. Дуоденоскопия. Атрофия слизистой оболочки тонкой кишки (Вохмянина М. В., 2010) [3]

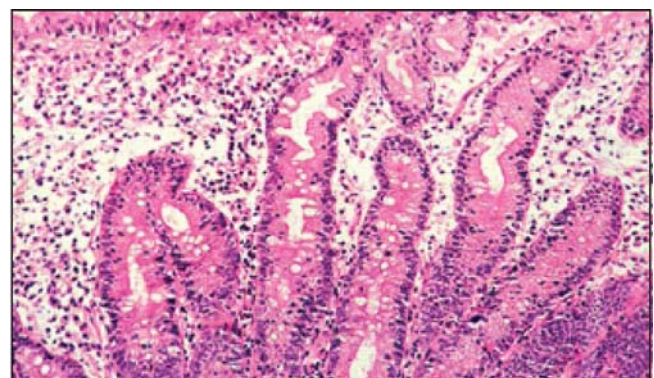


Рис. 3. Микроскопия. Окраска гематоксилином и эозином x 100. Субтотальная атрофия ворсинок. Неровная поверхность эпителиальных клеток, их утолщение, глубокие крипты (Гдыря О. В.) [4]

Представляет практический интерес выделение групп риска пациентов, более предрасположенных к развитию подобного необычного и прогностически

весьма серьезного заболевания. К их числу относятся наличие в семьях ближайших родственников, больных целиакией; детей, отстающих в физическом развитии, с задержкой полового развития; больных с анемией, остеопенией, герпетиформным дерматитом Дюринга, сахарным диабетом 1 типа, рецидивирующим конъюнктивитом, язвенным стоматитом, дефектами зубной эмали, селективным дефицитом Ig A [1, 5, 7].

Существует следующая классификация ГЦ. Выделяют типичную, классическую форму заболевания, которая встречается у 38—57 % больных. Она развивается в детском возрасте, сопровождается симптомами нарушения всасывания в кишечнике II—III ст., тяжелым клиническим течением, диареей, полифекацией, признаками истощения, отеками, отставанием в физическом развитии, наличием полиневропатии.

Латентная форма ГЦ наблюдается в 13 % случаев, отличается малосимптомным клиническим течением, описана у большинства взрослых женщин, клинически проявляется хронической диареей, низким ростом пациентов, наличием у них остеопороза, железодефицитной анемии, иногда бесплодия; аменорей, геморрагическим синдромом. Довольно часто при латентной форме ГЦ присутствуют неврологические осложнения в виде полиневропатии (рис. 4).

Ряд исследований выделяют бессимптомную (скрытую) форму ГЦ, которая встречается в 10 раз чаще. У этих пациентов отсутствуют клинические симптомы хронической мальабсорбции, но при дуоденоскопии слизистая кишечника имеет характерные признаки гиперрегенераторной атрофии. В клинике заболеваний у таких больных присутствует геморрагический синдром, признаки остеомалации, нередко встречается аутоиммунный тиреоидит, гепатит, а также симптомы полиневропатии [4, 10].

Симптомов нет или мало		Симптомы
Незначительная малабсорбция	Умеренная малабсорбция	Выраженная малабсорбция
Минимальная атрофия ворсинок	Парциальная атрофия ворсинок	Субтотальная атрофия ворсинок
<i>Незначительная гиперплазия крипт</i>	<i>Умеренная гиперплазия крипт</i>	<i>Выраженная гиперплазия крипт</i>

Рис. 4. Основные симптомы целиакии, обусловленные мальабсорбцией (Фадеев Г. Д., 2008) [10]

Общими клиническими симптомами ГЦ, независимо от преимущественной формы заболевания, являются стеаторея либо диарея с полифекацией, при этом стул напоминает пену, частая задержка роста и отставание в психомоторном развитии, генерализованная мышечная атрофия, сопровождающаяся снижением мышечного тонуса в конечностях, своеобразной формой живота «распластанный живот» [4, 10]. Для ГЦ также характерны частые боли в животе и нарушения стула, другие диспептические расстройства — тошно-

та, рвота, боль в костях. Частыми являются и другие симптомы заболевания, связанные с системным характером поражения внутренних органов — одышка, боли в сердце, судороги в мышцах конечностей, депрессия, частый неврологический дефицит.

Существуют 3 степени чувствительности к глютену, которые во многом определяют развитие клинической картины заболевания — легкая, протекающая без неврологических нарушений, умеренная и выраженная с обязательным наличием неврологических нарушений.

Наряду с постоянным клиническим синдромом ГЦ, включающим обязательную дисфункцию со стороны гастроинтестинальной системы, встречаются иные клинические симптомы, связанные с формированием своеобразной полиорганной недостаточности при ГЦ, поэтому данное заболевание называют «великим хамелеоном» [14].

Как указывалось выше, аутоиммунный воспалительный процесс распространяется на многие висцеральные органы и системы. Именно поэтому в 10—15 % случаях у больных ГЦ формируется недостаточность функции поджелудочной железы, печени (15—60 %), рефлюкс-эзофагит (19 %), пептические язвы желудка, ряд аутоиммунных заболеваний (синдром Шегрена, тиреоидит, сахарный диабет 1 типа, гиперпаратиреоз, ожирение) и даже кожные заболевания — герпетиформный дерматит, некротическая мигрирующая эритема, псориаз. Несомненно, в практике невролога представляет интерес вопрос о возможных неврологических осложнениях ГЦ. Наиболее частыми из них являются полиневропатия, энцефалопатия, церебеллярная атаксия, эпилептический синдром, цефалгии, депрессии, вегетативная дисфункция.

Обсуждается вопрос о роли ГЦ в формировании аутизма у детей, шизофрении, даже болезни Дауна [8]/ По мнению исследователей, развитие церебеллярной атаксии обусловлено гиперчувствительностью проводящих путей мозжечка к глютену, развитием их демиелинизации в связи с высоким уровнем в тканях мозжечка антиглютеновых антител (30 %). Клиническая картина церебеллярной атаксии характеризуется атипичным течением, отсутствием нистагма, скандированной речью, стойкой дискоординацией движений, стационарным, относительно доброкачественным типом течения [12, 14].

Наиболее частым неврологическим осложнением ГЦ является полиневропатия, встречающаяся почти у половины больных. U. Cicarelli и R. Chin (2003) описали полиневропатию в 49 % случаях в данной популяции. Как правило, это хроническая, дистальная, симметричная полиневропатия с преобладанием сенсорных нарушений (боли в конечностях, «жжение», чувство зябкости, онемение). Возможны и более тяжелые ее варианты клинического течения, аксональный или демиелинизирующий тип, моторная форма, напоминающая по своему течению синдром Гийена — Барре. Редко встречаются при ГЦ автономные формы полиневропатии, сопровождающиеся нарушением дыхания, сердечной деятельности.

Описана своеобразная диссоциация между клиническими симптомами и нормальными нейрофизиологическими параметрами при электронейромиографии у подобных больных. Поэтому диагностическим тестом глютеновой полиневропатии остаются лабораторные методы исследования — определение антиганглиозных антител к Шванновской оболочке нервных узлов.

Эпилепсия, как неврологическое осложнение ГЦ, встречается в 3,5—5,5 % случаев. Эпилептические припадки являются полиморфными по своей структуре, однако их отличает резистентность к антиэпилептическим препаратам, «синдром двустороннего затылочного отведения мозга у детей» [14]. По мнению автора, причиной «отвердения мозговой ткани» является применение противосудорожных средств, содержащих кремнезем, соли кальция, которые способны повышать плотность мозговой ткани в связи с существующей в организме хронической мальабсорбцией, дефицитом фолиевой кислоты [14].

М. Uabrielli [13] описывают в 4 % наблюдений мигрень среди больных ГЦ. Возможна и головная боль напряжения, которая встречается чаще (27,9 %). Как правило, цефалгический синдром не сопровождается неврологической симптоматикой. Выраженность и частота головной боли уменьшаются на фоне соблюдения антиглютеновой диеты.

Депрессия является частым неврологическим осложнением ГЦ и наблюдается практически у каждого третьего больного. Она сопровождается апатией, чувством тревоги, повышенной раздражительностью.

Причину депрессии при ГЦ связывают с существующими метаболическими нарушениями в организме вследствие мальабсорбции, дефицита нутриентов, особенно триптофана, витамина B₆, участвующих в метаболизме серотонина. Отмечается корреляция депрессивных расстройств при ГЦ с клиническими проявлениями аутоиммунного тиреоидита [13].

Аутизм, как известно, является недостаточно изученной проблемой. Среди множества причин, способствующих его развитию, называют и ГЦ. Так, P. D. Eufemia et al. [11, 13] выявили нарушения кишечной проницаемости у 9 из 21 детей, страдающих аутизмом. По мнению авторов, существует гипотеза «негерметичности кишки», согласно которой следствием ее повышенной проницаемости является беспрепятственное проникновение в кровь негидролизированных белков типа глютена и казеина, которые повышают иммунный ответ, вызывая клинику хронического аутоиммунного энцефалита с соответствующим изменением корковых функций.

Связь ГЦ и шизофрении не является очевидной и общепризнанной. В своих исследованиях Dohan F. [12] высказал предположение о том, что пусковой механизм шизофрении может быть связан с генетическим дефектом повреждения глютена. Данное предположение поясняется автором близким расположением генетического маркера целиакии бр23 и локуса шизофрении р23.3. Таким образом, риск шизофрении у больных с ГЦ существует и, по данным литературы, он выше в 3,2 раза в сравнении с общей популяцией [11].

По мнению ряда исследователей, генетическая связь ГЦ с синдромом Дауна обусловлена патологией хромосом в 21-й паре, поскольку ген восприимчивости к ГЦ также находится в хромосоме 21-й пары. Это предположение, несомненно, требует дальнейших исследований. К редким неврологическим осложнениям ГЦ относят также миелопатию, энцефалит со стволовой локализацией, хроническую прогрессирующую лейкоэнцефалопатию, мозговые инсульты (2,4 %), паркинсонизм (0,6 %), миопатии (1,3 %), выраженные психические расстройства со склонностью к суицидальным попыткам, миопатический синдром [12].

Следует не забывать и о таких грозных соматических осложнениях ГЦ, как кардиомиопатия, аутоиммунный миокардит, которые снижают качество жизни пациентов.

Представляет практический интерес клиническое наблюдение, описанное Hernandez U. (2002). Больная, 29 лет, страдает рассеянным склерозом, рецидивирующе-ремиттирующий тип течения. После проведения очередного курса лечения бета-интерфероном в течение 1 года у пациентки вскоре возник рецидив заболевания, отличающийся клинически от предыдущего симптомами со стороны гастроинтестинальной системы (диарея и боль в животе), а также потерей веса.

У пациентки была диагностирована целиакия, что подтвердили результаты биопсии двенадцатиперстной кишки. Применение бета-интерферона было приостановлено и назначена безглютеновая диета, применение которой на протяжении 5 лет способствовало нивелированию неврологических нарушений, с позитивными изменениями на ЯМР-томографии головного мозга.

Диагностика ГЦ базируется не только на основании клинических проявлений заболевания, но и на результатах иммунологических методов исследования — наличие антител к глиадину, эндомиозию, тканевой глютаминазе [3, 13]. Диагностически информативным является гистологическое исследование тонкой кишки (биопсия дуоденоскопом) (рис. 5—7).

Пациенты с подозрением на ГЦ должны быть осмотрены гастроэнтерологом, иммунологом, неврологом.

Несомненно, высокую информативность несут нейровизуализационные методы диагностики, позволяющие локализовать характер очагового поражения головного мозга при ГЦ и его структуру (рис. 8—12).

Лечение ГЦ — длительное, предусматривает строжайшее соблюдение пациентами, на протяжении всей жизни, аглютеновой диеты. Медикаментозная терапия включает длительное назначение антидиарейных средств — смекта, дерматол, белая глина, углекислый кальций. Проводят коррекцию белкового обмена, назначая кровь, плазму, альбумин, протеин, анаболические стероиды (ретаболил, феноболит).

Для ингибирования аутоиммунных процессов применяют глюкокортикостероиды — медал, солумедрол.

Антисептики назначают для блокирования местного воспалительного процесса в тонком кишечнике, эффективны бисептол, энтерофурил. С целью уменьшения моторики кишечника используют имодиум, лоперамид.

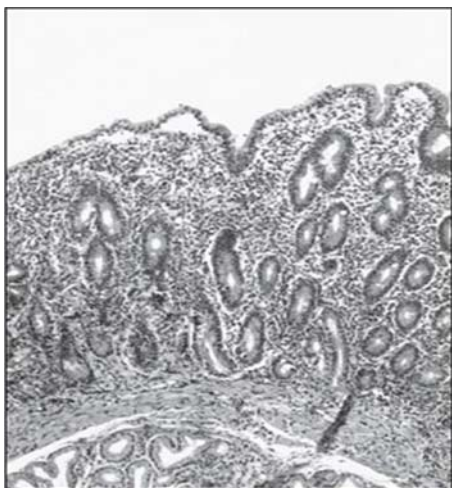

Рис. 5. Эндоскопическая картина тонкой кишки при целиакии (Гдыря О. В., 2009) [4]

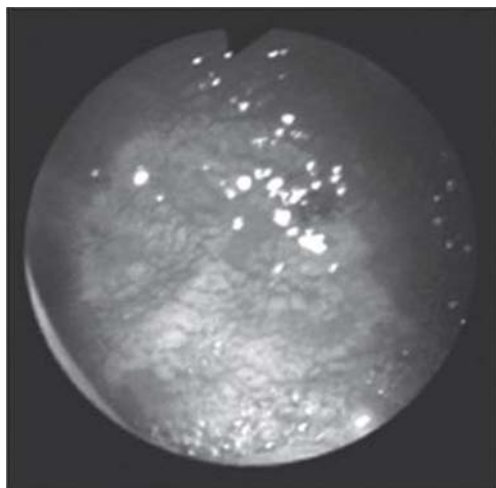


Рис. 6. Рентгенограмма 12-перстной кишки, пораженной целиакией (Фадеев Г. Д., 2008) [10]

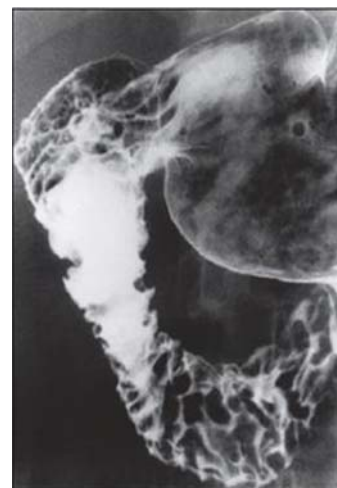

Рис. 7. Рентгенограмма 12-перстной кишки, пораженной целиакией (Фадеев Г. Д., 2008) [10]

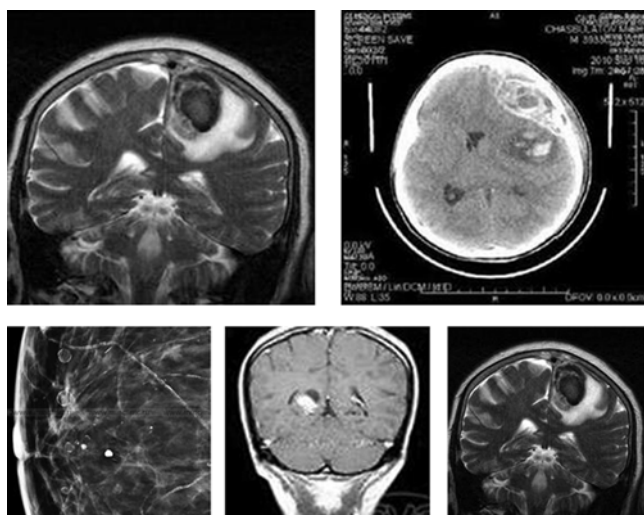


Рис. 8—12. МРТ головного мозга пациентов с глютенчувствительной целиакией, осложненной эпилепсией, «синдром отвердения мозга»

Необходимо длительно применять и пробиотики — бифидобактерии, линекс, хилак-форте и ферментные препараты — креон, панзинорм.

Лечение неврологических осложнений также основано, прежде всего, на соблюдении аглютеновой диеты.

Медикаментозная терапия предусматривает широкое использование нейрометаболитов (актовегин, никомекс, цераксон, вазонат), витаминотерапии (нейробион, мильгамма), вазоактивных препаратов (вазовитал, сермион). Патогенетическая терапия заключается в назначении иммунодепрессантов (цитостатики, глюкокортикостероиды), иммуномодуляторов (эрибисол, иммуноглобулины, тималин, полиоксидоний).

Пациентам со стволовым энцефалитом, церебральным ангиитом назначают плазмаферез.

Необходимо ознакомить больных с ГЦ с перечнем продуктов, которые показаны и противопоказаны при данной патологии. Следует из пищевого рациона

исключить продукты, изготовленные из злаков, ячменя, овса, это соответствующие сорта хлеба, макаронные изделия, манная и овсяная, пшеничная крупы, выпечка, мюсли, хлопья. Противопоказаны больным с ГЦ овощи в кляре, панированные в муке мясо и рыба, сельдь маринованная, хлебный квас, сосиски, йогурт со злаками, солодом, ячменный соус, ячменный квас, кисели, картофель, продукты, содержащие крахмал.

Аглутеновая диета заключается в употреблении круп из гречки, риса, кукурузы, молока и молочных продуктов (сыры, творог, кефир, натуральный йогурт), мяса, рыбы, рыбных консервов, морепродуктов (крабы, креветки, устрицы), яиц, овощей, фруктов, фруктовых соков, орехов [6].

ГЦ является хроническим аутоиммунным заболеванием, сопровождающимся не только фокальным воспалительным процессом в стенках тонкого кишечника, но и системным поражением многих органов и систем, в частности нервной. Патогенез развития неврологических осложнений при ГЦ сложен, связан с хронической мальабсорбцией, комплексом метаболических нарушений в организме, нейросенсибилизацией различных отделов нервной системы.

Целесообразно проведение серологического скрининга целиакии и биопсии *duodenum* пациентам с неврологическими расстройствами, отличающимися резистентностью к лечению. Базисным лечением глютенной целиакии является строгое соблюдение аглютеновой диеты в сочетании с активной метаболической терапией.

Список литературы

1. Белозоров А. П. Выявление глютенной энтеропатии при псориазе, аллергодерматозах и урогенитальных хламидиозах / А. П. Белозоров // Дерматология та венерология. — 2004. — № 2(24). — С. 29—33.
2. Бельмер С. Непереносимость глютена и показания к безглютеновой диете / С. Бельмер // Врач. — 2011. — № 5. — С. 17—21.
3. Вохмянина М. В. Особенности диагностики энтеропатии с использованием определения тканевых трансглутаминовых антител в капиллярной крови / М. В. Вохмянина // Российский педиатрический журнал. — 2010. — № 1. — С. 21—24.

4. Гди́ря О. В. Гістоморфологічна характеристика ентеропатії у дітей / О. В. Гди́ря // Педіатрія, акушерство та гінекологія. — 2009. — № 5. — С. 25—29.

5. Губська Є. Ю. Целіакія та шкіра. Удосконалення діагностики герпетичного дерматиту Дюрінга як типового шкірного вияву целіакії / Є. Ю. Губська // Сучасна гастроентерологія. — 2008. — № 1. — С. 29—32.

6. Губская Е. Ю. Нарушение безглютеновой диеты и внешнесекреторная недостаточность поджелудочной железы как основные причины неудовлетворительных результатов лечения целиакии / Е. Ю. Губская // Там само. — 2008. — № 4(42). — С. 57—60.

7. Миршук Н. М. Амілазна недостатність у контексті її взаємозв'язку із зовнішньосекреторною недостатністю підшлункової залози та глютенною ентеропатією / Н. М. Миршук. // Там само. — 2009. — № 3 (47). — С. 16—19.

8. Парфенов А. И. Неврологические и психические нарушения у больных глютенчувствительной целиакией / А. И. Парфенов // Клиническая медицина. — 2010. — № 2. — С. 40—47.

9. Парфенов А. И. Глютенчувствительная целиакия и профилактика аутоиммунных и онкологических заболеваний /

А. И. Парфенов // Терапевтический архив. — 2007. — Т. 79; № 2. — С. 5—11.

10. Фадеенко Г. Д. Многообразие проявлений глютенной энтеропатии / Г. Д. Фадеенко, О. Г. Гапонова // Сучасна гастроентерологія. — 2009. — № 2 (46). — С. 111—118.

11. Clinical, radiological, neurophysiological and neuropathological characteristics of glutenataxia / [M. Hadjivassilou, R. Grünewald, A. Chattopadhyay et al.] // Lancet. — 1998. — Vol. 352. — P. 1582—1585.

12. Hardoff D. Myopathy as a presentation of coeliac disease / D. Hardoff, B. Sharf., A. Berger // Dev. Med. Child. Neurol. — 1980. — Vol. 22. — P. 781—783.

13. Lerner A. Serum carnitine concentrations in coeliac disease / A. Lerner, N. Gruener, T. C. Plancu // Gut. — 1993. — Vol. 34. — № 7. — P. 933—935.

14. Ventura A. Coeliac disease, folic acid deficiency and epilepsy with cerebral calcifications / A. Ventura, F. Bouguet, C. Sastorelli // Acta Paediatr. Scand. — 2001. — Vol. 80. — P. 559—562.

Надійшла до редакції 16.09.2013 р.

МИРОНЕНКО Татьяна Васильевна, доктор медицинских наук, профессор, заведующая кафедрой нервных болезней с нейрохирургией Государственного заведения «Луганский государственный медицинский университет», e-mail: mironenkomira@mail.ru

БОРИСЕНКО Виктория Владимировна, кандидат медицинских наук, доцент кафедры нервных болезней с нейрохирургией ГЗ «Луганский государственный медицинский университет», e-mail: nevrolog20@bk.ru

СМИРНОВА Марина Петровна, кандидат медицинских наук, ассистент кафедры семейной медицины ГЗ «Луганский государственный медицинский университет», e-mail: sns60@rambler.ru

MYRONENKO Tatyana Vasilivna, Doctor of Medical Sciences, Professor, Head of Department of Nervous Diseases with Neurosurgery of the State Institution "Luhansk State Medical University", e-mail: mironenkomira@mail.ru

BORISENKO Viktoriya Vladimirovna, MD, PhD, Assistant Professor of Department of Nervous Diseases with Neurosurgery of the SI "Luhansk State Medical University", e-mail: nevrolog20@bk.ru

SMIRNOVA Marina Petrovna, MD, PhD, assistant of Department of Family Medicine of the SI "Luhansk State Medical University", e-mail: sns60@rambler.ru