



original article | UDC 619:616-053.2+619:576.895.1 | doi: 10.31210/visnyk2019.04.28

SPREADING OF CALF NEOASCAROSIS ON FARMS OF SUMY REGION

L. V. Nagorna,

ORCID ID: [0000-0001-8307-183X](https://orcid.org/0000-0001-8307-183X), E-mail: lvn_10@ukr.net,

V. I. Risovaniy,

ORCID ID: [0000-0003-0724-4991](https://orcid.org/0000-0003-0724-4991), E-mail: rvisu@ukr.net,

Sumy National Agrarian University, 160, G. Kondatieva str., Sumy, 40021, Ukraine

*Nematodoses are unresolved problem on cattle farms. Nematodoses have become widespread in various states and climatic zones. Neoascaris infestation is a serious problem for cattle young. Parasitizing neoascaris causes digestive disorders, the appearance of bronchopneumonia of parasitic etiology. Animals lag behind in growth and development, and die at high infestation intensity. The purpose of our work was to investigate the spreading of calf neoascariosis on small farms of Sumy region. To achieve this goal, it was necessary to solve the following tasks: to carry out a laboratory study of feces, analyze the impact of anthropogenic factors, technological schemes of animal growing, sanitary and hygienic conditions on the farms as to neoascariosis spreading. The work was performed on the basis of the laboratory of the Department of epizootology and parasitology of Sumy National Agrarian University, as well as on farms of Sumy region. The study was conducted on different age groups of young animals, in particular, 1–3 months, 4–5 months and 6–12 months. For coproovoscopy, a standardized flotation method by Kotelnikov and Khrenov with ammonium nitrate solution was used. According to the results of the researches, the spreading of calf neoascariosis on the farms of Sumy region was established. The average prevalence on the surveyed farms made 61 %. Of the 112 studied animals of different age categories, 69 were found to be infected with *Neoascaris vitulorum*. The maximum disease manifestation in young animals was observed in the spring-autumn period. It has been found that in case of calf neoascariosis, the prevalence indices have decreased with age. Calves 1-3 months of age were infected by calf *Neoascaris vitulorum* most of all (prevalence made 84.8 %). In the group of calves aged 4–5 months, the prevalence was lower and made 62.9 %. The lowest prevalence (25.8 %) was diagnosed in the calf group aged 6–12 months.*

Key words: nematodes, neoascariosis, cattle, calves, clinical picture of the disease.

ПОШИРЕННЯ НЕОАСКАРОЗУ ТЕЛЯТ В УМОВАХ ФЕРМЕРСЬКИХ ГОСПОДАРСТВ СУМСЬКОЇ ОБЛАСТІ

Л. В. Нагорна, В. І. Рисований,

Сумський національний аграрний університет, м. Суми, Україна

Нематодози є нерозв'язаною проблемою в господарствах, які займаються вирощуванням великої рогатої худоби. Для молодняка великої рогатої худоби актуальним є інвазування неоскарисами. Паразитовання неоскарисів призводить до розладів органів травлення, появу бронхопневмоній паразитарної етіології. Тварини відстають у рості та розвитку, а у разі високої інтенсивності інвазії гинуть. Метою нашої роботи було з'ясувати поширення неоскарозу телят в умовах дрібних фермерських господарств Сумської області. Для досягнення мети необхідно було розв'язати такі задачі: провести лабораторне дослідження фекалій, здійснити аналіз впливу антропогенних чинників, технологічних схем вирощування тварин, санітарно-гігієнічних умов у господарствах на поширення неоскарозу. Роботу виконували на базі лабораторії кафедри епізоотології та паразитології Сумського національного аграрного університету, а також в умовах фермерських господарств Сумської обла-

сті. Дослідженню піддавали різні вікові групи молодняка, зокрема 1–3 міс., 4–5 міс. та 6–12 міс. Для копроовоскопії застосовували стандартизований метод флотації з розчином нітрату амонію за Г. О. Котельниковим та В. М. Хреновим. За результатами проведених досліджень встановлено поширення неоскарозу телят в умовах фермерських господарств Сумської області. Середня екстенсивність інвазії в обстежених господарствах становила 61 %. Зі 112 обстежених голів різних вікових категорій – 69 голів виявилися інвазованими неоскарисами. Максимальний прояв хвороби в молодняка тварин відмічали у весняно-осінній період. З'ясовано, що у разі неоскарозу телят показники екстенсивності інвазії з віком тварин зменшувалися. Максимально уражалися неоскарисами телята у віці 1–3 міс. (ЕІ 84,8 %). У групі телят віком 4–5 міс. ЕІ була нижчою і становила 62,9 %. Найнижчу ЕІ в обстеженого поголів'я молодняка великої рогатої худоби (25,8 %) було діагностовано у групі телят віком 6–12 міс.

Ключові слова: нематоди, неоскароз, велика рогата худоба, телята, особливості перебігу.

РАСПРОСТРАНЕНИЕ НЕОАСКАРОЗА ТЕЛЯТ В УСЛОВИЯХ ФЕРМЕРСКИХ ХОЗЯЙСТВ СУМСКОЙ ОБЛАСТИ

Л. В. Нагорная, В. И. Рисованый,

Сумский национальный аграрный университет, г. Сумы, Украина

Представлены результаты изучения распространения неоскароза телят среди поголовья молодняка крупного рогатого скота в условиях фермерских хозяйств Сумской области. Установлено, что паразитирование неоскарисов вызывает расстройства органов пищеварения у животных. Средняя экстенсивность инвазии составляла 61 %. Максимальное проявление болезни у молодняка животных отмечали в весенне-осенний период. Выяснено, что при неоскарозе телят показатели экстенсивности инвазии с возрастом уменьшаются. Максимально поражались неоскарисами телята в возрасте 1–3 мес. (ЭИ 84,8 %). Экстенсивность инвазии в группе телят в возрасте 4–5 мес. была ниже и составила 62,9 %. Самая низкая экстенсивность инвазии молодняка крупного рогатого скота (25,8 %), была диагностирована в группе телят в возрасте 6–12 мес.

Ключевые слова: нематоды, неоскароз, крупный рогатый скот, телята, особенности течения.

Вступ

Сучасна ситуація в аграрному секторі України щодо кількісного складу продуктивних сільськогосподарських тварин упродовж останніх років викликає суттєві занепокоєння. Не стала виключенням і галузь скотарства [1]. Водночас більшої актуальності набули питання щодо забезпечення стійкого епізоотичного благополуччя наявного поголів'я. Досягти цього можна за максимально чіткого контролю заразних захворювань. Не втрачають своєї актуальності гельмінтози, які часто мають асоційований перебіг з іншими гельмінтозами чи протозоозами. Надзвичайно розгалужене біорізноманіття захворювань, збудниками яких виступають гельмінти, шляхів та факторів їх передачі, потребує постійного контролю епізоотичної ситуації, вивчення структури та удосконалення існуючих методів лікування та профілактики гельмінтозів [2, 3, 4, 5]. Застосування в господарствах різних технологій утримання тварин упродовж усього циклу їх вирощування спричиняє до різної епізоотичної ситуації щодо гельмінтозів. Вагому частку з них становлять нематодози. Одним із чинників, які цьому сприяють, є низка антропогенних факторів, зокрема й невідрегульований комплекс лікувально-профілактичних заходів. Економічні збитки для господарств у разі нематодозів великої рогатої худоби полягають у загибелі молодняка та зниженні їхніх приростів, погіршенні конверсії корму, а у разі мікстинвазії – втрати зростають у декілька разів [6, 7, 8, 9].

У великої рогатої худоби зареєстровано 110 видів гельмінтів, з них нематод – 86 видів. За даними дослідників, велика рогата худоба в господарствах різних виробничих потужностей частіше інвазується такими видами нематод: *Strongyloides papillosus*, *Neoscaris (Toxocara) vitulorum*, *Ostertagia ostertagi*, *Nematodirus spathiger*, *Chabertia ovina*, *Trichuris spp.* Гельмінтофауна нематодозів великої рогатої худоби є різноманітною й залежить від вікової категорії поголів'я [10, 11, 12].

Нематодози є також нерозв'язаною проблемою в господарствах, які займаються вирощуванням великої рогатої худоби, в різних державах та природно-кліматичних зонах [13, 14, 15]. Для молодняка буквально з перших днів життя актуальним є інвазування неоскарисами. Серед поголів'я худоби в Індії

ВЕТЕРИНАРНА МЕДИЦИНА

частка інвазованих неоаскарисами тварин становить – 15,2 %, Китаї – 50,0 %, Нігерії – 54,4 %, Сирії – 2,9 %, В'єтнамі – 36 %, США – 17,6 %, в різних регіонах Туреччини – 0,3–29 % [16, 17, 18, 19, 20, 21].

Оскільки за даними державної статистичної звітності, впродовж 2019 р. Сумська область зайняла третє місце серед областей за показниками динаміки приросту великої рогатої худоби в господарствах населення та дрібних фермерських господарствах (100,7 % до рівня 2018 р.), то ми піддали вибірковому гельмінтологічному обстеженню молодняк великої рогатої худоби вказаного сектору [1].

Метою нашої роботи було з'ясувати поширення неоаскарозу телят в умовах дрібних фермерських господарств Сумської області. Для досягнення мети необхідно було розв'язати такі задачі: провести лабораторне дослідження фекалій, здійснити аналіз впливу антропогенних чинників, технологічних схем вирощування тварин, санітарно-гігієнічних умов у господарствах на поширення неоаскарозу.

Матеріали і методи досліджень

Роботу виконували впродовж 2019 року на базі лабораторії кафедри епізоотології та паразитології Сумського національного аграрного університету, а також в умовах фермерських господарств Сумської області. У телят відбір проб фекалій проводили щомісяця. Дослідженню піддавали різні вікові групи молодняка, зокрема 1–3 міс., 4–5 міс. та 6–12 міс. Для копрооскопії застосовували стандартизований метод флотації з розчином нітрату амонію за Г. О. Котельниковим та В. М. Хреновим. Видову належність яєць гельмінтів великої рогатої худоби проводили за допомогою атласу диференціальної діагностики гельмінтозів [22].

В усіх обстежених господарствах практикують пасовищне утримання тварин. Пасовища знаходяться поблизу поверхневих вододжерел. Корма господарства забезпечені за рахунок власного виробництва. Господарства є благополучними щодо інфекційних захворювань великої рогатої худоби. У господарствах утримують поголів'я великої рогатої худоби молочного напрямку продуктивності.

Результати досліджень та їх обговорення

За результатами проведених досліджень встановлено поширення неоаскарозу телят в умовах дрібних фермерських господарств Сумської області, проте з різною екстенсивністю інвазії. Середня екстенсивність інвазії в обстежених господарствах становила 61 % (зі 112 обстежених голів різних вікових категорій – 69 голів виявилися інвазованими неоаскарисами). У різних вікових групах екстенсивність інвазії відрізнялася (таб.).

Вікова динаміка неоаскарозу телят

Вік тварин, міс.	Кількість обстежених тварин	ЕІ, %
1–3	46	84,8
4–5	35	62,9
6–12	31	25,8

Максимальна екстенсивність інвазії реєструвалася у групі тварин віком 1–3 міс. – показники екстенсивності інвазії становили 84,8 %. Оскільки імовірно зараження новонароджених телят відбувається в перші тижні життя шляхом заковтування інвазійних яєць та личинок неоаскарисів з молозивом та молоком, у кишечнику телят із яєць (рис. 1) виходять личинки, які проходять гепатопульмональний шлях міграції, де через 1,5 місяця вони досягають статевої зрілості. У разі інвазування *Neoascaris vitulorum* телят старших вікових груп (4–5 та 6–12 міс.), найімовірнішим шляхом зараження є заковтування інвазійних яєць разом з кормом і водою. У групі телят віком 4–5 міс. екстенсивність інвазії була нижчою і становила 62,9 %. Найнижчу екстенсивність інвазії в обстеженого поголів'я молодняка великої рогатої худоби (25,8 %), було діагностовано у групі телят віком 6–12 міс.

В обстежених групах різновікових тварин не спостерігали загибелі, проте в телят, у яких діагностували неоаскароз в анамнезі різноманітні розлади роботи шлунково-кишкового тракту. На тваринах старших вікових груп не проводили дослідження, оскільки літературні дані свідчать про низьку сприйнятливості їх до інвазування. Можна припустити, що в обстежених господарствах зараження телят відбувалося також утробним шляхом, коли в організмі інвазованих тільних корів личинки, мігруючи кровносною системою, потрапляють у капілярну систему матки і через плаценту проникають у навколоплідну рідину, де накопичуються і зберігаються до кінця тільності. Зараження плоду відбувається при заковтуванні з плодовими водами личинок паразита четвертої стадії.

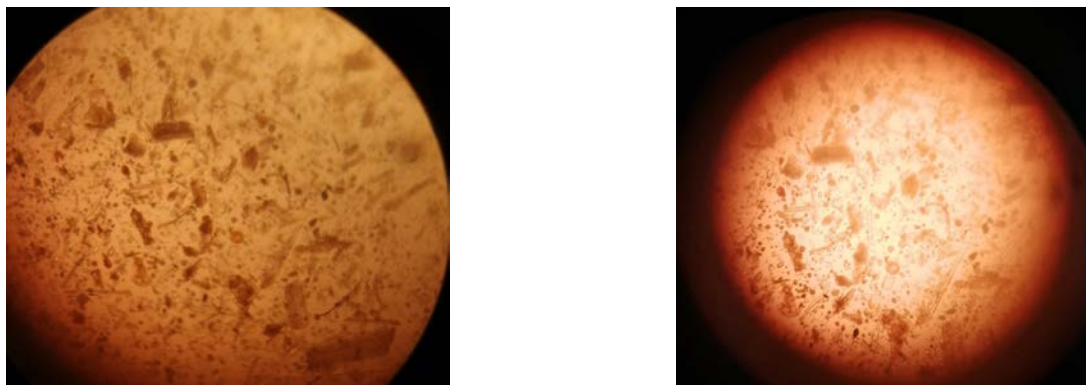


Рис. 1. Яйця Neoscaris vitulorum (оптична мікроскопія)

Оскільки організм дорослих тварин до неоскарозу має набутий віковий імунітет, то в телят старших вікових груп можливе самовідходження неоскарисів, однак у тілі корів збудник може тривалий час зберігатися на стадії личинки, а вже під час тільності передаватися утробно.

Отже, результати проведених досліджень свідчать, що неоскароз телят є актуальним гельмінтозом в умовах дрібних фермерських господарств Сумщини. Частково цьому сприяє стійлово-пасовищна система утримання, яка практикується в господарствах. З точки зору добробуту, принципів належного та дбайливого догляду, впливу на продуктивні характеристики тварин ця система є максимально сприятливою, проте потребує постійного контролю щодо паразитоценозів. З економічної точки зору, паразитарні хвороби є однією з найбільших проблем для господарств, які практикують пасовищну систему утримання. Одержані результати підтверджуються науковцями, які вивчали це питання [4, 5, 9]. Тривалість збереження яєць *Neoscaris vitulorum* у ґрунті становить близько 2–2,5 міс., а якщо врахувати сприятливі показники температури та відносної вологості в місцях перебування тварин у літній період, то інвазійна личинка розвивається за 16–22 доби майже в усіх яйцях неоскарисів.

Зростання середньорічної температури також сприяє збереженню яєць *Neoscaris vitulorum* у доквіллі, зокрема й упродовж зими. На наступний сезон наслідком цього є зростання екстенсивності інвазії серед молодняка. Сприяють поширенню інвазії низька водопроникність ґрунтів пасовищ, висока щільність худоби на одиницю площі пасовища. Указані фактори характерні для обстежених нами господарств. У ході досліджень не виявлена тенденція щодо чутливості інвазування молодняка *Neoscaris vitulorum* залежно від статі, хоча в наукових розвідках трапляються повідомлення про вищу сприйнятливість до інвазування неоскарисами теличок [17, 18].

На підставі отриманих даних копроовоскопічних досліджень власникам рекомендовано забезпечити ізольоване утримання корів та телят, з обов'язковим проведенням дегельмінтизації молодняка, починаючи з 20-добового віку. Протягом п'яти діб після дегельмінтизації отриманий від тварин гній в обов'язковому порядку біотермічно знезаражують. У господарствах бажано запровадити систему періодичної дезінвазії виробничих приміщень та територій поблизу та унеможливити перебування лактуючих тварин на місцевостях з травостоєм, де перебувають телята.

Висновки

В умовах дрібнотоварних фермерських господарств Сумської області середня екстенсивність інвазії у разі неоскарозу телят становила 61 %. Максимальний прояв хвороби в молодняка тварин відмічали у весняно-осінній період. З'ясовано, що у разі неоскарозу телят показники екстенсивності інвазії з віком тварин зменшуються. Максимально уражаються неоскарисами телята у віці 1–3 міс. (екстенсивність інвазії 84,8 %).

Перспективи подальших досліджень. У ході подальших досліджень планується вивчити епізоотичну ситуацію щодо нематодозів великої рогатої худоби в господарствах Сумської області різних виробничих потужностей. Також встановити ефективність сучасних антгельмінтних препаратів, які широко застосовуються в скотарських господарствах у комплексі лікувальних заходів у разі нематодозів великої рогатої худоби.

References

1. V Ukraini pryskorylysia tempy skorochennia poholivia VRH. In *Asotsiatsiia vyrobnykiv moloka*. Retrieved from: <http://avm-ua.org/uk/post/v-ukraini-priskorilisa-tempi-skorocenna-pogoliva-vrh> [In Ukrainian].
2. Mironenko, V. M., Subbotin, A. M., & Subbotina I. A. (2008). Assotsiatsii *Neascaris vitulorum* s eymeriyami i gelmintami zheludochno-kishechnogo trakta krupnogo rogatogo skota, klinicheskoe proyavlenie i patogenez voznikayuschih pri etom assotsiativnyih bolezney. *Uchenyie zapiski UO «Vitebskaya ordena «Znak Pocheta» Gosudarstvennaya Akademiya Veterinarnoy Meditsiny»*, 44 (1), 33–36 [In Russian].
3. Buzmakova, R. A. (2010). Patomorfogenez ili morfogenez – osnova vzaimootnosheniy v hozyaino-gelmintnyih sistemah. *Agrarnaya Nauka*, 2, 30–32 [In Russian].
4. Yakubovskiy, M. V., & Olenich, V. P. (2010). Parazitoyi zheludochno-kishechnogo trakta telyat. *Ekologiya i Zhivotnyiy Mir*, 2, 14–22 [In Russian].
5. Yakubovskiy, M. V., Schemeleva, N. Y., & Vasilkova, V. P. (2017). Assotsiativnyie nematodozyi zheludochno-kishechnogo trakta telyat i novyie preparaty dlya ih terapii. *Veterinarnyy Zhurnal Belarusi*, 2, 60–65 [In Russian].
6. Omar, H. M., & Barriga, O. O. (1991). Biology and pathophysiology of *Toxocara vitulorum* infections in a rabbit model. *Vet Parasitol.*, 40, 257–266. doi: 10.1016/0304-4017(91)90105-5.
7. Wickramasinghe, S., Yatawara, L., Rajapakse, R.P.V.J, & Agatsuma, T. (2009). *Toxocara vitulorum* (Ascaridida: Nematoda): mitochondrial gene content, arrangement and composition compared with other *Toxocara spp.* *Mol Biochem Parasitol.*, 166, 89–92. doi: 10.1016/j.molbiopara.2009.02.012.
8. Wickramasinghe, S., Yatawara, L., Rajapakse, R.P.V..J, & Agatsuma, T. (2009). *Toxocara canis* and *Toxocara vitulorum*: molecular characterization, discrimination, and phylogenetic analysis based on mitochondrial (ATP synthase subunit 6 and 12S) and nuclear ribosomal (ITS-2 and 28S) genes. *Parasitol Res.*, 104, 1425–1430. doi: 10.1007/s00436-009-1345-9.
9. Laha, R., Das, M., & Goswami, A. (2013). Gastrointestinal parasitic infections in organized cattle farms of Meghalaya. *Veterinary World*, 6 (1), 109. doi: 10.5455/vetworld.2013.109-112.
10. Choubisa, S. L., & Jaroli, V. J. (2012). Gastrointestinal parasitic infection in diverse species of domestic ruminants inhabiting tribal rural areas of southern Rajasthan, India. *Journal of Parasitic Diseases*, 37 (2), 271–275. doi: 10.1007/s12639-012-0178-0.
11. Rahman, H., Pal, P., Bandyopadhyay, S., & Chatlod, L. R. (2012). Epidemiology of gastrointestinal parasitism in cattle in Sikkim. *Indian J. Anim. Sci.*, 82 (2), 355–358.
12. Singh, N. K., Singh, H., Jyoti, Haque, M., & Rath, S. S. (2012). Prevalence of parasitic infections in cattle of Ludhiana district, Punjab. *Journal of Parasitic Diseases*, 36 (2), 256–259. doi: 10.1007/s12639-012-0119-y.
13. Gunajit Das, & Arabinda Phukan (2018). Studies on Prevalence of *Toxocara vitulorum*. Infection in Calves. *International Journal of Science and Research*, 7 (5), 246–249. doi: 10.21275/ART20182163.
14. Lorenz, I., Mee, J. F., Earley, B., & More, S. J. (2011). Calf health from birth to weaning. I. General aspects of disease prevention. *Irish Veterinary Journal*, 64 (1). doi: 10.1186/2046-0481-64-10.
15. Sultan, K., Omar, M., Desouky, A. Y., & El-Seify, M. A. (2013). Molecular and phylogenetic study on *Toxocara vitulorum* from cattle in the mid-Delta of Egypt. *Journal of Parasitic Diseases*, 39 (3), 584–587. doi: 10.1007/s12639-013-0373-7.
16. Kirpanyova, E. A. (2006). Neoskaridoz i assotsiativnyie nematodozyi zheludochno-kishechnogo trakta krupnogo rogatogo skota. *Candidate's thesis*. RUP «Institut eksperimentalnoy veterinarii im. S. N. Vyishelesskogo». Minsk [In Russian].
17. Aydin, A., Göz, Y., Yüksek, N., & Ayaz, E. (2006). Prevalence of *Toxocara vitulorum* in Hakkari Eastern Region of Turkey. *Bull. Ve.t Inst. Pulway.*, 50, 51–54.
18. Davila, G., Irsik, M., & Greiner, E. C. (2010). *Toxocara vitulorum* in beef calves in North Central Florida. *Veterinary Parasitology*, 168 (3–4), 261–263. doi: 10.1016/j.vetpar.2009.11.026.
19. Devi, H. U., Ansari, M. Z., Singh, M. K., & Devi, K. H. B. (2000). Prevalence and epidemiology of *Toxocara vitulorum* in cow and buffalo calves in and around Ranchi, Bihar. *Indian. J. Anim. Sci.*, 70 (8), 817–819.
20. Jones, J. R., Mitchell, E. S. E., Redman, E., & Gilleard, J. S. (2009). *Toxocara vitulorum* infection in a cattle herd in the UK. *Veterinary Record*, 164 (6), 171–172. doi: 10.1136/vr.164.6.171.
21. Nadler, S. A., & Hudspeth, D. S. S. (1998). Ribosomal DNA and Phylogeny of the Ascaridoidea

(Nemata: Secernentea): Implications for Morphological Evolution and Classification. *Molecular Phylogenetics and Evolution*, 10 (2), 221–236. doi: 10.1006/mpev.1998.0514.

22. Dakhno, I. S., Berezovskyi, A. V., Halat, V. F., Aranchii, S. V., Yevstafieva, V. O., Dakhno, H. P., & Prykhodko, Yu. O. (2001). *Atlas helmintiv tvaryn*. Kyiv: Vetinform [In Ukrainian].

Стаття надійшла до редакції 30.11.2019 р.

Бібліографічний опис для цитування:

Нагорна Л. В., Рисований В. І. Поширення неоаскарозу телят в умовах фермерських господарств Сумської області. *Вісник ПДАА*. 2019. № 4. С. 218–223.

© Нагорна Людмила Володимирівна, Рисований Віталій Іванович, 2019