

[https://doi.org/10.18524/2077-1746.2022.2\(51\).268541](https://doi.org/10.18524/2077-1746.2022.2(51).268541)

УДК 616.099: [59.085 + 611.018.4 + 616.03]

**І. В. Ходаков**<sup>1</sup>, науковий співробітник  
**О. А. Макаренко**<sup>2</sup>, д. б. н., завідувач кафедри  
**Т. В. Коломійчук**<sup>2</sup>, старший викладач  
**Д. В. Соколов**<sup>2</sup>, магістр  
**Д. С. Батурін**<sup>2</sup>, бакалавр

<sup>1</sup>Державна установа «Інститут стоматології та щелепно-лицевої хірургії НАМН України», лабораторія біохімії, вул. Рішельєвська, 11, 65026, Одеса, Україна, e-mail: flavan.ua@gmail.com

<sup>2</sup>Одеський національний університет імені І. І. Мечникова, кафедра фізіології, здоров'я і безпеки людини та природничої освіти, вул. Дворянська 2, 65082, Одеса, Україна, e-mail: makolga29@gmail.com

## ДОСЛІДЖЕННЯ МОЖЛИВОСТІ ПРОФІЛАКТИКИ МІНЕРОЛОМ ТОКСИЧНОГО ЕФЕКТУ ЙОНІВ АЛЮМІНІЮ НА КІСТКОВУ ТКАНИНУ ЩУРІВ

Введення щурам сорбційного препарату Мінерол в дозі 1 г/кг маси тіла на тлі тривалої (2 місяці) інтоксикації  $AlCl_3 \cdot 6H_2O$  (240 мг/кг маси тіла) призвело до підвищення атрофії альвеолярного відростку щелеп, зменшення щільності кісток за рахунок зменшення вмісту мінерального компонента та затримки росту маси тіла щурів. Мінерол сприяв зниженню накопичення алюмінію в стегнових кістках.

**Ключові слова:** інтоксикація алюмінієм; щури; кістки; препарат Мінерол.

Алюміній та його сполуки використовується в різних областях життєдіяльності людства, що призводить до контакту організму людини, окремих його органів та тканин з цим елементом. Основними джерелами надходження алюмінію до організму людини є використання його в харчовій промисловості у вигляді харчових добавок (розпушувачів, барвників), посуду, пакувального та антикорозійного матеріалів, вживання досить великого спектру медичних препаратів (знеболюючі, сорбенти та ін.), професійна зайнятість в алюмінієвій промисловості; виробництво паперу, чорнил, лакофарбових матеріалів, скла, фумігаторів та пестицидів; забруднені водні джерела з підвищеним вмістом токсичних йонів  $Al^{3+}$  [1, 19]. Таке широке застосування алюмінію та його сполук призводить до накопичення його в різних тканинах організму людини. Хронічна інтоксикація алюмінієм та його сполуками може викликати появу і стимулювати розвиток захворювань печінки, легень, склерозу, епілепсії, аутистичних розладів, різних видів деменцій (захворювання Альцгеймера та Піка, Паркінсонова та семантична деменції та ін.) [8, 10, 14, 15].

Одним з проявів інтоксикації алюмінієм є порушення кісткового метаболізму внаслідок його акумуляції в кістковій тканині, інтенсивність якої з віком зростає [16]. Накопичення алюмінію в кістках може викликати та прискорювати розвиток остеомалачії, остеопорозу та інші патології, пов'язані з порушенням ремоделювання кісткової тканини через токсичну дію на клітини кісткової тканини [20, 24].

Тому наразі актуальним залишається пошук ефективних протекторів від негативного впливу алюмінію на організм, зокрема на кістковий метаболізм. Варіантом захисту кісткової системи організму від токсичної дії алюмінію може бути застосування сорбентів, здатних знижувати проникнення сполук алюмінію через слизову оболонку кишечника в організм за рахунок формування з ними стійких комплексів у травному тракті.

Мета роботи – дослідження можливої профілактичної дії сорбційного препарату Мінерол на кісткову систему білих щурів за тривалої інтоксикації хлоридом алюмінію.

### Матеріали та методи

Експеримент був проведений на 24 самцях білих лабораторних щурів лінії Wistar масою від 239 до 268 г. Щури знаходилися в однакових умовах на стандартному раціоні віварію, мали вільний доступ до стандартного повноцінного корму та поїлок.

Тривалість експерименту складала 2 місяці. Тварини були поділені на три групи по 8 щурів у кожній групі: 1 – інтактна (контрольна); 2 – інтоксикація йонами алюмінію ( $Al^{3+}$ ); 3 – профілактична група, шурам якої на тлі тривалої інтоксикації йонами алюмінію щоденно вводили препарат Мінерол в дозі 1 г/кг маси тіла перорально. Інтервал між введенням розчину  $AlCl_3 \cdot 6H_2O$  та Мінеролу складав 2 години.

Інтоксикацію алюмінієм створювали тваринам другої та третьої груп протягом 2 місяців шляхом щоденного перорального введення 0,5 мл 12%-го водного розчину  $AlCl_3 \cdot 6H_2O$ , що забезпечило надходження в організм щурів хлориду алюмінію у дозі 240 мг/кг маси тіла на добу. У виборі дози базувалися на інформації про вплив хлориду алюмінію на формування скелету зародків щурів, де використовувалася доза у 200 мг/кг маси тіла вагітних самок за тривалості експерименту 20 діб [18]. У запропонованій роботі дозу хлориду алюмінію збільшили до 240 мг/кг та подовжили тривалість дослідження до 2 місяців із використанням самців, чутливість яких до  $AlCl_3$  вища, ніж у самок, згідно з даними про застосування доз від 100 до 1000 мг/кг маси тіла щурів у 4–6 тижневих дослідженнях [13]. Встановлено, що середня  $LD_{50}$   $AlCl_3 \cdot 6H_2O$  для щурів різних ліній складає 3630 мг/кг маси тіла для 24 годин обстеження (при повній летальній дозі не більше 6553 мг/кг) [21], тобто в цьому дослідженні використана доза хлориду алюмінію складає 1/15 від  $LD_{50}$ .

Виробник Мінеролу (НВМП «ГОБОР», Україна, м. Буча, U.S. FDA registration № 19847105946) пропонує цей препарат як природний сорбент і джерело мінералів. Сировина Мінеролу – глинистий мінерал монтморилоніт, що видобувається з глибини 70–80 м. Сорбційна активність препарату складає до 380 од., сорбційна поверхня – до 260 м<sup>2</sup>/г, катіонообмінна ємність – до 100 мг-екв. на 100 г речовини. Мінерол містить майже всі макро- та мікроелементи (кальцій, кремній, залізо, магній, натрій, сірку, марганець, калій, фосфор, йод, літій, цинкмідь, хром, селен), які необхідні для фізіологічних процесів [3].

Тварин виводили з експерименту шляхом тотального кровопускання з серця. Для подальших досліджень виділяли щелепи, стегнові кістки та поперекові хребці, ретельно очищуючи їх від м'язових тканин.

Стегнові кістки та поперекові хребці використовували для проведення морфометричних досліджень, щелепи – для визначення атрофії альвеолярного відростку.

В стегнових кістках визначали вміст алюмінію на атомно-абсорбційному спектрометрі AAS ContrAA800G [4].

Ступінь атрофії альвеолярного відростку оцінювали за оголенням коренів молярів внаслідок атрофії кісткової тканини щелеп як наслідок дистрофічного процесу [5]. Щільність кісток визначали на основі різниці свідчень ваг при зважуванні кісток у повітрі і в дистильованій воді з урахуванням фізичних параметрів води і дроту за способом [6]. Вміст мінерального і органічного компонентів у кістках визначали як вагову частку на основі вимірів маси вологих і висушених кісток та їх об'єму із застосуванням постійних фізичних параметрів органічного та мінерального компонентів за способом [5].

Статистичне опрацювання отриманих результатів проводили з використанням t-критерію Стьюдента при повтореннях  $n = 8$  з використанням поправки Холма-Бонферроні для рівня значущості при множинних порівняннях.

### Результати та їх обговорення

Середня маса тіла щурів 2-ої групи після тривалої інтоксикації хлоридом алюмінію по закінченню експерименту майже не відрізнялася від показника в інтактній групі. Разом з тим, у щурів 3-ьої групи, яким вводили Мінерол на тлі інтоксикації  $AlCl_3$ , виявлено вірогідне ( $p < 0,05$ ) зниження маси тіла на 16,8% у порівнянні з вагою щурів інтактної групи (рис. 1). Зменшення маси тіла тварин можна пояснити дефіцитом аліментарних компонентів, які, можливо, сорбував Мінерол.

Аналіз вмісту алюмінію в стегнових кістках щурів показав вірогідне підвищення цього показника (у 2,5 рази) у кістковій тканині щурів 2-ої групи, яку піддавали інтоксикації хлоридом алюмінію в порівнянні зі значенням у інтактної групи ( $p < 0,001$ , рис. 2). Профілактичне введення Мінеролу щурам 3-ої групи на тлі тривалої інтоксикації  $AlCl_3$  ефективно запобігало накопиченню

алюмінію у стегнових кістках тварин, оскільки цей показник був нижчим на 20,7% відносно рівня у 2-ї групі щурів ( $p_1 < 0,01$ ), хоча вміст алюмінію у кістковій тканині тварин, які отримували Мінерол на тлі інтоксикації  $AlCl_3$ , не досяг нормального рівня ( $p < 0,01$ , рис. 2).

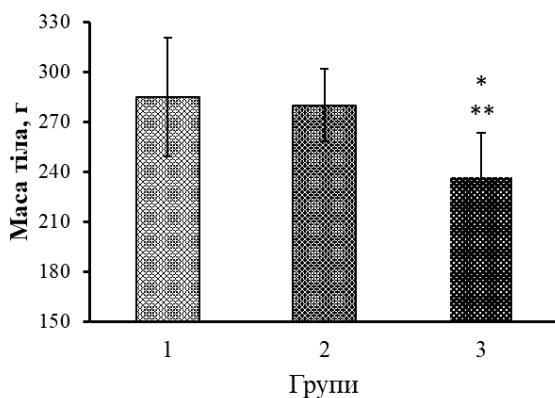


Рис. 1. Середня маса тіла щурів по закінченню експерименту з інтоксикації розчином  $AlCl_3 \cdot 6H_2O$  та введенню препарату Мінерол

Групи: 1 – інтактна (контроль), 2 – тварини з інтоксикацією  $AlCl_3 \cdot 6H_2O$ ,

3 – профілактична: введення Мінеролу на тлі інтоксикації йонами  $Al^{3+}$ ;

\* – вірогідна відмінність від показника в інтактній групі ( $p < 0,05$ );

\*\* – вірогідна відмінність від показника в групі «Інтоксикація  $AlCl_3 \cdot 6H_2O$ » ( $p < 0,05$ ).

Довірчі інтервали приведені для  $p < 0,05$ .

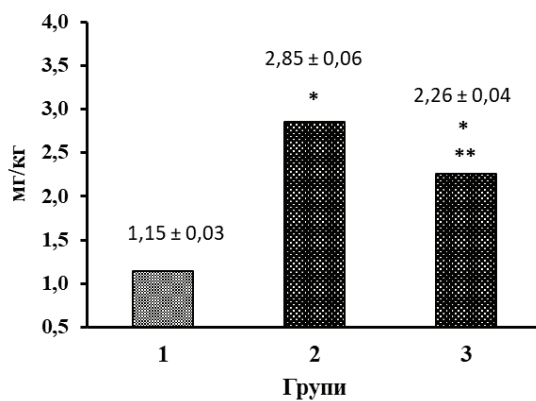


Рис. 2. Вміст  $Al(III)$  в стегнових кістках щурів за умов інтоксикації розчином  $AlCl_3 \cdot 6H_2O$  та введення препарату Мінерол

Групи: 1 – інтактна (контроль), 2 – тварини з інтоксикацією  $AlCl_3 \cdot 6H_2O$ ,

3 – профілактична: введення Мінеролу на тлі інтоксикації йонами  $Al^{3+}$ ;

\* – вірогідна відмінність від показника в інтактній групі ( $p < 0,01$ );

\*\* – вірогідна відмінність від показника в групі «Інтоксикація  $AlCl_3 \cdot 6H_2O$ » ( $p < 0,01$ ).

Результати морфометричних параметрів стегнових кісток щурів, які наведені у таблиці 1, свідчать про тенденцію до зниження щільності цих кісток у тварин, яким вводили хлорид алюмінію в токсичній дозі. Після введення Мінеролу на тлі інтоксикації  $AlCl_3$  щурам 3-ої групи щільність їх стегнових кісток ще більше знизилася – вірогідно по відношенню до показника у інтактних щурів ( $p < 0,01$ ) (табл. 1).

В стегнових кістках щурів після тривалої інтоксикації хлоридом алюмінію також вірогідно знизився вміст мінерально-органічного комплексу (МОК) ( $p < 0,05$ ). Вміст МОК в стегнових кістках у щурів 3-ої групи, яким упродовж інтоксикації вводили Мінерол, був вірогідно нижче відносно показників інтактної групи ( $p < 0,01$ ) (табл. 1). Це пояснює суттєве зниження щільності стегнової кістки у щурів, що отримували Мінерол і тенденцію до зниження щільності кісток у щурів 2-ої групи після тривалої інтоксикації хлоридом алюмінію (табл. 1).

При визначенні органічного (ОК) і мінерального (МК) компонентів стегнових кісток було виявлено, що вірогідне зниження МОК в кістках у щурів 2-ої групи після інтоксикації хлоридом алюмінію зумовлено статистично незначним зменшенням вмісту обох компонентів МОК в кістках. Зниження щільності стегнової кістки, а також вмісту МОК у щурів 3-ої групи, які отримували Мінерол на тлі інтоксикації хлоридом алюмінію, сталося за рахунок вірогідного зниження МК кісток у порівнянні з показниками інтактної групи ( $p < 0,01$ ) і статистично незначного зниження вмісту ОК (табл. 1).

Маса та об'єм стегнової кістки суттєво не змінювалися у всіх групах, що спостерігали (табл. 1).

У таблиці 1 представлені морфометричні параметри поперекових хребців щурів досліджуваних груп. Відмічено статистично незначне підвищення щільності хребців у щурів 2-ої групи, яких піддавали інтоксикації  $AlCl_3$ . У щурів 3-ої групи, які отримували Мінерол на тлі інтоксикації  $AlCl_3$ , спостерігалось істотне зниження щільності хребців, також як і стегнових кісток, – значення цього показника було достовірно нижче, ніж в інших групах тварин ( $p$  і  $p_1 < 0,05$ ) (табл. 1).

Вміст мінерально-органічного комплексу кісткової тканини поперекових хребців щурів на тлі інтоксикації  $AlCl_3$  вірогідно підвищився ( $p < 0,05$ ) за рахунок збільшення частки органічного компоненту ( $p < 0,01$ ). Профілактичне введення Мінеролу тваринам 3-ої групи сприяло утриманню вмісту МОК, МК і ОК в хребцях близьким до рівня аналогічних показників в інтактній групі із тенденцією до зниження вмісту МК. При цьому в хребцях щурів 3-ої групи зареєстровано вірогідне зниження вмісту МОК ( $p < 0,01$ ), а також мінеральної ( $p < 0,05$ ) і органічної часток ( $p < 0,01$ ) відносно показників 2-ої групи тварин (табл. 1).

Таблиця 1

**Вплив профілактичного препарату Мінеролу на морфометричні показники стегнових кісток та поперекових хребців щурів за умов інтоксикації їх організму розчином  $AlCl_3 \cdot 6H_2O$  та введення препарату Мінерол**

Показник	Групи тварин		
	Інтактна	Тварини з інтоксикацією $AlCl_3 \cdot 6H_2O$	Профілактична: введення препарату Мінерол на тлі інтоксикації $AlCl_3 \cdot 6H_2O$
<b>Морфометричні показники стегнових кісток щурів</b>			
Щільність, мг/мм <sup>3</sup>	1,634±0,009	1,607±0,016	1,579±0,016 p < 0,01
Маса, мг	630,38±46,26	667,25±19,48	578,38±26,92
Об'єм, мм <sup>3</sup>	385,85±28,19	415,25±11,55	366,36± 16,53
Вміст МОК,% (вагова частка)	71,06±0,56	68,99 ± 0,52 p < 0,05	66,98±0,17 p < 0,01
Вміст МК,% (вагова частка)	46,82 ± 0,62	45,66 ± 0,89	44,31 ± 0,59 p < 0,05
Вміст ОК,% (вагова частка)	24,24±0,62	23,33±0,30	22,67 ± 0,68
<b>Морфометричні показники поперекових хребців щурів</b>			
Щільність, мг/мм <sup>3</sup>	1,466±0,010	1,495± 0,021	1,429±0,013 p < 0,05 p <sub>1</sub> < 0,05
Маса, мг	169,76±14,58	161,81± 7,06	163,49 ± 8,25
Об'єм, мм <sup>3</sup>	115,93±10,10	108,56±5,51	114,57 ± 6,21
Вміст МОК,% (вагова частка)	60,37 ± 0,53	64,08 ± 1,38 p < 0,05	58,26 ± 1,05 p <sub>1</sub> < 0,01
Вміст МК,% (вагова частка)	36,87 ± 0,85	37,32 ± 1,41	34,02 ± 0,95 p <sub>1</sub> < 0,05
Вміст ОК,% (вагова частка)	23,50 ± 0,47	26,76 ± 0,25 p < 0,01	24,23 ± 0,61 p <sub>1</sub> < 0,01

Примітка: p – вірогідність відмінностей від показника інтактної групи, p<sub>1</sub> – вірогідність відмінностей від показника групи тварин з інтоксикацією  $AlCl_3 \cdot 6H_2O$ , МОК – мінерально-органічний комплекс, МК – мінеральний компонент, ОК – органічний компонент.

Відмінності між відповідними показниками маси й об'єму поперекових хребців в досліджуваних групах тварин не були статистично суттєвими, проте, простежується зв'язок між вірогідним зростанням вмісту МОК в хребцях щурів 2-ої групи і тенденцією до зниження маси і об'єму цих хребців відносно показників інтактної групи (табл. 1). Застосування Мінеролу сприяло формуванню маси і об'єму хребців близькими до показників інтактної групи.

Тривала інтоксикація хлоридом алюмінію призвела до вірогідного збільшення атрофії альвеолярного відростку тварин на 17,1% ( $p < 0,01$ ), що свідчить про посилення резорбції кісткової тканини щелеп під впливом тривалої інтоксикації  $AlCl_3$  (табл. 2).

Таблиця 2

**Вплив профілактичного препарату Мінеролу на атрофію альвеолярної кістки щелеп щурів за умов інтоксикації їх організму розчином  $AlCl_3 \cdot 6H_2O$**

№	Групи тварин	Атрофія альвеолярної кістки, %
1	Інтактна	$37,4 \pm 1,6$
2	Тварини з інтоксикацією $AlCl_3 \cdot 6H_2O$	$43,8 \pm 0,8$ $p < 0,01$
3	Профілактична: введення препарату Мінерол на тлі інтоксикації $AlCl_3 \cdot 6H_2O$	$48,9 \pm 2,5$ $p < 0,02$ $p_1 < 0,05$

Примітка:  $p$  – вірогідність відмінностей від показника інтактної групи,  $p_1$  – вірогідність відмінностей від показника групи тварин з інтоксикацією  $AlCl_3 \cdot 6H_2O$ .

Профілактичне ведення Мінеролу ще більше посилює резорбцію кісткової тканини щелеп, оскільки ступінь атрофії альвеолярного відростка цих тварин вірогідно збільшився як у порівнянні з рівнем в інтактній групі – на 30,7% ( $p < 0,02$ ), так і відносно показника у щурів 2-ої групи, яким проводили інтоксикацію хлоридом алюмінію – на 11,6% ( $p_1 < 0,02$ , табл. 2).

Таким чином, проведене дослідження дозволяє дійти таких висновків. Тривале введення  $AlCl_3 \cdot 6H_2O$  в означеній дозі призводить до підвищення вмісту алюмінію в стегнових кістках щурів. Отримані результати також свідчать про неоднакову чутливість різних кісток щурів до токсичної дії іонів  $Al^{3+}$ . Так, проведені морфометричні дослідження стегнових кісток і поперекових хребців спостережуваних щурів виявили, що інтоксикація хлоридом алюмінію (у перерахунку на  $Al^{3+}$ ) призвела до незначного зменшення щільності стегнових кісток та несуттєвого збільшення щільності поперекових хребців. При цьому встановлені різноспрямовані зміни вмісту мінерально-органічного комплексу

кісткової тканин цих кісток: у стегнових – зменшення за рахунок як мінеральної, так і органічної частки, а у поперекових хребцях – збільшення за рахунок суттєвого підвищення органічної частки.

Зниження маси й об'єму поперекових хребців у групах тварин, яких піддавали інтоксикації хлоридом алюмінію у порівнянні зі зростанням МОК вказують на затримку зростання хребців і можливість накопичення органічного і мінерального компонентів у наявному об'ємі кісток навіть при зниженій інтенсивності синтезу остеїду і мінералізації, що може свідчити про більшу чутливість хребців до токсичної дії йонів  $Al^{3+}$  в порівнянні з стегновими кістками.

Разом з тим, відмічено значний ступінь атрофії в альвеолярній кістці, що свідчить про інтенсифікацію резорбційних процесів і значно більшу чутливість кісток щелепного апарату до інтоксикації хлоридом алюмінію, ніж трубчастих кісток і хребців.

Виявлені неоднозначні зміни морфометричних показників в умовах інтоксикації йонами  $Al^{3+}$ , які можна пояснити переважно вмістом різних типів кісткової тканини в стегнових кістках та поперекових хребцях – компактною або трабекулярною відповідно, та підвищенням локальним впливом розчину хлориду алюмінію при всмоктуванні через слизову оболонку в ротовій порожнині на ступінь атрофії в нижній щелепі.

Як відомо з досліджень інших авторів, алюміній може індукувати зміни в метаболізмі кісток внаслідок порушення синтезу органічного матриксу шляхом прямого впливу на остеобласти та їх попередників, пригнічуючи їх проліферацію і диференціацію [16]. *In vitro*  $AlCl_3 \cdot 6H_2O$  за вмісту 0,126–0,252 мг/мл у живильному середовищі за експозиції 24 години викликає зниження виживання остеобластів та гальмування експресії генів m-RNA остеобластів факторів TGF- $\beta_1$ , BMP-2, IGF-2, Cbfa1, що регулюють функціонування та проліферацію клітин кісткової тканини [25]. За тривалого споживання (до 8 місяців) розчинів  $AlCl_3$  у дозах від 1,5 до 230 мг/кг маси тіла у щурів можливо інгібування й остеокластогенезу [12], порушення мінералізації через накопичення алюмінію в кістках у процесі конкурентної взаємодії із залізом, кальцієм, магнієм, фосфором, цинком і міддю [16], накопичення  $Al^{3+}$  в паразитовидних залозах, що призводить до зниження паратгормону [24]. Порушення ремоделювання при інтоксикації алюмінієм призводить до зниження щільності кісток, засвоєння фосфору, порушення фосфорно-кальцієвого обміну та процесів фосфорилування, наприклад, при синтезі АТФ, порушення мембранного транспорту, що впливає на стан мембранних ліпідів [9, 11]. Алюміній формує при накопиченні в кістках металоцитратний комплекс і нерозчинні фосфати, що перешкоджає зростанню кристалів гідроксиапатиту і пригнічує мінералізацію остеїду [2, 16]. Зниження щільності стегнових кісток і вмісту мінерально-органічного компоненту в цих кістках та інтенсифікація резорбційних процесів в альвеолярній кістці щелеп, що ми спостерігали в цьому дослідженні, підтверджують вплив хлориду алюмінію на метаболізм кісткових тканин через вказані вище процеси.



Слід зауважити, що хлорид алюмінію у дозах значно менших, ніж у даному дослідженні – від 1,5 до 100 мг/кг маси тіла – за тривалості введення до 1–2 місяців стабільно викликає у щурів вірогідне погіршення біохімічних показників сироватки крові: підвищує вміст аланіамінотрансферази, аспаратамінотрансферази, лужної фосфатази, альбуміну, креатиніну, холестеролу, тригліцеридів, глюкози та інш.; це супроводжуються негативними морфологічними змінами у тканинах печінки та нирок: вакуоляризацією і дегенерацією гепатоцитів та клітин тканин нирок, атрофією та некрозом клітин [7, 17, 22, 23].

Мінерол на тлі тривалої інтоксикації  $AlCl_3 \cdot 6H_2O$  вірогідно знижував вміст алюмінію в стегнових кістках, що чітко вказує на його властивості як ефективного сорбенту. Разом з тим, введення Мінеролу вірогідно погіршувало усі визначені параметри: щільність, вміст мінерально-органічного компоненту та мінеральної частки кісткової тканини стегнової кістки та поперекових хребців, а також ще більш підвищувало ступінь атрофії альвеолярного відростку щелеп тварин. Тобто, цей препарат за отриманими результатами суттєво посилював негативний вплив хлориду алюмінію на кісткову систему щурів.

Можна припустити, що Мінерол в дозі, яка застосовувалась в дослідженні, незважаючи на певну сорбційну ефективність щодо алюмінію, також вибірково сорбував і аліментарні компоненти, які необхідні для нормального процесу ремоделювання кісткової тканини стегнової кістки, поперекових хребців та щелеп – білок, кальцій, фосфор, магній, цинк і мідь.

Має бути й вагомим припущення, що погіршення морфометричних показників кісток після застосування Мінеролу відбувалося внаслідок можливого утворення токсичних сполук при взаємодії окремих компонентів Мінеролу з хлоридом алюмінію, ймовірно, з йонами хлору.

В даній роботі можливий вплив йонів хлору на морфометричні показники кісток не враховували через незначну дію хлориду алюмінію на кісткову тканину в обраній дозі. Але слід зауважити, що токсичний вплив хлориду алюмінію, як і інших сполук алюмінію, складається з дії всіх компонентів молекул сполук. Наприклад,  $LD_{50}$  для  $Al(NO_3)_3$  і  $AlCl_3 \cdot 6H_2O$  для 24 годин після введення близькі – 3671 і 3630 мг/кг маси тіла щурів, при цьому надходження  $Al^{3+}$  до організму теж близьке – 463 і 403 мг/кг. Тоді як  $LD_{50}$  для  $AlBr_3$  складає 1598 мг/кг, що у 2,3 рази менше, ніж для вище вказаних сполук, а надходження  $Al^{3+}$  до організму – 162 мг/кг, тобто за меншої дози надходження  $Al^{3+}$  до організму токсичність  $AlBr_3$  значно вища внаслідок того, що йони бромі більш токсичні, ніж йони хлору і нітрат-йони [21]. А така сполука, як  $Al(OH)_3$ , має  $LD_{50} > 5000$  мг/кг при надходженні  $Al^{3+}$  до організму не менш 1731 мг/кг, тобто вона найменш токсична серед перелічених сполук, не зважаючи на те, що така доза забезпечує надходження алюмінію в 3,7–10,7 разів вище.

Отже, у дослідженнях застосування природних сорбентів на кшталт Мінеролу на тлі довготривалого вводу підвищених доз сполук алюмінію треба припускати токсичну дію йонів у складі молекул таких сполук і дію можливої взаємодії цих йонів з речовинами сорбентів. При цьому також необхідні дослі-

дження можливого негативного впливу на організм самих сорбентів, особливо за довготривалого застосування. В експериментах слід виділяти групи тварин для дослідження: 1) дії сполуки алюмінію; 2) дії залишків кислот (якщо це сіль) у вигляді неалюмінієвих сполук (наприклад, якщо застосовується хлорид алюмінію, дію йонів хлору можна дослідити з використанням хлориду кальцію у відповідній дозі); 3) дії сорбенту без вводу сполуки алюмінію; 4) дії сорбенту на тлі вводу сполуки алюмінію; 5) дії сорбенту на тлі вводу неалюмінієвої сілі для виявлення причини можливого посилення негативних показників внаслідок взаємодії з сорбентом.

Отримані результати передбачають подальші дослідження сорбційних властивостей Мінеролу з метою зниження інтоксикації алюмінієм. Плануються дослідження цього препарату у різних, у тому числі, й у більш високих дозах, і комбінацій Мінеролу з препаратами кальцію, фосфору та білка в умовах інтоксикації різними сполуками алюмінію з метою створення комплексних препаратів з вираженими профілактичними властивостями для запобігання або зниження наслідків інтоксикації алюмінієм, які будуть спрямовані також на підтримку індексу маси тіла й на компенсацію сорбції аліментарних речовин їжі.

### Висновки

1. Тривала інтоксикація  $AlCl_3 \cdot 6H_2O$  у щурів призвела до накопичення у кістковій тканині стегнових кісток алюмінію, вміст якого збільшився у 2,5 рази, та до підвищення атрофії альвеолярної кістки щелеп на 17,1%.

2. Введення  $AlCl_3 \cdot 6H_2O$  щурам сприяло несуттєвому зменшенню щільності стегнових кісток та збільшенню щільності поперекових хребців.

3. Встановлені різноспрямовані зміни вмісту мінерально-органічного комплексу кісткової тканин кісток внаслідок інтоксикації  $AlCl_3 \cdot 6H_2O$ : у стегнових – зменшення за рахунок як мінеральної, так й органічної частки, а у поперекових хребцях – збільшення за рахунок суттєвого підвищення органічної частки.

4. Введення Мінеролу щурам на тлі інтоксикації  $AlCl_3 \cdot 6H_2O$  знижувало масу тіла щурів на 16,8% та вміст алюмінію ( $Al^{3+}$ ) в стегнових кістках на 20,7% відносно показників у групі з інтоксикацією  $Al^{3+}$ .

5. Застосування Мінеролу на тлі інтоксикації  $AlCl_3 \cdot 6H_2O$  зменшувало щільність, вміст мінерально-органічного компоненту, мінеральної частки кісткової тканини стегнової кістки та поперекових хребців, а також ще більш підвищувало ступінь атрофії альвеолярного відростку щелеп тварин відносно показників у групі з інтоксикацією  $Al^{3+}$ .

Стаття надійшла до редакції 15.07.2022

### Список використаної літератури

1. Андрусишина І.М. Алюміній у питній воді і здоров'я людини / І.М. Андрусишина.– Київ: УВО WATERNET, 2018.– 38 с.
2. Богущька К.І. Використання алюмінію та його сполук у біомедичних дослідженнях / К.І. Богущька, Ю.І. Прилуцький, Д.М. Ноздрен // Фізіол. журн.– 2014.–Т. 60, вип. 1.– С. 91–97.
3. Борисенко Л. Формула здоров'я. / Л. Борисенко, Е. Стародубцев.– 2013.– www.korrat.com.ua/minerol.pdf
4. ГОСТ 19251.7–93. Межгосударственный стандарт. Методы определения алюминия.– Межгосударственный совет по стандартизации, метрологии и сертификации.– Минск, 1993.– 12 с.
5. Методи дослідження стану кишечника та кісток у лабораторних щурів. Довідник / О.А. Макаренко, Л.М. Хромагіна, І.В. Ходаков, Г.В. Майкова, Л.М. Мудрик, В.В. Кіка, Т.В. Могілевська.– Одеса: видавець С.Л. Назарчук, 2022.– 81 с.
6. Ходаков І.В. Спосіб визначення щільності кісток лабораторних тварин / І.В. Ходаков // Досягнення біології та медицини.– 2004.– № 2(4).– С. 38–41.
7. Al-Hazmi M.A. Biochemical, histological, and neuro-physiological effects of long-term aluminum chloride exposure in rats / M.A. Al-Hazmi, S.M. Rawi, R.Z. Hamza // *Metabolic Brain Disease*.– 2021.– Vol. 36.– P. 429–436.
8. Aluminum and tau in neurofibrillary tangles in familial Alzheimer's disease / M.J. Mold, A. O'Farrell, B. Morris, C. Exley // *J. of Alzheimer's Disease Reports*.– 2021.– Vol. 5.– P. 283–294.
9. Aluminum chloride inhibits osteoblast mineralization via TGF- $\beta$ 1/Smad signaling pathway / X. Sun, Z. Cao, Q. Zhang, L. Han, Y. Li // *Chem. Biol. Interact.*– 2016.– Vol. 244.– P. 9–15.
10. Aluminium in brain tissue in multiple sclerosis / M. Mold, A. Chmielecka, M. R.R. Rodriguez, F. Thom, C. Linhart, A. King, C. Exley // *Int. J. Environ. Res. Public Health*.– 2018.– Vol. 15.– 1777.
11. Aluminum inhibits osteoblastic differentiation through inactivation of Wnt/ $\beta$ -catenin signaling pathway in rat osteoblasts / Z. Cao, Y. Fu, X. Sun, Q. Zhang, F. Xu, Y. Li // *Environ. Toxicol. Pharmacol.*– 2016.– Vol. 42.– P. 198–204.
12. Bone impairment caused  $AlCl_3$  is associated with activation of JNK apoptotic pathway mediated by oxidative stress / X.K. Yang, K. Yu, H. Wang, H. Zhang, C. Bai, M. Song, Y. Han, B. Shao, Y. Li, X. Li // *Food. Chem. Toxicol.*– 2018.– Vol. 116 (Part B).– P. 307–314.
13. Evaluation of 28-day repeated oral dose toxicity of aluminum chloride in rats / J.–O. Lim, T.–Y. Jung, S.–J. Lee, S.–J. Park, W.–I. Rosm, S.–H. Park, J.–H. Kim, J.–D. Heo, Y.–B. Kim, J.–B. Shin, J.–C. Kim // *Drug and Chemical Toxicology*.– 2020.– www.tandfonline.com/loi/idct20; doi.org/10.1080/01480545.2020.1808670
14. Exley C. Aluminium in human brain tissue: how much is too much? / C. Exley, M.J. Mold // *Journal of Biological Inorganic Chemistry*.– 2019.– Vol. 24.– P. 1279–1282.
15. Exley C. An aluminium adjuvant in a vaccine is an acute exposure to aluminium / C. Exley // *J. of Trace Elements in Medicine and Biology*.– 2020.– Vol. 57.– P. 57–59.
16. Hellström H.–O. Bone and aluminium / H.–O. Hellström. // *Acta Universitatis Upsaliensis Uppsala*.– 2007.– Digit. Compr. Summ. Upsala Diss. Faculty of Medicine.– Vol. 271.– 86 p.
17. Hammoud G.M. Experimental evaluation of protective action of resveratrol against aluminum-induced toxicity in male rats / G.M. Hammoud, R.A. Shalaby // *Int. J. Adv. Res. Biol. Sci.*– 2019.– Vol. 6, № 1.– P. 11–24.
18. Hussein H.H. Effects of maternal administration of aluminum chloride on the development of the skeletal system of albino rat fetuses-protective role of saffron / H.H. Hussein, M. Mahmoud // *Eur. J. Anal.*– 2013.– Vol. 17, № 2.– P. 63–71.
19. Igbokwe O. Aluminium toxicosis: a review of toxic actions and effects / O. Igbokwe, E. Igwenagu, N.A. Igbokwe // *Interdiscip Toxicol.*– 2019.– Vol. 12(2).– P. 45–70.
20. Klein G.L. Aluminum toxicity to bone: A multisystem effect / G.L. Klein // *Osteoporos Sarcopenia*.– 2019.– Vol. 5(1).– P. 2–5.
21. Kumar S. Acute of aluminium chloride, acephate and their coexposure in male Wistar rat / S. Kumar // *International Journal of Toxicology*.– 2001.– Vol. 20.– P. 219–223.
22. Okail H.A. The protective effects of propolis against aluminum chloride-induced hepatorenal toxicity in albino rats / H.A. Okail, A. S. Ibrahim, A. H. Badr // *The Journal of Basic and Applied Zoology*.– 2020.– Vol. 81.– 34 p.
23. The protective effects of melatonin on aluminum-induced hepatotoxicity and nephrotoxicity in rats / M.S. Othman, M.A. Fared, R. S.A. Hameed, A. E.A. Moneim // *Oxidative Medicine and Cellular Longevity*.– 2020.– Article ID7375136.– 12 p.
24. Traditional and non-traditional risk factors for osteoporosis in CKD / H.S. Jørgensen, K. David, S. Salam, P. Evenepoel // *Calcified Tissue International*.– 2021.– Vol. 108.– P. 496–511.
25. The suppressive effects of aluminum chloride on the osteoblasts function / Y. Zhu, F. Xu, X. Yan, L. Miao, H. Li, C. Hu, Z. Wang, S. Lian, Z. Feng, Y. Li // *Environ. Toxicol. Pharmacol.*– 2016.– Vol. 48.– P. 125–129.

**І. В. Ходаков<sup>1</sup>, О. А. Макаренко<sup>2</sup>, Т. В. Коломійчук<sup>2</sup>, Д. В. Соколов<sup>2</sup>,  
Д. С. Батурін<sup>2</sup>**

<sup>1</sup>Державна установа «Інститут стоматології та щелепно-лицевої хірургії НАМН України», лабораторія біохімії, вул. Рішельєвська, 11, 65026, Одеса, Україна, e-mail: flavan.ua@gmail.com

<sup>2</sup>Одеський національний університет імені І. І. Мечникова, кафедра фізіології, здоров'я і безпеки людини та природничої освіти, вул. Дворянська, 2, 65082, Одеса, Україна, e-mail: makolga29@gmail.com

## **ДОСЛІДЖЕННЯ МОЖЛИВОСТІ ПРОФІЛАКТИКИ МІНЕРОЛОМ ТОКСИЧНОГО ЕФЕКТУ ЙОНІВ АЛЮМІНІЮ НА КІСТКОВУ ТКАНИНУ ЩУРІВ**

### **Резюме**

**Проблема.** Вживання медичних препаратів, що вміщують алюміній, професійна зайнятість в алюмінієвій промисловості, забруднені водні джерела та виробы харчової промисловості з підвищеним вмістом алюмінію негативно впливають на кісткову систему. Актуальним є пошук ефективних протекторів від шкідливої дії алюмінію на стан кісток.

**Мета.** Дослідження можливої профілактичної дії сорбенту Мінеролу на кісткову систему білих щурів за тривалої інтоксикації хлоридом алюмінію.

**Методика.** Дослідження проводили на лабораторних щурах-самцях, яких поділили на групи: 1 – інтактна, 2 – з моделюванням інтоксикації хлоридом алюмінію (240 мг/кг маси тіла); 3 – профілактична; на тлі інтоксикації  $AlCl_3$  щоденно вводили препарат Мінерол у дозі 1 г/кг. Тривалість експерименту складала 2 місяці. В стегнових кістках та поперекових хребцях визначали щільність, вміст мінерального і органічного компонентів, в щелепах – атрофію альвеолярного відростку. В стегнових кістках визначали вміст алюмінію.

**Основні результати.** Тривала інтоксикація  $AlCl_3$  призвела до збільшення у 2,5 рази алюмінію у стегнових кістках, підвищення атрофії альвеолярної відростку щелеп на 17,1%, несуттєвому зменшенню щільності стегнових кісток та збільшенню щільності поперекових хребців. Встановлені зміни вмісту мінерально-органічного комплексу кісток: у стегнових – зменшення за рахунок як мінеральної, так і органічної частки, а у поперекових хребцях – збільшення за рахунок суттєвого підвищення органічної частки. Введення Мінеролу щурам на тлі інтоксикації  $AlCl_3$  знижувало: вміст алюмінію в стегнових кістках на 20,7%, щільність, вміст мінерально-органічного компоненту, мінеральної частки кісткової тканини стегнової кістки та поперекових хребців, а також ще більш підвищувало ступінь атрофії альвеолярного відростку щелеп тварин.

**Висновки.** Мінерол у дозі, яка застосовувалася, мала сорбційний ефект, а також, можливо, зв'язувала аліментарні компоненти їжі, які необхідні для ремоделювання кісткової тканини (білок, кальцій, фосфор та ін.), через що погіршувались морфометричні показники кісток й спостерігалася затримка росту маси тіла щурів. Отримані результати передбачають подальші дослідження сорбційних властивостей Мінеролу в умовах інтоксикації алюмінієм у більш високих дозах та у поєднанні з препаратами кальцію, фосфору та білка.

**Ключові слова:** інтоксикація хлоридом алюмінію; щури; кістки; Мінерол

**I. V. Khodakov<sup>1</sup>, O. A. Makarenko<sup>2</sup>, T. V. Kolomyichuk<sup>2</sup>, D. V. Sokolov<sup>2</sup>,  
D. S. Baturin<sup>2</sup>**

<sup>1</sup>State establishment “The Institute of stomatology and maxillo-facial surgery National Academy of Medical Sciences of Ukraine”, laboratory of biochemistry, Rishelievs`ka st., 11, 65026, Odesa, Ukraine, e-mail: flavan.ua@gmail.com

<sup>2</sup>Odesa I. I. Mechnikov National University, Department of Physiology, Health and Human Safety and Scientific Education, 2 Dvorianska str., Odesa, 65082, Ukraine, e-mail: makolga29@gmail.com

### **MINEROL IN THE PROBABLE PREVENTION OF TOXIC IMPACT OF ION ALUMINIUM ON BONES IN RATS**

#### **Abstract**

**Background.** The use of a variety of aluminium-containing medications, occupational exposure to alumina dust and fumes, and heavily contaminated water sources have been associated with an adverse effect on the organism, in particular, on bone system. The search for a preventive means against the impact of aluminium on the state of bones is topical.

**Objective.** To assess the probable prophylactic effect of sorbent Minerol on the skeletal system of white rats in long-term  $AlCl_3$  intoxication.

**Materials and methods.** In the 2-month study, male rats were grouped into: intact animals;  $AlCl_3$ -induced toxicity model (240 mg/kg of w.b.); and animals administered daily with Minerol 1g/kg of w.b. on the background  $AlCl_3$  intoxication. Density and content of mineral and organic components were determined in the femurs and lumbar vertebrae, with atrophy of the alveolar process being determined in the jaws. The aluminium content was determined in the femoral bones.

**Results.** A long-term exposure to  $AlCl_3$  resulted in the 2.5-fold increase in aluminium content in femoral bones, 17.1% increase of alveolar bone atrophy, the slight decrease of the density of femoral bones and the slight increase of the density of lumbar vertebrae. The following changes in the content of the mineral-organic complex of bones were indicated: in femurs – the decrease due to both mineral and organic fractions, and in lumbar vertebrae – the increase due to significant increase in the organic fraction. Minerol reduced the aluminium content in femurs by 20.7%, caused a decrease in the density, mineral-organic component and mineral fraction of bone tissue of the femur and lumbar vertebrae, and additionally increased the degree of atrophy of the alveolar bone against the background of  $AlCl_3$  intoxication.

**Conclusions.** In addition to the sorption effect, the dose of Minerol used in the study probably bound the nutritional components required for bone remodelling, i.e. protein, calcium, phosphorus etc. The results imply further investigations of the sorption properties of Minerol in prevention of the negative impact of  $AlCl_3$  in higher dose of the said sorbent and in combination with calcium, phosphorus and protein preparations.

**Keywords:** aluminium chloride intoxication; rats; bones; Minerol

## References

1. Andrusyshyna I. M. (2018) *Aluminium in drink water and the man health* [Алюміній у питній воді і здоров'я людини], Kyiv, UVO WATERNET, p 38.
2. Boguts'ka K. I., Pryluts'kyu Yu. I., Nozdren D. M. (2014) «The use of aluminium and its compounds in the biomedical purposes» [«Використання алюмінію та його сполук у біомедичних дослідженнях»], *Physiol. J.*, 60(1), pp 91–97.
3. Borisenko L., Starodubtsev E. (2013) *Health formula* [Formula zdorovia], [www.korrat.com.ua/minerol.pdf](http://www.korrat.com.ua/minerol.pdf)
4. *GOST 19251.7–93. Interstate standard. Methods of aluminium determination* (1993) [GOST 19251.7–93. Mezghosudarstvennyi standart. Metody opredeleniia aluminiuma.– Mezghosudarstvennyi sovet postandartizatsii, metrologii i sertifikatsii], Interstate council on standardization, metrology and certification, Minsk, p 12.
5. Makarenko O. A., Khromagina L. M., Khodakov I. V., Maykova G. V., Mudrik L. M., Kika V. V., Mogilevs'ka T. V. «Research methods for the state of intestines and bones in laboratory rats. Manuals» (2022) [«Metody doslidzhennia stanu kishchchnyku ta kistok u laboratornykh shchuriv. Dovidnyk»], Odesa: S. L. Nazarchuk, p 81.
6. Khodakov I. V. «The methods of determination of bone density of laboratory animals» (2004) [«Sposib vyznachennia shchilnosti kistok laboratornykh tvaryn»] *Achiv. of Biol. and Med.*, 2(4), pp 38–41.
7. Al-Hazmi M. A., Rawi S. M., Hamza R. Z. (2021) «Biochemical, histological, and neuro-physiological effects of long-term aluminum chloride exposure in rats», *Metabolic Brain Disease*, 36, pp 429–436.
8. Mold M. J., O'Farrell A., Morris B., Exley C. (2021) «Aluminum and tau in neurofibrillary tangles in familial Alzheimer's disease», *Journal of Alzheimer's Disease Reports*, 5, pp 283–294.
9. Sun X., Cao Z., Zhang Q., Han L., Li Y. (2016) «Aluminum chloride inhibits osteoblast mineralization via TGF- $\beta$ 1/Smad signaling pathway», *Chem. Biol. Interact.*, 244, pp 9–15.
10. Mold M., Chmielecka A., Rodriguez M. R. R., Thom F., Linhart C., King A., Exley C. (2018) «Aluminium in brain tissue in multiple sclerosis», *Int. J. Environ. Res. Public Health*, 15, 1777.
11. Cao Z., Fu Y., Sun X., Zhang Q., Xu F., Li Y. (2016) «Aluminum inhibits osteoblastic differentiation through inactivation of Wnt/ $\beta$ -catenin signaling pathway in rat osteoblasts», *Environ. Toxicol. Pharmacol.*, 42, pp 198–204.
12. Yang X. K., Yu K., Wang H., Zhang H., Bai C., Song M., Han Y., Shao B., Li Y., Li X. (2018) «Bone impairment caused AlCl<sub>3</sub> is associated with activation of JNK apoptotic pathway mediated by oxidative stress», *Food. Chem. Toxicol.*, 116 (Part B), pp 307–314.
13. Lim J.–O., Jung T.–Y., Lee S.–J., Park S.–J., Rosm W.–I., Park S.–H., Kim J.–H., Heo J.–D., Kim Y.–B., Shin I.–S., Kim J.–C. (2020) «Evaluation of 28-day repeated oral dose toxicity of aluminum chloride in rats», *Drug and Chemical Toxicology*, [www.tandfonline.com/loi/idct20](http://www.tandfonline.com/loi/idct20); doi.org/10.1080/01480545.2020.1808670.
14. Exley C., Mold M. J. (2019) «Aluminium in human brain tissue: how much is too much?», *J. of Biological Inorganic Chemistry*, 24, pp 1279–1282.
15. Exley C. (2020) «An aluminium adjuvant in a vaccine is an acute exposure to aluminium», *J. of Trace Elements in Medicine and Biology*, 57, pp 57–59.
16. Hellström H.–O. (2007) «Bone and aluminium», *Acta Universitatis Upsaliensis Uppsala. Digit. Compr. Summ. Uppsala Diss. Faculty of Medicine*, 271, p 86.
17. Hammoud G. M., Shalaby R. A. (2019) «Experimental evaluation of protective action of resveratrol against aluminum-induced toxicity in male rats», *Int. J. Adv. Res. Biol. Sci.*, 6(1), pp 11–24.
18. Hussein H. H., Mahmoud M. (2013) «Effects of maternal administration of aluminum chloride on the development of the skeletal system of albino rat fetuses-protective role of saffron», *Eur. J. Anal.*, 17(2), pp 63–71.
19. Igbokwe O., Igwenagu E., Igbokwe N. A. (2019) «Aluminium toxicosis: a review of toxic actions and effects», *Interdiscip. Toxicol.*, 12(2), pp 45–70.
20. Klein G. L. (2019) «Aluminum toxicity to bone: A multisystem effect», *Osteoporos Sarcopenia*, 5(1), pp 2–5.
21. Kumar S. (2001) «Acute of aluminium chloride, acephate and their coexposure in male Wistar rat», *International Journal of Toxicology*, 20, pp 219–223.
22. Okail H. A., Ibrahim A. S., Badr A. H. (2020) «The protective effects of propolis against aluminum chloride-induced hepatorenal toxicity in albino rats», *The Journal of Basic and Applied Zoology*, 81, p 34.
23. Othman M. S., Fared M. A., Hameed R. S. A., Moneim A. E. A. (2020) «The protective effects of melatonin on aluminum-induced hepatotoxicity and nephrotoxicity in rats», *Oxidative Medicine and Cellular Longevity*, 7375136, p 12.
24. Jørgensen H. S., David K., Salam S., Evenepoel P. (2021) «Traditional and non-traditional risk factors for osteoporosis in CKD», *Calcified Tissue International*, 108, pp 496–511.
25. Zhu Y., Xu F., Yan X., Miao L., Li H., Hu C., Wang Z., Lian S., Feng Z., Li Y. (2016) «The suppressive effects of aluminum chloride on the osteoblasts function», *Environ. Toxicol. Pharmacol.*, 48, pp 125–129.