

## Список литературы

1. Бунак В.В. Об эволюции формы черепа человека / В.В. Бунак – Вопросы антропологии. – 1968. – 30 – с. 3-16.
2. Вовк Ю.Н. Изменчивость задней черепной ямки и её венозных образований (анатомо-экспериментальное исследование): дисс. на соискание ученой степени докт. мед.наук: 14.03.01 – нормальная анатомия / Юрий Николаевич Вовк. – Харьков, 1991. – 338с.
3. Вовк О.Ю. Особенности строения, размеров, формы и положения большого отверстия черепа человека: дисс. на соискание ученой степени канд. мед.наук: 14.03.01 – нормальная анатомия / Олег Юрьевич Вовк. – Харьков, 2006. – 162 с.
4. Родионова В.А. Некоторые данные к задней черепной ямки у детей / В.А. Родионова – Тр. Саратовского мединститута. 1971. – 75 (92). – с 40 – 43.
5. Сперанский В. С. Формы и конструкции черепа / В.С. Сперанский, А.И. Зайченко. - М.: Медицина, 1980. – 280с.
6. Сперанский В. С. Основы медицинской краниологии / В.С. Сперанский – М.: Медицина. 1991. – 287с.
7. Taylor AR, Byrnes DP. Foramen magnum and high cervical cord compression. / Taylor A.R., Byrnes D.P. // Brain. – 1974. – Vol. 97. – P. 473-480.
8. Uysal S. Estimation of sex by 3D CT measurements of the foramen magnum. / Uysal S., Gokharman D., Kacar M., Tuncbilek I., Kosa U. // J. Forensic Sci. – 2005. – Vol. 50. – P. 1310-1314.

УДК 6.11; 714.3+611; 715.1

### ОСОБЛИВОСТІ БУДОВИ ЗАДНЬОЇ ЧЕРЕПНОЇ ЯМКИ І ВЕЛИКОГО ОТВОРУ ПОТИЛИЧНОЇ КІСТКИ

**Вовк Ю.М., Вовк О. Ю., Богуславський Ю.В., Редякіна О. В., Шмаргальов А.О.**

**Резюме.** На 150 трупах людей зрілого і літнього віку і колекції черепів з використанням сучасних краніометричних і стереотометричних методик вивчений діапазон індивідуальної анатомічної мінливості розмірів, форми, положення і взаємовідносин задньої черепної ямки і великого отвору потиличної кістки, уперше встановлена пряма кореляція між ними з урахуванням кісткового рельєфу внутрішньої основи черепа у доліхо-, мезо- і брахіцефалів.

**Ключові слова:** краніологія, краніометрія, внутрішня основа черепа, задня черепна ямка, великий отвір черепа людини, індивідуальна анатомічна мінливість.

УДК 6.11; 714.3+611; 715.1

### ОСОБЕННОСТИ СТРОЕНИЯ ЗАДНЕЙ ЧЕРЕПНОЙ ЯМКИ И БОЛЬШОГО ОТВЕРСТИЯ ЗАТЫЛОЧНОЙ КОСТИ

**Вовк Ю.Н., Вовк О.Ю., Богуславский Ю.В., Редякина О.В., Шмаргалёв А.А.**

**Резюме.** На 150 трупах людей зрелого и пожилого возраста и коллекции черепов с использованием современных краниометрических и стереотометрических методик изучен диапазон индивидуальной анатомической изменчивости размеров, формы, положения и взаимоположения задней черепной ямки и большого отверстия затылочной кости, впервые установлена прямая корреляция между ними с учётом костного рельефа внутреннего основания черепа у долихо-, мезо- и брахицефалов.

**Ключевые слова:** краниология, краниометрия, внутреннее основание черепа, задняя черепная ямка, большое отверстие черепа человека, индивидуальная анатомическая изменчивость.

UDC 6.11; 714.3+611; 715.1

### FEATURES OF A STRUCTURE OF A POSTERIOR CRANIAL FOSSA AND FORAMEN MAGNUM

**Vovk Yu.N., Vovk O.Yu., Boguslavskiy Yu.V., Redyakina O.V., Shmargalyov A.A.**

**Summary.** The paper deals with a study on 150 corpses and a collection of skulls with use modern craniometrical techniques the range of individual anatomic variability of the sizes, forms, positions and relations of posterior cranial fossa and foramen magnum is studied. Direct correlation between them taking into account an osteal relief of the internal basis of a skull at dolicho- and brachimorphosis established.

**Key words:** craniology, craniometry, internal basis of a skull, posterior cranial fossa, foramen magnum of skull, individual anatomic variability.

Стаття надійшла 4.04.2011 р.

УДК 599.323.4«46»:531.5:616-084

**Д.В. Волковец, М.А. Кривенцов, Г.В. Нечипоренко**

## УЛЬТРАМИКРОСКОПИЧЕСКИЕ ИЗМЕНЕНИЯ ПАРЕНХИМЫ ПОЧКИ ПОД ВОЗДЕЙСТВИЕМ ГИПЕРГРАВИТАЦИИ

**ГУ «Крымский государственный медицинский университет имени С.И.Георгиевского»  
(г. Симферополь)**

Экспериментальное исследование проведено в рамках научно-исследовательской темы кафедры нормальной анатомии человека ГУ «Крымский государственный медицинский университет им. С.И. Георгиевского» № 0104U002080 «Возрастные морфофункциональные особенности отдельных органов и систем организма под воздействием гравитационных перегрузок и при различных методах их коррекции».

**Вступление.** В настоящее время, в связи с бурным развитием авиакосмической отрасли, резко возросли нагрузки на пилотов, что, в свою очередь, ставит перед исследователями задачу выяснить основные патогенетические механизмы влияния гипергравитационной нагрузки на организм человека [3, 5]. В связи с этим, актуальными являются исследования по изучению структурных особенностей различных органов и тканей при воздействии перегрузок, результаты которых обеспечат морфологическую

основу дальнейших патофизиологических и терапевтических исследований.

Почка, как орган мочеобразования, играет важную роль в поддержании гомеостаза организма. При нарушении ее функций наблюдаются резкие системные отклонения, зачастую приводящие к возникновению заболеваний, инвалидизации. По литературным данным [1, 2], почка представляет собой один из наиболее чувствительных к гравитационным нагрузкам органов, что связано с расположением органа в нижней части тела, восприимчивостью органа к смещениям при возникновении ускорений, а также с высокой степенью зависимости функций гломерулярного аппарата от системных гемодинамических факторов, нарушения которых при гипергравитационных воздействиях, зачастую, является пусковым патогенетическим механизмом.

По данным различных авторов, структурные изменения почек при воздействии гипергравитационного

фактора носят выраженный характер, сопровождаясь нарушением ее функций [2]. Вместе с тем, работ, посвященных комплексному морфологическому изучению изменений паренхимы почек при воздействии гипергравитации, в доступной литературе выявлено не было. Выявленные нами изменения почек на гистоморфологическом уровне характеризовались типичными патоморфологическими изменениями, включающими очаги кровоизлияний, дистрофии и некроза в паренхиме органа. Обнаружена зависимость между выраженностью структурных изменений в почках и возрастом экспериментальных животных, а также продолжительностью воздействия фактора гипергравитации в эксперименте.

**Целью экспериментального исследования** является изучение структурных изменений паренхимы почки крыс различных возрастных групп на ультрамикроскопическом уровне при воздействии различной по продолжительности гипергравитационной нагрузки.

В рамках осуществления поставленной цели перед нами стояли следующие **задачи**:

Установить ультраструктурные особенности паренхимы

почек у интактных животных и сопоставить полученные наблюдения с литературными данными;

Изучить основные закономерности ультраструктурных изменений паренхимы почки крыс различного возрастного периода в зависимости от продолжительности воздействия фактора гипергравитации;

На основании полученных данных ультрамикроскопических изменений предположить основные патофизиологические механизмы возникновения структурных нарушений основных клеточных пулов паренхимы почки.

**Объект и методы исследования.** Эксперимент был проведен на 72 белых крысах линии Вистар, которые были разделены на 2 серии: интактную и экспериментальную. Подопытных животных подвергали воздействию повторяющихся нагрузок величиной 10 g в поперечном направлении. В каждой из серий выделяли 3 группы в зависимости от онтогенетического периода экспериментальных животных: в возрасте 2-х, 6-ти и 12-ти месяцев. В каждой из групп выделяли по 2 подгруппы: А – период воздействия гравитационных перегрузок 10 дней, Б – период воздействия гравитационных перегрузок 30 дней (**табл.**).

Таблица 1

**Схема эксперимента**

Серия	Группа	Подгруппа	Возрастной период	Период	Кол-во крыс
Интактные (I)	1	А	Неполовозрелые	10 дней	6
		Б	Неполовозрелые	30 дней	6
	2	А	Половозрелые	10 дней	6
		Б	Половозрелые	30 дней	6
	3	А	Предстарческие	10 дней	6
		Б	Предстарческие	30 дней	6
Экспериментальные (II)	1	А	Неполовозрелые	10 дней	6
		Б	Неполовозрелые	30 дней	6
	2	А	Половозрелые	10 дней	6
		Б	Половозрелые	30 дней	6
	3	А	Предстарческие	10 дней	6
		Б	Предстарческие	30 дней	6
<b>Всего - 72</b>					
Гравитационная перегрузка = 10 g, градиент нарастания = 1,4-1,6 g/c, градиент спада 0,6-0,8 g/c					

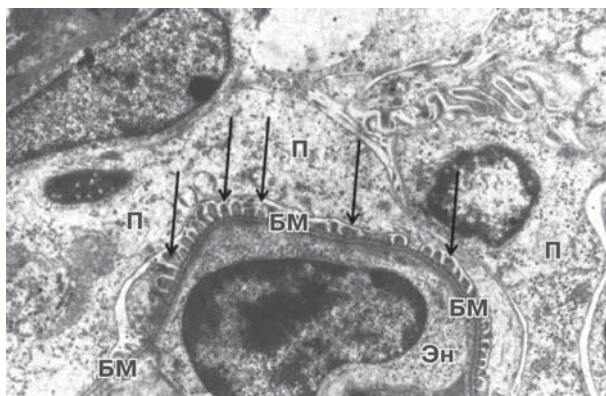
Для проведения ультрамикроскопического исследования на трансмиссионном электронном микроскопе материал паренхимы почки забирали сразу после выведения животных из эксперимента путем декапитации под эфирным наркозом. Материал фиксировали в глутаральдегиде на фосфатном буфере, с последующей фиксацией в 1% растворе четырехоксида осмия.

После заливки в смолу и полимеризации блоков изготавливали полутонкие и ультратонкие срезы на ультрамикротоме ULTRACUT: полутонкие срезы окрашивали толуидиновым синим и изучали для получения обзорной информации на светооптическом уровне, ультратонкие срезы после контрастирования по общепризнанной методике просматривали и фотодокументировали на электронном микроскопе ПЭМ-125К.

**Результаты исследований и их обсуждение.** Проведенное ультрамикроскопическое исследование паренхимы почки интактных крыс продемонстрировало нормальную ультраструктуру клеточных элементов почечного тельца. Внутренний листок его капсулы тесно

прилегает к капиллярам сосудистого клубочка. Данный листок сформирован плоскими клетками, имеющими многочисленные отростки – подоцитами, между которыми располагаются узкие щели (**рис. 1**). Цитоподии подоцитов тесно прилегают к базальной мембране, образованной 3-мя слоями. Цитоплазма подоцитов электронносветлая, со слабо выраженной эндоплазматической сетью, умеренно выраженный комплекс Гольджи и наличием митохондрий средних размеров. Зачастую в цитоплазме подоцитов обнаруживали вакуоли и пиноцитозные пузырьки, свидетельствующие об активном трансмембранном транспорте.

Особенностью ультрамикроскопического строения эпителиоцитов проксимальных канальцев нефрона является четко выраженные апикальная и базальная части клетки. На апикальной поверхности расположены многочисленные микроворсинки, развитая гранулярная эндоплазматическая сеть, большое количество свободно расположенных в цитоплазме рибосом. Ядро клетки смещено к базальной части, содержащей в себе многочисленные



**Рис. 1.** Ультрамикроскопическая структура эндотелиоцита капиллярного клубочка и подоцитов. Цитоплазма эндотелиоцита капилляра почечного клубочка средней электронной плотности (Эн). Органеллы в цитоплазме не определяются. Ядро овоидной формы, содержит типично расположенный эухроматин и гетерохроматин. Базальная мембрана визуализируется четко, имеет трехслойное строение (БМ). Малые отростки подоцита прилегают к базальной мембране плотно и на всем видимом протяжении (стрелки). Цитоплазма подоцита низкой электронной плотности, содержит незначительное число органелл (П).  
Группа I2A, x8000.

митохондрии различной формы. Ядро эухроматичное с небольшим количеством глыбок хроматина.

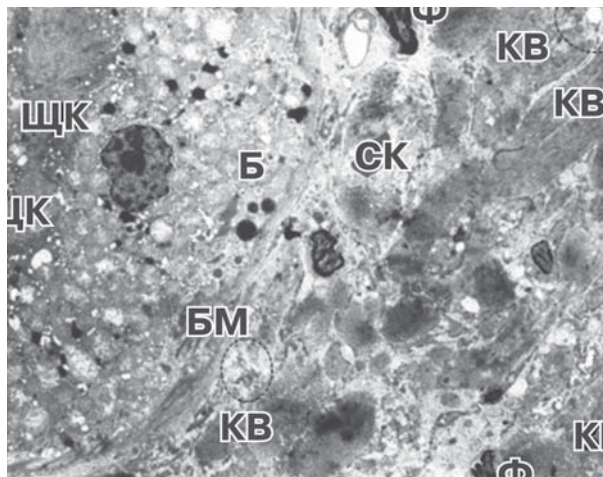
Эпителиоциты дистальных канальцев нефрона на ультрамикроскопическом уровне исследования также характеризовались наличием апикальной и базальной частей. Апикальная часть клетки, как правило, обеднена органеллами, с множеством инвагинаций и вакуолей.

В целом, картина ультрамикроскопического строения клеток паренхимы почки интактных крыс согласуется с литературными данными [4, 6].

Каких-либо существенных различий в особенностях ультрамикроскопического строения почек интактных животных различных возрастных групп выявлено не было, за исключением более часто встречающихся дегенеративных изменений в клетках паренхимы почек предстарческого возраста, характеризующихся запустеванием капилляров сосудистого клубочка, расширением просвета капсулы Шумлянско-Боумена, единичным слипчиванием эпителиоцитов в просвет канальцев нефрона. Данные изменения находят в рамках возрастных изменений почек крыс предстарческого возраста.

Ультраструктурные изменения паренхимы почек экспериментальных 2-х месячных крыс (группа II1, подгруппы А и Б) характеризовались утолщением, разрыхлением базальной мембраны канальцев, которая приобретала неровные очертания, местами отмечалась ее деструкция. Апикальная часть цитоплазмы эпителия проксимальных канальцев сохранялась, хорошо выражена щеточная каемка. В базальной части цитоплазмы эпителия проксимальных канальцев определялись множественные митохондрии, лизосомы и капли жира. Митохондрии, расположенные тесными группами по отношению к друг другу, имеют преимущественно сферическую форму. Матрикс митохондрий различной электронной плотности, кристы укорочены, местами деструктурированы, с кристаллоподобными включениями (рис. 2). В результате деструкции крист митохондрии вакуолизованы. Перинуклеарное пространство эпителиоцитов резко расширено, гетерохроматин конденсирован по периферии кариоплазмы, с четко визуализирующимся ядрышком. Складки базальной части цитолеммы выражены хорошо. Отмечалось резкое расширение

просвета капилляров. В меньшей степени изменениям подвергались клеточные элементы сосудистого клубочка - базальная мембрана капилляров клубочков сохраняла правильную ориентацию волокон, была тонкой и ровной. В цитоплазматических отростках вновь образованных капилляров обнаруживались многочисленные фенестры.



**Рис. 2.** Ультраструктура эпителия проксимальных канальцев и перитубулярного пространства (описание в тексте).

ЩК – щеточная каемка,

Б – капли жира, митохондрии сферической формы, множественные вакуоли,

БМ – базальная мембрана, КВ – коллагеновые волокна,

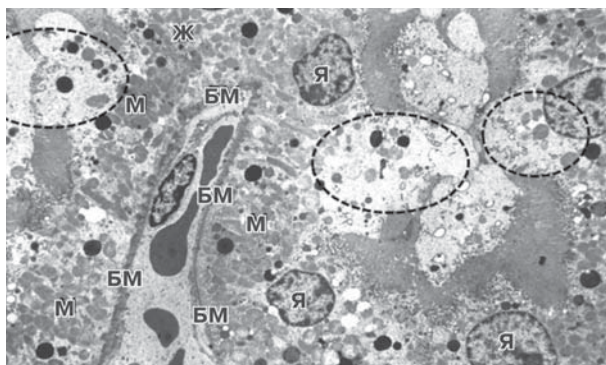
Ф – фибробласт, СК – эритроцит в просвете капилляра, пунктиром обозначены области активного синтеза коллагена фибробластами.

Группа II1Б, x8000.

Принципиальных различий между ультраструктурной картиной животных экспериментальных подгрупп А и Б не было, хотя изменения, полученные при продолжительности эксперимента 30 дней (подгруппа Б), были более выраженными в отношении явлений перитубулярного склероза, как возможного исхода альтеративных процессов в паренхиме органа.

В паренхиме почки экспериментальных животных в возрасте 6-ти месяцев, подвергавшихся воздействию фактора гипергравитации на протяжении 30 дней (группа II2, подгруппа Б), также были выявлены характерные дистрофические ультраструктурные изменения. Базальная мембрана эпителиоцитов проксимальных канальцев была утолщена, разрыхлена, с неровными очертаниями. В базальной части цитоплазмы эпителия канальцев определялись множественные митохондрии, большинство из которых имели просветленный матрикс и деструкцию крист, лизосомы и капли жира. Перинуклеарное пространство большинства эпителиоцитов было расширено. Цитоплазма некоторых эпителиальных клеток была вакуолизована, за счет чего было отмечено формирование гигантских выпячиваний в просвет канальцев (рис. 3). Апикальная цитоплазма подобных клеток лишена щеточной каемки. Просвет капилляров расширен, заполнен эритроцитами. Скучная в отношении органелл цитоплазма эндотелиоцитов имеет среднюю электронную плотность.

Базальная мембрана капилляров почечного клубочка экспериментальных животных данной группы визуализировалась четко, имела типичное трехслойное строение. Малые отростки подоцитов плотно прилегают к базальной мембране на всем ее видимом протяжении. Цитоплазма подоцитов низкой электронной плотности, содержит незначительное число органелл, среди которых четко визуализируются округлые митохондрии, микротрубочки, нити



**Рис. 3. Ультраструктура эпителиоцитов проксимального канальца нефрона с прилежащей к нему базальной мембраной и капилляром (описание в тексте).**

**М – митохондрии, БМ – базальная мембрана,**

**Ж – капли жира, лизосомы, Я – ядра эпителиоцитов.**

**Пунктиром обозначены области выпячивания участков апикальной цитоплазмы эпителиоцитов в просвет канальцев.**

**Группа II2Б, x8000.**

актина. Цитоплазма мезангиоцитов электронноплотная. Цитоплазма отростков эндотелиоцитов почечного клубочка низкой электронной плотности. Капилляры расширены, в просвете капилляров определяются эритроциты. Капсула клубочка высокой электронной плотности, сохраняет фибриллярное строение. Мочевое пространство капсулы клубочка свободно.

Стоит отметить, что ультраструктурные изменения канальцев нефрона, элементов сосудистого клубочка у 6-ти месячных крыс, подвергавшихся воздействию гипергравитации на протяжении 10 дней (группа II2Б, подгруппа А) были незначительными или умеренными, без признаков необратимых нарушений клеточных элементов, также не наблюдалось явлений склерозирования.

При воздействии гипергравитации на экспериментальных крыс в возрасте 12-ти месяцев в паренхиме почки животных обеих подгрупп (подгруппы А и Б, воздействие гипергравитации на протяжении 10-ти и 30-ти дневных периодов, соответственно) наблюдались выраженные изменения, затрагивающие как канальцевый компонент нефрона, так и почечное тельце. Так, несмотря на то, что базальная мембрана проксимальных канальцев сохраняет свою ультраструктурную организацию, просвет канальца резко сужен за счет выраженного интрацеллюлярного отека. Цитоплазма эпителиоцитов электронносветлая, с единично расположенными митохондриями в базальной части клетки. Митохондрии располагаются друг от друга на значительной дистанции, имеют преимущественно сферическую форму. Матрикс митохондрий просветлен. Большая часть крист редуцирована и представляет собой полосу конденсированного материала у мембраны митохондрии. Складки в базальной части цитолеммы не обнаруживаются. Эухроматин в ядрах клеток расположен

диффузно. Апикальная цитолемма эпителиоцитов лишена щеточной каемки. В перитубулярном пространстве визуализируются форменные элементы крови, что, вероятно, является следствием диapedеза.

Таким образом, выявленные ультрамикроскопические изменения свидетельствуют о выраженном действии фактора гипергравитации на клеточные элементы паренхимы почки, проявляющемся нарушением энергообеспечивающих систем клеток (деструкция крист митохондрий и их вакуолизация), явлениями дистрофии и некроза (особенно у 2-х и 12-ти месячных животных), а также активацией компенсаторно-приспособительных механизмов, направленных на поддержание гомеостаза в органе. Наибольшие изменения определялись на сроке эксперимента 30 суток, что свидетельствует об истощении адаптационных механизмов организма экспериментальных животных и переходе стрессового фактора в дистресс. В качестве исхода первичных и вторичных альтеративных процессов, вызванных непосредственным воздействием фактора гипергравитации и последствиями нарушения гемомикроциркуляции и энергетического метаболизма, нами рассматриваются явления склероза, которые также наиболее ярко выражены в поздние сроки эксперимента.

### Выводы.

1. Клетки паренхимы почек экспериментальных животных, подвергшихся воздействию гипергравитации, подвергались значительным ультраструктурным изменениям, характеризующимися нарушениями энергетического метаболизма клетки, трофических процессов, явлениями дистрофии и некроза. Наибольшим изменениям подвергались эпителиоциты проксимальных канальцев нефрона, характеризующиеся на ультрамикроскопическом уровне деструкцией и вакуолизацией митохондрий, нарушениями структуры щеточной каемки апикальной поверхности клеток.

2. Максимальные ультраструктурные изменения клеток паренхимы органа наблюдались у экспериментальных животных 2-х и 12-ти месячного возраста, что очевидно связано с незрелостью/истощением адаптационно-приспособительных механизмов. Структурные нарушения при воздействии гипергравитации на протяжении 30 дней превосходили таковые при воздействии на протяжении 10 дней, характеризуюсь более выраженными явлениями дистрофии и некроза, склерозированием межклеточного пространства и нарушениями гемомикроциркуляторного русла.

3. Возможными механизмами выявленных изменений являются процессы первичной (непосредственное воздействие гипергравитации на клетки) и вторичной (нарушения энергетического метаболизма, трофических процессов клетки) альтерации с последующим возникновением морфологических признаков дистрофии клеточных элементов с исходом в склероз.

**Перспективы дальнейших исследований.** В дальнейшем, при экспериментальном моделировании гипергравитации планируется провести комплексное изучение структурных особенностей почки при применении физического и/или фармакологического метода защиты.

### Список литературы

1. Обмен веществ и функция почек у членов экипажей космических кораблей «Союз-6, 7» / И.С. Балаховский, А.И. Григорьев, И.Г. Длуская и др. // Космич. биол. и мед. - 1971. - № 1. - С. 37-44.
2. Профилактическое применение простатилена у крыс перед воздействием гравитационных перегрузок +Gz как способ уменьшения нарушений в мочеполовых органах / В.С. Новиков, С.Х. Аль-Шукри, А.Г. Горбачев и др. // Авиакосмическая и экологическая медицина. - 1997. - Т. 31, №2. - С. 25 - 27.
3. Таирбеков М.Г. Исследования в области клеточной биологии в полетах автоматических космических аппаратов (особенности подготовки и проведения экспериментов) / М.Г. Таирбеков // Авиакосмическая и экологическая медицина. - 2006. - Т. 40, № 5. - С. 3-15.
4. Bulger R.E. Kidney morphology / R.E. Bulger // Toxicologic pathology. - 1986. - vol. 14, №1. - P. 13-25
5. The influence of gravitational overloads on organism (review) / V.S. Pikalyuk, G.R. Adjaliev, S.A. Kutya [et al] // Таврич. медико-биол. вестн. - 2007. - Т. 10, №3. - С. 260-263
6. Verlander J.W. Normal ultrastructure of the kidney and lower urinary tract / Verlander J.W. // Toxicologic pathology. - 1998. - vol. 26, №1. - P. 1-17

УДК 599.323.4«46»:531.5:616-084

### УЛЬТРАМИКРОСКОПИЧЕСКИЕ ИЗМЕНЕНИЯ ПАРЕНХИМЫ ПОЧКИ ПОД ВОЗДЕЙСТВИЕМ ГИПЕРГРАВИТАЦИИ

Волковец Д.В., Кривенцов М.А., Нечипоренко Г.В.

**Резюме.** В эксперименте исследованы ультраструктурные изменения клеток паренхимы почки крыс при воздействии гипергравитации на протяжении 10 и 30 дней. По результатам ультраструктурного анализа выявлено, что клетки паренхимы почки претерпевают значительные изменения при действии гипергравитации. Максимальные изменения были выявлены в эпителии проксимальных канальцев нефрона у крыс 2-х и 12-ти месячного возраста, подвергавшихся воздействию гипергравитации на протяжении 30 дней. Изменения характеризуются дистрофией клеток, нарушением энергетического метаболизма и трофических процессов.

**Ключевые слова:** гипергравитация, почка, ультраструктура.

УДК 599.323.4«46»:531.5:616-084

### УЛЬТРАМИКРОСКОПІЧНІ ЗМІНИ ПАРЕНХІМИ НИРКИ ПРИ ДІЇ ГІПЕРГРАВІТАЦІЇ

Волковец Д.В., Кривенцов М.А., Нечипоренко Г.В.

**Резюме.** В експерименті досліджено ультраструктурні зміни клітин паренхіми нирки щурів при дії гіпергравітації протягом 10 та 30 діб. За результатами ультраструктурного аналізу виявлено, що клітини паренхіми нирки значно змінюються при дії гіпергравітації. Максимальні зміни були виявлені у епітелії проксимальних канальців нирок 2-х місячних щурів і щурів у віці 12 місяців за умов дії фактору гіпергравітації протягом 30 діб. Зміни характеризуються дистрофією клітин, порушеннями енергетичного метаболізму та трофічних процесів.

**Ключові слова:** гіпергравітація, нирка, ультраструктура.

UDC 599.323.4«46»:531.5:616-084

### ULTRASTRUCTURAL CHANGES IN RAT'S KIDNEY UNDER INFLUENCE OF THE HYPERGRAVITY FACTOR

Volkovets D.V., Kriventsov M.A., Nechiporenko G.V.

**Summary.** The aim of this experimental work is to investigate ultrastructural changes in rat's kidney under the influence of the hypergravity factor for 10 or 30 days. Results of the ultrastructural analysis have shown significant changes of the kidney cells. Maximum changes were observed in epithelium of the proximal tubules of the 2-month rats and of the 12-month rats under the influence of the hypergravity factor for 30 days. Changes were characterized as dystrophy, disturbances of the energetic metabolism and trophy processes.

**Key words:** hypergravity, kidney, ultrastructure.

Стаття надійшла 15.03.2011 р.

УДК 611.41:061

*В.М. Волошин, І.С. Волошина*

## ПОКАЗНИКИ ОРГАНОМЕТРІЇ СЕЛЕЗІНКИ ПІСЛЯ ІНГАЛЯЦІЙНОГО ВПЛИВУ НА ОРГАНІЗМ ТОЛУОЛУ ТА ОБҐРУНТУВАННЯ МОЖЛИВОСТІ КОРЕКЦІЇ ЗМІН, ЩО БУЛИ ВИЯВЛЕНІ

Державний заклад «Луганський державний медичний університет» (м. Луганськ)

Презентована робота виконана у відповідності з планом наукових досліджень ДЗ «Луганський державний медичний університет» та є частиною наукової теми кафедри анатомії людини «Морфогенез органів ендокринної, імунної та кісткової систем під хронічним впливом летучих компонентів епоксидних смол» (номер державної реєстрації – 0109U004615).

**Вступ.** Імунна система організму є високоспеціалізованою і багатокomпонентною. До її складу входять центральні (тимус, кістковий мозок) та периферичні (селезінка, лімфатичні вузли, дифузна лімфоїдна тканина травного тракту та дихальної систем) органи. Зважаючи на протекторну роль імунної системи за умов різних патологічних станів, у тому числі при інтоксикаціях, вивчення будови структури органів імуногенезу та корекції порушень в них є актуальною проблемою морфології. Останнім часом з'являється все більше морфологічних робіт, пов'язаних з вивченням структури органів імунної системи за умов впливу різних екзогенних факторів [4, 5, 7,]. Одним з них є вплив на організм толуолу. Толуол (CAS ID №: 108-88-3) – розповсюджена в оточуючому середовищі летка органічна сполука, з якою людина протягом життя контактує дуже часто. Він утворюється при виробництві бензину, при коксуванні кам'яного вугілля та як другорядний продукт у виробництві стиrolу. Толуол широко використовується у виробництві фарб, різних розчинників, лаків, резини. Тому люди, які зайняті на вказаних виробництвах зазнають найбільшого ризику впливу цієї речовини. На робочому місці контакт з толуолом можливий при роботі лазерних принтерів та копіювальної техніки. У побуті контакт з толуолом, який є загальним розчинником, також є поширеним, тому що він входить до складу лаків (у тому

числі лак для нігтів), та інших споживчих товарів (меблі, тканини, пластмасові вироби, іграшки та ін.) [9, 11]. Люди, які палять, також зазнають дії невеликої кількості толуолу [10].

Не менш важливою проблемою в морфології є пошук препаратів, які виявляють властивості цитопротектора та імунomodulatory. Останніми роками активізувався напрямок дослідження біопотенціалу препаратів, що виготовлені з рослинної сировини, одним з яких є ехінацея пурпурова [2]. Широке застосування цих препаратів викликано тим, що їх можна споживати протягом тривалого часу, вони мають якість адаптогенів, стабілізують гомеостаз, спричиняють активацію антиокислювальних та антирадикальних процесів, здатні до імуностимуляції [1]. У той же час для впливу на процеси вільнорадикального окислення ліпідів при патології з боку різних органів, у тому числі і імунних [6, 8], досить широко застосовується синтетичний препарат тіотріазолін. Так, застосування цього препарату в експерименті [3] супроводжувалося суттєвою нормалізацією пероксидантно-антиоксидантної рівноваги й підвищеної активності системи вільнорадикального окислення ліпідів у плазмі крові.

**Мета дослідження** – вивчення особливостей морфогенезу селезінки після хронічного впливу толуолу та можливість корекції виявлених змін органометричних показників селезінки.

**Об'єкт і методи дослідження.** Об'єктом дослідження став органогенез селезінки щурів після хронічного інгаляційного впливу толуолу. Робота виконана на 120 білих щурах-самцях, експериментальне дослідження на яких розпочалося у їх 3-тижневому віці з початковою масою тіла 40-50 г. Тварини були розділені на контрольну та 3