

## ОСОБЛИВОСТІ МОРФОЛОГІЧНОЇ КАРТИНИ ПРИ ГІПЕРТРОФІЧНІЙ КАРДІОМІОПАТІЇ (ГКМП)

ДУ «Національний інститут серцево-судинної хірургії  
імені М.М. Амосова НАМН України» (м. Київ)

\*Національний педагогічний університет імені М.П. Драгоманова (м. Київ)

Дана робота є фрагментом НДР «Розробити систему надання поетапної медичної допомоги при гіпертрофічній кардіоміопатії в залежності від стадійності хвороби», № держ.реєстрації 0111U001269.

**Вступ.** Морфологічною особливістю первинної гіпертрофії міоцитів і міофібрил при ГКМП є характерні для цієї патології порушення їхньої правильної паралельної орієнтації у відношенні один до одного, т.зв. міокардіально-фіброзне disarray, («безладдя»), коли багато м'язових клітин (переважно в ділянці міжшлуночкової перетинки - МШП) розташовуються хаотично [3]. Цікаво, що при аутопсії поширеність дезорганізації міофібрил у хворих ГКМП із чи без асиметрії гіпертрофії істотно не відрізнялася [11]. Необхідно відмітити, що клітинна дезорганізація не є унікальною лише для ГКМП і, в той же час, саме ця морфологічна особливість структури міокарда саме при ГКМП значно поширена. Подібна з ГКМП морфологічна картина була описана при деяких системних захворюваннях. Це, зокрема, синдром Нуна, атаксія Фридерікса, нейрофіброматоз [15]. Проте гістологічні особливості серця при цих захворюваннях не відповідають критеріям ГКМП. Так само клінічні прояви інших захворювань можуть бути схожими до подібних при ГКМП. Проте, вони зникають, коли основне захворювання виліковується (наприклад, при гіпертиреозі [4], чи у дітей, матері яких страждають діабетом [9]). Таким чином, щоб поставити морфологічний діагноз ГКМП та провести диференційну діагностику, слід вважати не на сам факт наявності ділянок дезорганізації кардіоміоцитів, а на її поширеність.

Причина гіпертрофії міокарда та хаотичної орієнтації міофібрил при ГКМП залишається нез'ясованою. Вважається, що дезорганізація міокардіальних волокон може спричинятися механічним тиском в межах МШП. Часто міокардіальне disarray спостерігається при інших патологічних станах, для яких характерним є надмірний систолічний тиск [13]. Існують також інші думки щодо можливих патогенетичних чинників гіпертрофії: 1) патологічна стимуляція симпатичної нервової системи призводить до збільшення продукування або посиленої відповіді серця на циркулюючі катехоламіни [12]; 2) неспроможність патологічно потовщених інтрамуральних артерій до нормальної дилатації спричиняє міокардіальну ішемію, розвитку фіброзу та компенсаторну гіпертрофію [14]; 3) патологічно швидке атріо-вентрикулярне проведення призводить до

асинхронного скорочення ЛШ, що, в свою чергу, спричиняє розвиток патологічної міокардіальної гіпертрофії [1]; 4) первинна патологія колагену може спричинити патологічну дезорганізацію фіброзного скелету, який із розвитком гіпертрофії спричиняє дезорганізацію міокардіальних клітин [2]; 5) субендокардіальна ішемія вичерпує запаси енергії, необхідні для секвестрації кальцію під час діастолі, що в свою чергу спричиняє персистуючу взаємодію контрактильних елементів та посилює діастолічну жорсткість [5]. У кінці кінців хибне коло замикається з прогресуванням наведених вище змін.

Таким чином, існує багато міркувань і концепцій щодо причини розвитку ГКМП. У той же час звертає на себе і той факт, що форма ГКМП, яка найчастіше зустрічається – це асиметрична гіпертрофія МШП яка може бути як обструктивною, так і необструктивною [7]. Причому, у дітей та підлітків частіше виявляється необструктивна ГКМП, а у хворих ГКМП після другої декади життя – обструктивна [6]. Причини розвитку обструкції вихідного тракту лівого шлуночка (ЛШ) також залишаються остаточно нез'ясованими [10].

Тому **метою роботи** було виявити специфічні особливості гістоморфологічної картини при ГКМП.

**Об'єкт і методи дослідження.** Гістологічні особливості вивчалися на серцях пацієнтів, отриманих під час секційних досліджень.

Біопатати ділянок сердець фіксували в 10% нейтральному формаліні, проводили через спирти наростаючої концентрації та заливали їх парафіном за загальноприйнятою методикою. Парафінові зрізи товщиною 5-7 мкм, виготовляли на мікротомі Leica SM 2000 R та фарбували гематоксиліном і еозином. Для визначення стану сполучної тканини застосовували фарбування за Ван Гізоном. Мікроскопічні дослідження проводили за допомогою мікроскопа Olympus BX41 (об. x2, ок. x10). Гістологічні препарати фотографували за допомогою цифрового фотоапарата Olympus SP-500 UZ. Отримані зображення вводили в комп'ютер з використанням програми Quick Photo. Для детального визначення стану пошкодженого міокарда при гіпертрофічній кардіоміопатії вимірювали товщину трабекулярного та компактного шарів міокарда в середній частині ЛШ і МШП. Після чого розраховуючи співвідношення товщини трабекулярного шару міокарда до його компактного вираховували індекс трабекулярності міокарда (ІТМ). Умовним кордоном між компактним

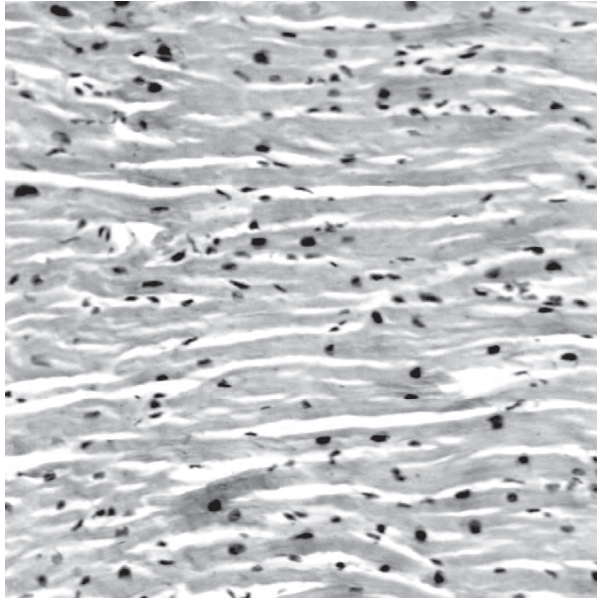


Рис. 1. Помірна гіпертрофія кардіоміоцитів без їх суттєвих дегенеративних змін.  
Гематоксилін – еозин Ч 100.

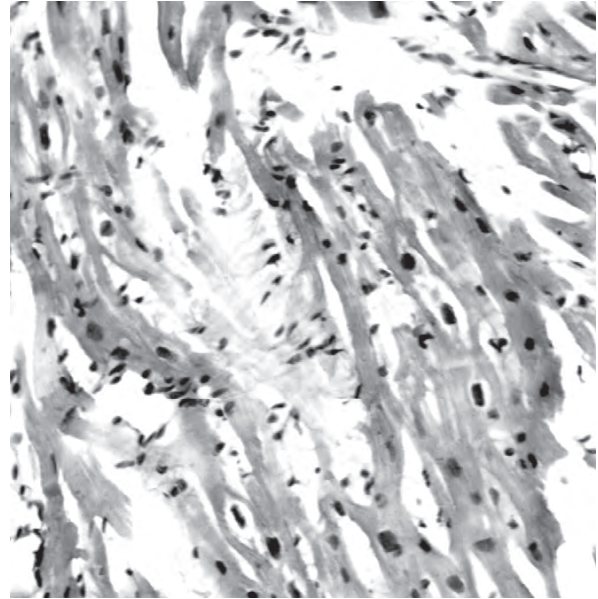


Рис. 2. Сегментарний лізис та перинуклеарний набряк в гіпертрофованих кардіоміоцитах.  
Гематоксилін – еозин Ч 200.

і трабекулярним міокардом вважались міжтрабекулярні заглиблення з ендотеліальною вистилкою. Отримані результати вводились в базу даних та оброблялись статистично за допомогою програми MS Excel.

**Результати досліджень та їх обговорення.** Гістологічні дослідження мікроскопічних препаратів отриманих з секційного матеріалу встановили, що найбільш характерною зміною міокарда при ГКМП є гіпертрофія кардіоміоцитів, яка виявлена у більшій або меншій мірі. В одних ділянках збільшення об'єму м'язових волокон не виявляло суттєвих пошкоджень

їх структур (рис. 1); в інших – гіпертрофія супроводжувалась дегенеративними змінами у вигляді перинуклеарного набряку та сегментарного лізису міофібрил (рис. 2).

Гістологічне вивчення міокарда хворих з ГКМП, що померли, крім значної гіпертрофії кардіоміоцитів закономірно виявлялися ділянки дезорганізації пучків міофібрил. У цих зонах м'язові волокна втрачали свою паралельну орієнтацію за рахунок сегментарного лізису деяких із них та відхилень фрагментів кардіоміоцитів, що збереглися, від осьового направлення м'язового пучка (рис. 3 та 4).

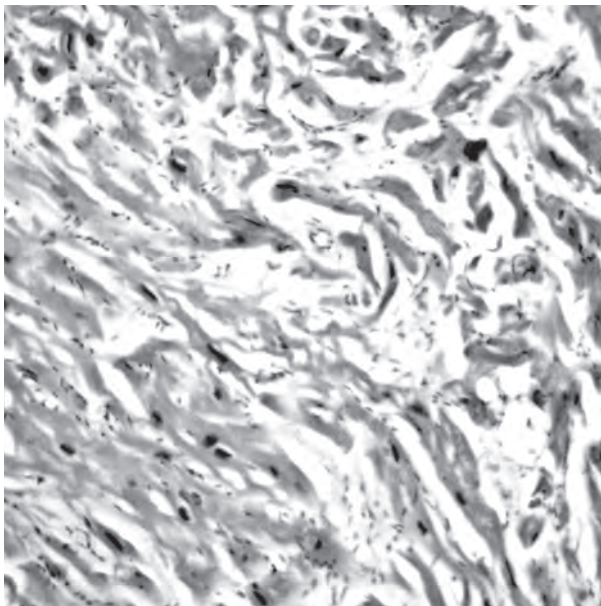


Рис. 3. Гематоксилін – еозин Ч 100.

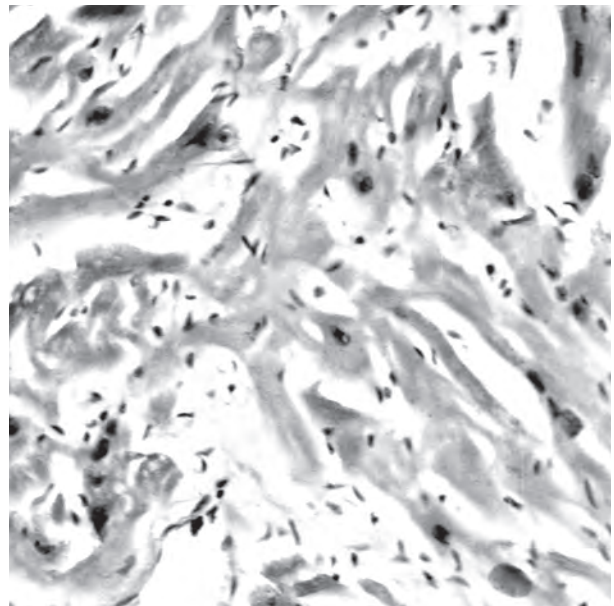
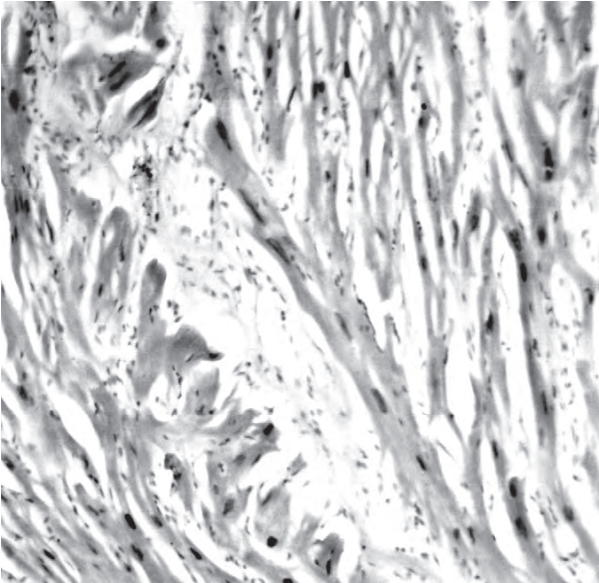


Рис. 4. Гематоксилін – еозин Ч 200.

Дезорганізація м'язових пучків



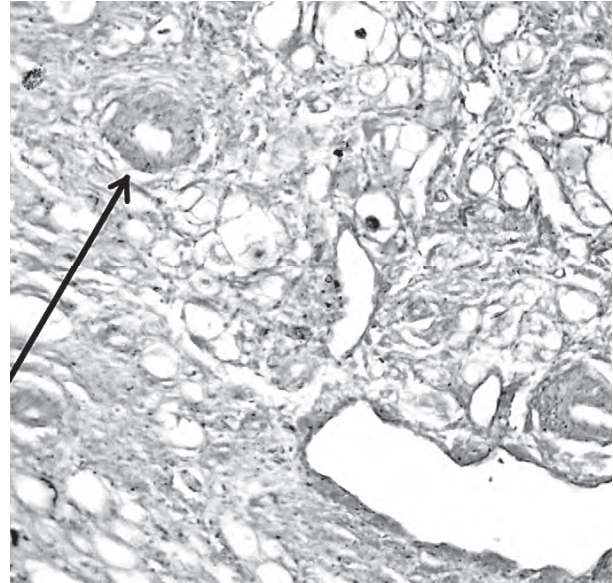
Склероз міокарду

**Рис. 5. Вогнищеві розростання молоді сполучної тканини в зоні лізису кардіоміоциту. Гематоксилін – еозин Ч 100.**

Такі зміни були характерними не лише для МШП, але й для вільних стінок шлуночка.

Це співпадає з даними L.G. Davies (1974), який вказував на три ступені дезорганізації міофібрил при ГКМП: 1) видима неозброєним оком значна дезорганізація м'язових вузлів з наявністю нагромадження колагена; 2) хаотичне розташування кардіоміоцитів, видиме у світловому мікроскопі; 3) зміни, що визначаються тільки при електронній мікроскопії в розташуванні окремих м'язових клітин [8].

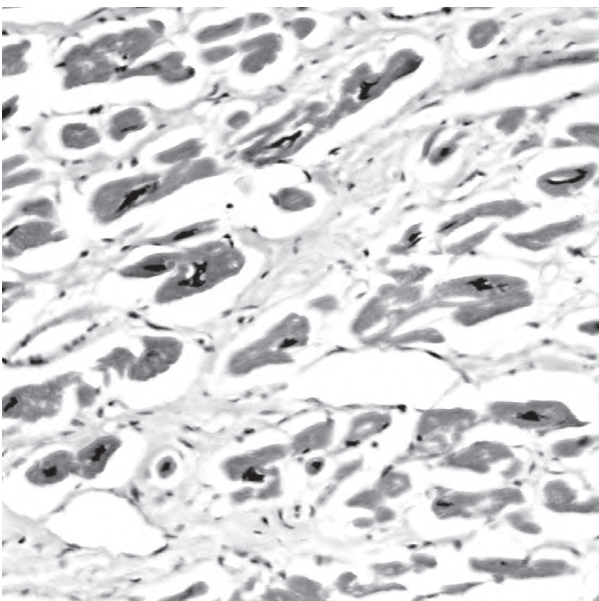
Дезорганізація пучків міофібрил зміни не є строго патогномонічними для ГКМП. Подібні зміни



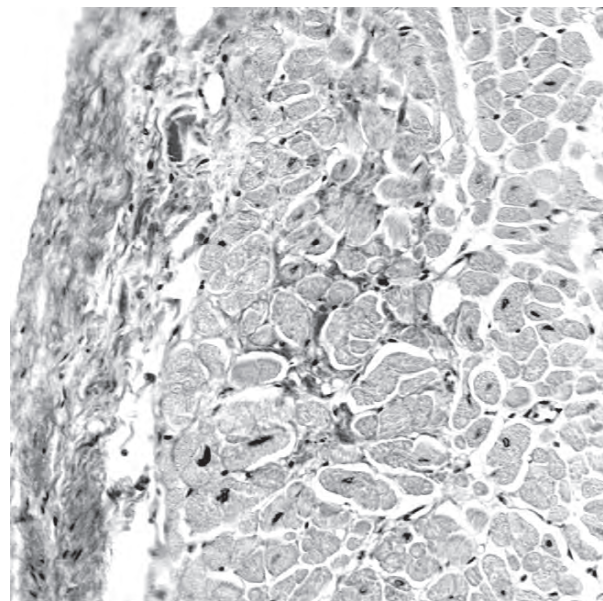
**Рис. 6. Грубий інтерстиціальний вогнищевий фіброз. Ван Гізон Ч 100**

описані також і для деяких видів серцевої патології, яка супроводжується підвищенням функціонального навантаження на міокард. Однак, при ГКМП площа розповсюдження процесів дезорганізації сягає біля 30% поперечного зрізу міокарда, чого звичайно не буває у хворих з іншими видами серцевої патології.

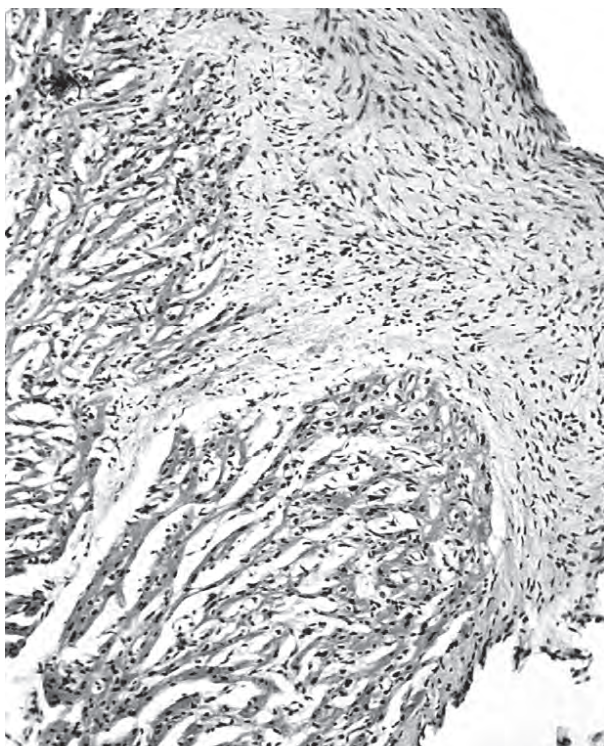
На місці пошкоджених кардіоміоцитів розросталась сполучна тканина у вигляді осередкованого склерозу (рис. 5 – рання фаза осередкованого склерозу). Це підтверджувалось при фарбуванні мікроскопічних препаратів за Ван Гізоном. Так було виявлено, що при цьому також підсилювався



**Рис.7. Значне потовщення прошарків енодомізію, дистрофія кардіоміоцитів з каріопікнозом. Гематоксилін – еозин Ч 280.**

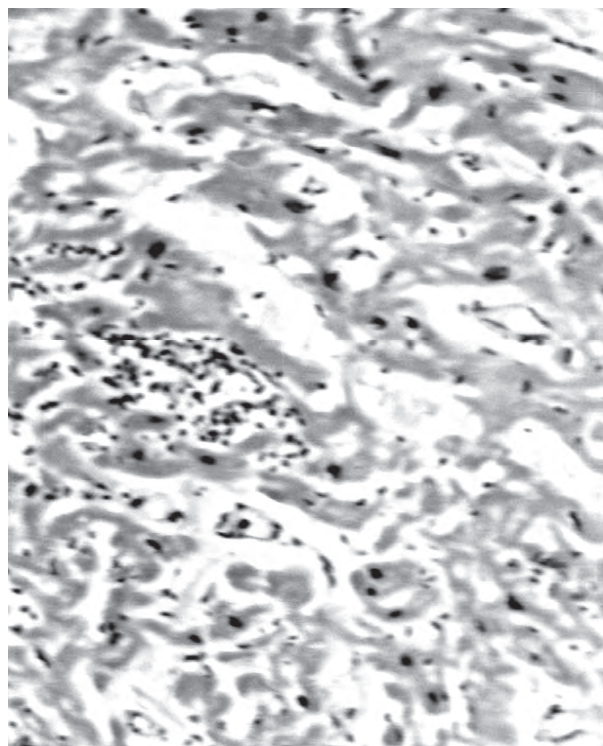


**Рис.8. Фіброз ендокардіального та субендокардіального шарів міокарду. Ван Гізон Ч 100.**



Панкардит у хворого ГКМП на фоні сепсису

**Рис. 9. А** – дифузна інфільтрація епі- та міокарду лейкоцитами. Гематоксилін – еозин Ч 70.



**Рис. 10. Б** – мілковогнищевий лейкоцитарний інфільтрат на тлі лізованих гіпертрофованих кардіоміоцитів. Гематоксилін – еозин Ч 200

інтерстиціальний склероз (рис. 6). Самі ж кардіоміоцити на цих мікропрепаратах були оточені грубими інтерстиціальними шарами, набували додаткових ознак дистрофії: ядра часто ставали пікнотичні, об'єм цитоплазми зменшувався (рис. 7). Разом з тим, дрібні інтрамуральні судини також зазнавали змін у вигляді гіпертрофії та склерозу їхніх стінок (рис. 6, стрілка).

У одного із хворих, що потерпав від обструктивної форми ГКМП, в базальній частині МШП з боку ЛШ помітні чіткі прояви фіброзу ендокарда, від якого колагенові волокна розповсюджувались в товщу міокарда (рис 8).

Ще в одному секційному випадку обструктивна форма ГКМП ускладнилась різко виявленим панкардитом на фоні сепсису після апендектомії (рис. 9 та 10).

Узагальнення гістологічної картини виявило, що дезорганізація м'язових волокон була найбільш вираженою в глибоких шарах міокарда міжшлуночкової перетинки та займала значну її площу, не менше 30%. Останнє практично не зустрічається при інших

серцево-судинних захворюваннях. Так само, на фоні широкого розповсюдження осередкованого фіброзу, найбільша його вираженість знову ж таки спостерігалась у міжшлуночкової перетинці. Імовірно для уточнення діагнозу важливо б провести дослідження судинного русла та гістоімуннологічні дослідження.

**Висновки.** Дезорганізація м'язових волокон не є специфічною ознакою ГКМП, тому що такі ж зміни можуть бути виявлені в певних локусах нормальних сердець, що розвиваються, і особливо в серцях з гіпертрофією міокарда, викликані різними вродженими або набутими захворюваннями. Проте цілісна гістологічна картина є досить характерною для ГКМП.

**Перспективи подальших досліджень.** Подальші дослідження, з підтвердженням ролі міоцитарної дезорганізації, інтерстиційної сполучної тканини й фіброзу у порівнянні з такими при інших захворюваннях міокарда, дозволять встановити особливості його гістологічних змін характерних тільки для ГКМП.

### Список літератури

1. Амосова Е.Н. Кардиомиопатии. – К.: Книга Плюс, 1999.
2. Коровина Е.П., Моисеев В.С. Недостаточность кровообращения при гипертрофической кардиомиопатии // Кардиология. – 1997. – № 11. – С. 31–35.
3. Becker A.E., Caruso G.: Myocardial disarray: a critical review // Br Heart J/- 1982. – N47. – P.527–538.
4. Bell R., Barber P.V., Bray C.L., Beton D.C. Incidence of thyroid disease in cases of hypertrophic cardiomyopathy // British Heart Journal. – 1978. – N40. – P.1306–1309.

5. Cannon R.O. III, Rosing D.R. et al. Myocardial ischemia in patients with hypertrophic cardiomyopathy: contribution of inadequate vasodilator reserve and elevated left ventricular filling pressure // *Circulation*. – 1985. – N71. – P.234–43
6. Cecchi F., Olivotto I., Monteregeggi A. et al. Hypertrophic cardiomyopathy in Tuscany: clinical course and outcome in an unselected regional population // *Journal of the American College of Cardiology*. – 1995. – N26. – P.1529–1536.
7. Criley J.M., Lewis E.B., White R.I Jr. et al: Pressure gradients without-obstruction; a new concept of "hypertrophic subaortic stenosis." // *Circulation*. – 1965. – N32. – P.881–887.
8. Davies M.J., Pomerance A., Teare R.D.: Pathological features of hypertrophic obstructive cardiomyopathy // *J Clin Pathol*. – 1974. – N 27. – P.529–535.
9. Ferrannini E., Santoro D., Bonadonna R. et al. Metabolic and hemodynamic effects of insulin on human hearts // *Am J Physiol*. – 1993. – N264. – P. 308–315.
10. Grines C.L., Bashore T.M., Boudoulas H. et al. Functional abnormalities in isolated left bundle branch block: the effect of interventricular asynchrony // *Circulation*. – 1989. – №79. – P.845–53.
11. McIntosh C.L., Maron B.J. et al. Initial results of combined anterior mitral leaflet plication ventricular septal myotomy-myectomy for relief of left ventricular outflow tract obstruction in patients with hypertrophy cardiomyopathy // *Circulation*. – 1992. – N86(Suppl II). – P.III-60–II-67.
12. Olsen E.G.J.: The pathology of cardiomyopathies: a critical analysis // *Am Heart J*. – 1979. – N 98. – P.385–392.
13. Shah P.M.: Newer concepts in hypertrophic obstructive cardiomyopathy II // *JAMA*. – 1979. – N 242. – P.1771–1776. ...
14. Udelston J.E., Bonow R.O., O'Gara P.T. et al. Verapamil prevents silent myocardial perfusion abnormalities in asymptomatic patients with hypertrophic cardiomyopathy // *Circulation*. – 1989. – N79. – P.1052–1060.
15. Wilmschurst P.T., Katritsis D. Restrictive and hypertrophic cardiomyopathies in Noonan syndrome: the overlap syndromes // *Heart*. – 1996. – N75. – P.94–97.

**УДК** 616.12-008.46+576.31

### **ОСОБЛИВОСТІ МОРФОЛОГІЧНОЇ КАРТИНИ ПРИ ГІПЕРТРОФІЧНІЙ КАРДІОМІОПАТІЇ (ГКМП)**

**Книшов Г.В., Лазоришинець В.В., Руденко К.В., Захарова В.П., Плиска О.І.**

**Резюме.** Проведені гістологічні дослідження гіпертрофічної кардіоміопатії за допомогою світлової мікроскопії виявили загальні для багатьох серцево-судинних захворювань зміни: гіпертрофія кардіоміоцитів, дезорганізація м'язових вузлів з наявністю нагромадження колагена площею більше 30% гістологічного зрізу; хаотичне розташування кардіоміоцитів, набряк, дистрофія кардіоміоцитів з каріопікнозом, вогнищевий фіброз тощо. Звичайна мікроскопія не дозволяє виявити специфічні особливості гістологічної картини властиві тільки для ГКМП на окремих зрізах. Проте цілісна гістологічна картина є досить характерною для цього захворювання.

**Ключові слова:** гіпертрофія, дезорганізація, склероз, фіброз, індекс трабекулярності.

**УДК** 616.12-008.46+576.31

### **ОСОБЕННОСТИ МОРФОЛОГИЧЕСКОЙ КАРТИНЫ ПРИ ГИПЕРТРОФИЧЕСКОЙ КАРДИОМИОПАТИИ (ГКМП)**

**Кнышов Г.В., Лазоришинець В.В., Руденко К.В., Захарова В.П., Плиска А.И.**

**Резюме.** Проведенные гистологические исследования гипертрофической кардиомиопатии при помощи световой микроскопии выявили общие для многих сердечно-сосудистых заболеваний изменения: гипертрофия кардиомиоцитов, дезорганизации мышечных узлов с нагромождением коллагена площадью более 30% гистологического среза; хаотическое расположение кардиомиоцитов, отек, дистрофия кардиомиоцитов с каріопікнозом, очаговый фиброз и так далее. Обычная микроскопия не позволяет выявить специфические особенности гистологической картины свойственные только для ГКМП на отдельных срезах. Однако целостная гистологическая картина весьма характерна для этого заболевания.

**Ключевые слова:** гипертрофия, дезорганизация, склероз, фиброз, индекс трабекулярности.

**UDC** 616.12-008.46+576.31

### **Features Of Morphological Picture In Hypertrophic Cardiomyopathy (HCM)**

**Knyshov G.V., Lazoryshynets V.V., Rudenko K.V., Zakharova V.P., Pliska A.I.**

**Summary.** Conducted histological studies of hypertrophic cardiomyopathy by light microscopy revealed many common cardiovascular changes: hypertrophy of cardiomyocytes, disorganization of muscle knots with a heap of collagen with area more than 30% of histological sections, a chaotic arrangement of cardiomyocytes, edema, dystrophy cardiomyocytes with caryopycnosis, focal fibrosis, and so on. Conventional microscopy can not identify specific features of histology which is typical for HCM in separate sections. However, an integrated histological picture is highly characteristic of this disease.

**Key words:** hypertrophy, disorganization, sclerosis, fibrosis, trabecular index.

Стаття надійшла 23.03.2012 р.

Рецензент – проф. Гасюк А.П.