

© Р.Б. Лисенко

УДК 617.55-007.43-089.844-089.168

Р.Б. Лисенко

ГІСТОЛОГІЧНІ ТА ІМУНОГІСТОХІМІЧНІ ОСОБЛИВОСТІ ТКАНИН НАВКОЛО СКЛАДНИХ ДЕФЕКТІВ ПЕРЕДНЬОЇ ЧЕРЕВНОЇ СТІНКИ У ХВОРИХ ІЗ РЕЦИДИВНИМИ ВЕНТРАЛЬНИМИ ГРИЖАМИ, ЯКИМ РАНИШЕ ВИКОНУВАЛАСЬ АЛОПЛАСТИКА ЗА МЕТОДИКОЮ *SUBLAY*

Вищий державний навчальний заклад України

"Українська медична стоматологічна академія" (м. Полтава)

Дана робота є фрагментом НДР кафедри хірургічних хвороб „Порушення гомеостазу організму при хірургічній патології, прогнозування і корекція виявлених порушень, оптимізація діагностичної і лікувальної тактики” (номер державної реєстрації 01050007095).

Вступ. Сучасна герніологія переживає новий етап у своєму розвитку. На даний момент більшістю вітчизняних та зарубіжних хірургів визнано переваги використання алопластичних методик грижосічень, вони зараз дуже поширені та сягають 95% всіх операцій такого роду [1, 5, 7]. Застосування принципу неналяжної пластики і використання синтетичних матеріалів на сучасному етапі викликало переворот в герніології, що дозволило знизити кількість рецидивів при алопластиці вентральних гриж, але кількість їх залишається на рівні 2-27% [1, 6, 8].

Використання різновидів синтетичних матеріалів при оперативних втручаннях постійно приводить до утворення навколо них неспецифічного запалення з утворенням гранульом сторонніх тіл [2,3]. Саме від особливостей морфогенезу цих гранульом забезпечується перебіг післяопераційного періоду. Особливо важливим даний показник є при використанні поліпропіленової сітки, що найчастіше застосовується в сучасній герніології. Існує декілька основних способів розташування імплантату в тканинах черевної стінки. Найчастіше використовуються методи *onlay* та *sublay*. За загальновідомою методикою оперування *sublay* поліпропіленова сітка розташовується по задній поверхні прямих м'язів живота. На даний момент проведені певні морфологічні дослідження тканин черевної стінки на поліпропілен, в залежності від виробника, діаметру нитки, питомої ваги, виду плетіння, але не від способу розташування сітки [3, 4].

У наш час імуногістохімічні (ІГХ) методи дослідження набули високої оцінки та широкого поширення в медицині у зв'язку з їх високою чутливістю та інформативністю, що в поєднанні з рутинними методами забарвлення парафінових зрізів дозволяє патоморфологам більш глибоко інтерпретувати препарат, установити тонкі розбіжності між гістологічно подібними патологічними процесами та нівелювати можливість помилки. На нашу думку, цей метод набуває більш глибокого змісту та потребує використання в герніології.

Таким чином, на даний момент існують різні, часто суперечливі, відомості про вплив різних видів сіток на рівень тканинних реакцій, але даних, які виявляються ІГХ методами, особливо в залежності від способів розташування імплантату, немає.

Мета дослідження. Вивчення гістологічних та імуногістохімічних особливостей тканин навколо складних дефектів передньої черевної стінки у хворих із рецидивними вентральними грижами після алопластики за методикою *sublay*.

Об'єкт і методи дослідження. Матеріалом дослідження є шматочки операційного матеріалу, взяті у 5 хворих, що були раніше оперовані з приводу вентральних гриж серединної локалізації із використанням поліпропіленової сітки, розташованої за методикою *sublay*, у різні строки після проведення оперативних втручань. При цьому шматочки тканин, що забарвлювалися, були взяті інтраопераційно, під час операцій з приводу ускладнень цих гриж, безпосередньо з ділянок навколо дефектів передньої черевної стінки, де знаходилася поліпропіленова сітка. Спочатку матеріал вивчався на гістологічно забарвлених мікропрепаратах: гематоксилінін та еозинном, пікрофуксином за ван Гізоном.

У якості імунологічних маркерів нами використовувалися CD3, CD4, CD8, CD20, CD34, CD68, CD138, Ki67.

Проведений комплекс імуногістохімічних досліджень дозволяє встановити місцеві імунологічні реакції, які відбуваються в тканинах поблизу поліпропіленової сітки при оперативних втручаннях з приводу вентральних гриж.

Результати досліджень та їх обговорення. Із точки зору гістотопографічних особливостей між поліпропіленовою сіткою та навколишніми тканинами нами виділені чотири окремі зони в ділянці операції. А саме: перша зона знаходиться над апоневрозом по серединній лінії, друга зона – під прямими м'язами по серединній лінії. Крім того, з метою визначення трофічних змін, які безпосередньо відбуваються в передній черевній стінці, нами окремо виділені третя зона, яка знаходиться між задньою поверхнею прямих м'язів та поліпропіленовою сіткою, а також четверта зона, в якій знаходяться зовнішній, внутрішній косі та поперечний м'язи живота, що розташовуються назовні Спігелієвої лінії.

При мікроскопічному дослідженні першої зони встановлено, що вона представлена щільною

фіброзною волокнистою сполучною тканиною у проміжках між якою знаходиться велика кількість гіперемованих судин, переважно веноулярного, а також артеріального типу. Навколо судин виявляються клітинні інфільтрати, ядра яких мають округлу або овальну форму, крім того в набряклій сполучній тканині виявляються фібробласти із витягнутим ядром та фіброцити, які мають витягнуту форму.

Отже, гіперемія судин в даній ділянці сприяє міграції певних клітинних елементів. Із метою визначення клітинного вмісту периваскулярних інфільтратів нами проведене імуногістохімічне дослідження із маркером CD3. Встановлено, що при даній імунологічній реакції визначається високий ступінь експресії як в ядрах, так і в невеликому обідку цитоплазми. Причому частина ядер мають пікнотичний стан гетерохроматину і тонкий обідок цитоплазми, а частина з них, маючи більше ядро із еухроматином, зберігають обідок цитоплазми. Тобто останні зберігають свою функцію до цитолізу. Отже, у першій зоні (ділянка над апоневрозом по серединній лінії), як показують наші дослідження, спостерігаються периваскулярні клітинні елементи, що переважно представлені Т-лімфоцитами, у різних фазах їх функціонування.

Проведеними гістологічними та імуногістохімічними дослідженнями другої зони встановлено, що навколо поліпропіленового волокна сітчастого імплантату виникає осередкове продуктивне запалення з утворенням спочатку фагоцитом, а потім – епітеліоїдно-гігантоклітинних інфільтратів. Іноді макрофаги, маючи базofilьну цитоплазму, утворюють двоядерні клітини. За цією межею знаходяться поодинокі епітеліоїдні клітини з витягнутим ядром та цитоплазмою, які знаходяться безпосередньо поблизу мікросудин (рис. 1).

При імуногістохімічному дослідженні з маркером CD68 встановлено, що периваскулярно спостерігаються клітинні елементи, які мають ексцентричне

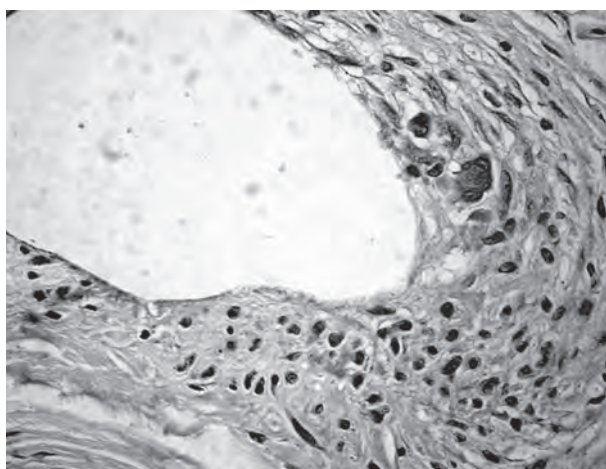


Рис. 1. Тканинні зміни навколо поліпропіленового волокна сітчастого імплантату, що представлені макрофагами, гігантськими клітинами та поодинокими епітеліоїдними клітинами (зabarвлення гематоксилином та еозином). Зб. х200.

зміщення ядра та пінисту світло-темно коричневого забарвлення цитоплазму. Враховуючи таку імуногістохімічну характеристику, можна стверджувати, що дані клітинні елементи відносяться до моноцитів, що виходять за межі судин, утворюючи фагоцити. Окрім того, за результатами наших досліджень можна стверджувати, що гігантські клітини сторонніх тіл утворюються за рахунок злиття окремих моноцитів за рахунок ендомітозу.

Необхідно відмітити, що в деяких частинах другої зони навколо поліпропіленового волокна сітчастого імплантату виявляється епітеліоїдно-клітинна гранульома. Остання, на відміну від першої, при забарвленні гематоксилином та еозином, представлена пластинчастими клітинами з центральним розташуванням ядра, які відмежовують осередки нитки від оточуючої сполучної тканини. У більш глибоких шарах спостерігаються мезенхімальні клітини з багаточисельними мітозами.

Із метою ідентифікації клітинних елементів нами проведено імуногістохімічне дослідження з використанням маркерів до CD68. Встановлено, що спочатку за межі судин мігрують моноцити, які мають округле ядро і темно-коричневого забарвлення цитоплазму. Потім вони трансформуються у витягнутої форми епітеліоїдні клітини з центральним розташуванням ядра, у котрих надалі цитоплазма частково руйнується, а далі відбувається їх цитоліз із виходом гранул CD68 за межі цитоплазми.

Отже, у другій зоні, поряд із початковою фазою макрофагоцитозу, в окремих ділянках спостерігається незавершений фагоцитоз у вигляді появи епітеліоїдно-клітинних гранул.

Проведеними гістологічними та імуногістохімічними дослідженнями в третій зоні встановлено, що навколо поліпропіленового волокна сітки спостерігається дещо інша клітинна інфільтрація на сторонне тіло. Так, при забарвленні гематоксилином та еозином, спостерігається відсутність поліпропіленових волокон сітчастого імплантату у виявлених порожнинах за рахунок проведених гістологічних зрізів. Навколо порожнин виявляються різні ділянки. У одній з них ідентифіковані скупчення гігантських багатоядерних клітин, в інших ділянках переважно визначаються епітеліоїдні клітини, нарешті в останніх, за межами епітеліоїдних клітин, встановлено розростання фіброзноволонистих тканин. Необхідно відмітити, що як гігантоклітинні, так і епітеліоїдні клітинні гранульоми розташовуються поблизу м'язових структур. Останні мають циркулярне розташування, містять світлу, іноді поперечно-смугасту, цитоплазму з ексцентричним розташуванням у ній ядра.

При імуногістохімічній реакції на Ki67 встановлено, що певні клітини, що оточують поліпропіленове волокно сітчастого імплантату, мають значну мітотичну активність. При цьому в зонах, що оточують дану нитку, зустрічаються поодинокі мітози, у той час як у більш віддалених ділянках мітотична активність висока у вигляді клітинних елементів із наявністю темно-коричневих мас у цитоплазмі. Дані ділянки безпосередньо прилягають до осередків

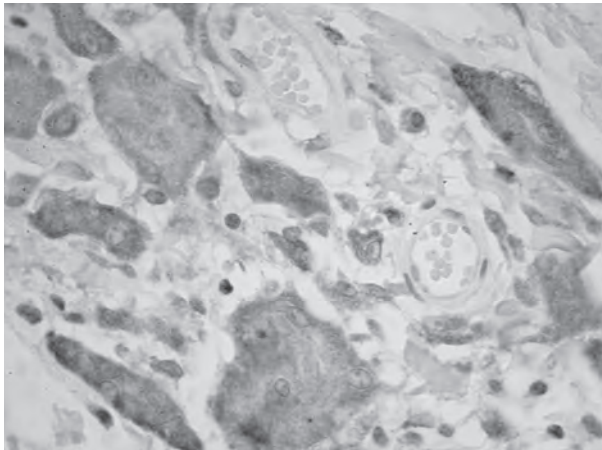


Рис. 2. Злиття епітеліоїдних клітин з утворенням гігантських у м'язовій тканині з експресією до CD68 (макрофаги). Зб. x1000.

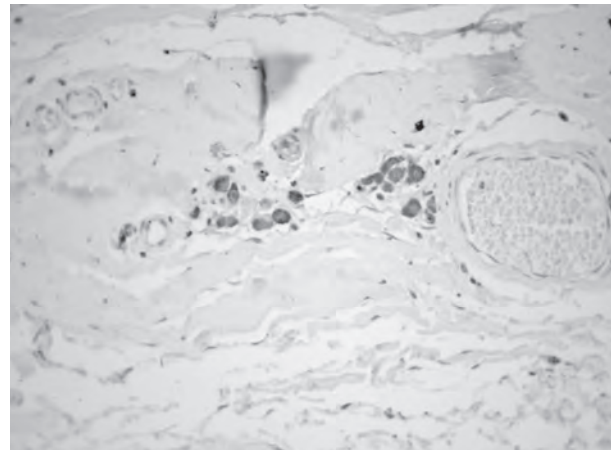


Рис. 3. Експресія до CD68 (макрофаги) в ділянці склерозованої м'язової тканини із наявністю контрактурних змін у вигляді фрагментації. Зб. x1000.

поперечно-смугастих м'язевих клітин. У останніх, поряд із міоцитолізом, спостерігається наявність багатоядерних клітин, які мають достатньо високу активність на Кі67.

При імуногістохімічному дослідженні з використанням маркера CD68 в ділянках зруйнованих м'язових клітин завдяки міоцитолізу поряд із лімфоїдними клітинами знаходяться гігантські багатоядерні клітини. Останні містять темно-коричневого кольору гранули, які іноді на поздовжніх зрізах мають слабо виражену поперечну смугастість. Очевидно, що дані клітини можна віднести до міобластів. Міобласти постійно знаходяться на кінцях розривів м'язових волокон, утворюючи колбоподібні вибухання, які містять велику кількість ядер і називаються "м'язовими бруньками". Місце розриву заповнюється грануляційною тканиною і переходить у рубець, що називається м'язовою мозоллю (рис. 2).

Проведеними гістологічними та імуногістохімічними дослідженнями четвертої зоні встановлено, що на малому мікроскопічному збільшенні в ній знаходиться велика кількість фіброзної тканини. Остання розташовується серед гіперемованих судин. Периваскулярно волокнисті структури розташовуються рихло, в той час як між окремими судинами утворюються пучки щільної волокнистої тканини. Останні представлені паралельними пучками колагенових волокон, поміж якими знаходяться фіброцити, які мають витягнуте базофільне ядро, а також поодинокі фіброласти з овальним ядром. Наявність даних клітин свідчить про диференціювання клітинних елементів сполучної тканини, тобто фіброласти, синтезуючи колагенові волокна перетворюються в фіброцити. Даний патологічний процес відбувається на місці утвореного рубця.

Більш наглядним процес утворення рубця в четвертій зоні спостерігається при забарвленні за способом ван Гісона. Встановлено наявність двох ділянок утворення сполучної тканини. У першій ділянці визначається велика кількість як фіброblastів так і фіброцитів, які знаходяться поміж пучками

колагенових волокон, забарвлених у жовтувато-червоний колір. По периферії даної ділянки зустрічаються поодинокі судини. У другій ділянці утворюється грубоволокниста рубцева тканина. Вона характеризується наявністю сплетьених пучків колагенових волокон, які забарвлюються в червоний колір. Серед них розміщуються поодинокі атрофовані фіброласти та фіброцити. Слід відзначити, що в даній ділянці судини як правило відсутні. Отже, процес утворення грубоволокнистої рубцевої тканини супроводжується сплетенням окремих колагенових пучків та зменшенням їх трофіки завдяки відсутності судин.

На процес регенерації і утворення грубоволокнистої сполучної тканини впливає наявність судин, а також стан основної проміжної речовини сполучної тканини. Із метою дослідження впливу міжклітинної речовини та судин на утворення волокнистих структур рубця нами проведено імуногістохімічне дослідження з маркером CD34, що характерний для мезенхімальних клітин. Встановлено, що в адвентиції як артеріол, так і венул локалізуються клітинні елементи, які мають нитчасту форму, а їх цитоплазма забарвлюється в темно-коричневий колір. Ендотелій судин також дає позитивну реакцію на CD34. Нарешті між окремими пучками колагенових волокон знаходяться нитчасті структури, що забарвлені в темно-коричневий колір. Колагенові волокна розділяються на окремі пучки завдяки наявності мезенхімальних клітин та їх цитоплазми. Крім того, периваскулярно іноді виявляються фіброцити, які мають витягнуте ядро і слабо забарвлену на CD34 цитоплазму.

Отже результати цих досліджень із маркером CD34 свідчать, що у процесі диференціювання сполучної тканини на місці рубця значну роль мають фіброласти та фіброцити, а також і мезенхімальні клітини.

Утворення грубоволокнистої рубцевої тканини в четвертій зоні іноді супроводжується частковою резорбцією. Про це свідчить наявність навколо судин макрофагальних клітинних елементів. Дані клітинні

елементи мають округлу форму і темно-коричневого кольору цитоплазму при забарвленні на маркер CD68.

Необхідно відмітити, що макрофагальні інфільтрати розміщуються між пучками волокнистих структур та поперечно-смуғастої мускулатури. В останній виникають контрактурні зміни у вигляді фрагментації, тобто утворюються два зигзагоподібні кінці на місці їх розходження (рис. 3).

Висновки. Підводячи підсумок проведених гістологічних та імуногістохімічних досліджень виділених нами чотирьох окремих зон гістотопографічної будови поліпропіленової сітки з навколишніми тканинами в ділянці операції можна прийти до наступних висновків. У першій зоні (ділянка над апоневрозом по серединній лінії) визначається наявність ексудативного запалення з утворенням клітинних інфільтратів, що складаються з лейкоцитів, В-лімфоцитів (CD20) та плазмоцитів (CD138). На відміну від групи хворих, що були оперовані за методикою onlay, де спостерігалось дифузне гнійне запалення, у даної групи, що були оперовані за методикою sublay, у першій зоні спостерігається осередкове гнійне

запалення, що є кращим. У другій зоні (ділянка під прямими м'язами по серединній лінії) спостерігається осередкове продуктивне запалення, яке протікає в декілька фаз: перша фаза – утворення фагоцитом, друга фаза – утворення епітеліоїдних клітин, третя фаза – склерозу. У третій зоні (ділянка між задньою поверхнею прямих м'язів та поліпропіленовою сіткою) поряд із осередковим запаленням у поперечно-смуғастій мускулатурі відбувається неповна регенерація з утворенням "м'язової бруньки". Нарешті в четвертій зоні (ділянка в якій знаходяться зовнішній, внутрішній косі та поперечний м'язи живота, що розташовуються латеральніше Спигелевої лінії) утворюється спочатку рихла, а потім щільна рубцева тканина.

Перспективи подальших досліджень. Виходячи із вищезазначеного, дослідження потребує проведення порівняльного аналізу імуногістохімічних реакцій тканин в ділянках складних дефектів черевної стінки у хворих із рецидивними вентральними грижами, що були попередньо оперовані за методами onlay та sublay.

Список літератури

1. Експлантація сіток при ускладненнях алогерніопластики, показання та профілактика / [Фелештинський Я.П., Ватаманюк В.Ф., Свиридовський В.О., Дубенець В.О.] // Львівський медичний часопис. – 2009. - Т. XV. - №2. - С. 61-64.
2. Общая патология человека / [Струков А.И., Серов В.В., Саркисов Д.С.]. - М. : Медицина, 1990. - Т.2. – 322с.
3. Форманчук Т.В. Порівняння морфологічної реакції тканин на шовний матеріал та сітчастий алотрансплантат у хворих із післяопераційними вентральними грижами / Форманчук Т.В. // Вісник морфології. – 2009. - №15. - С. 68-72.
4. Basic Pathology / [S. Robbins, M. Angell, V. Kumar]. – Philadelphia, 1981. - 276 p.
5. Incisional hernia: open techniques / U. Klinge, J. Conze, C.J. Krones [et al.] // World J.Surg. – 2005. - № 29. – P. 1066-1072.
6. Late complications of incisional hernias following prosthetic mesh repair / M. Basoglu, M.I. Yildirman, I. Yilmaz [et al.] // Acta Chir Belg. – 2004. - № 104(4). – P. 425-428.
7. Millican K.W. Incisional hernia repair / K.W. Millican // Hernia. – 2004. - № 8. – P. 39-41.
8. The benefits of a hernia service in a public hospital / A.N. Kingsnorth, C. Porter, D.H. Benner // Hernia. – 2000. – Vol. 4. – P. 1-5.

УДК 617.55-007.43-089.844-089.168

ГИСТОЛОГИЧЕСКИЕ И ИММУНОГИСТОХИМИЧЕСКИЕ ОСОБЕННОСТИ ТКАНЕЙ ВОКРУГ СЛОЖНЫХ ДЕФЕТОВ ПЕРЕДНЕЙ БРЮШНОЙ СТЕНКИ У БОЛЬНЫХ С РЕЦИДИВНЫМИ ВЕНТРАЛЬНЫМИ ГРЫЖАМИ, КОТОРЫМ РАНЕЕ ВЫПОЛНЯЛАСЬ АЛЛОПЛАСТИКА ПО МЕТОДИКЕ SUBLAY

Лысенко Р.Б.

Резюме. В работе представлены результаты изучения гистологических и иммуногистохимических особенностей тканей вокруг сложных дефектов передней брюшной стенки у 5 больных, которые были ранее оперированы по поводу вентральных грыж срединной локализации с использованием полипропиленовой сетки, которая размещалась по методу sublay, с использованием иммунологических маркеров CD3, CD4, CD8, CD20, CD34, CD68, CD138, Ki67. С точки зрения гистотопографических особенностей между полипропиленовой сеткой и окружающими тканями выделены четыре отдельные зоны в области операции: первая зона - над апоневрозом по срединной линии, вторая зона – под прямыми мышцами по срединной линии, третья зона - между задней поверхностью прямых мышц и полипропиленовой сеткой, четвертая зона, в которой находятся внешняя, внутренняя косая и поперечная мышцы живота, что располагаются латеральнее Спигелевой линии. Полученные результаты комплексных морфологических исследований указывают на то, что в разных выделенных зонах отмечается разный характер эксудативного и продуктивного воспаления: в первой зоне определяется очаговое эксудативное воспаление с образованием клеточных инфильтратов; во второй зоне наблюдается очаговое продуктивное воспаление, которое протекает в несколько фаз: первая – образование фагоцитомы, вторая – образование эпителиоидных клеток; третья – склероза; в третьей зоне наряду с очаговым воспалением в поперечно-полосатой мускулатуре наблюдается неполная регенерация с образованием "мышечной почки"; в четвертой зоне образуется сначала рыхлая, а затем плотная рубцевая ткань.

Ключевые слова: сложные дефекты передней брюшной стенки, аллопластика по методике sublay, иммуногистохимическое исследование.

УДК 617.55-007.43-089.844-089.168

ГІСТОЛОГІЧНІ ТА ІМУНОГІСТОХІМІЧНІ ОСОБЛИВОСТІ ТКАНИН НАВКОЛО СКЛАДНИХ ДЕФЕКТІВ ПЕРЕДНЬОЇ ЧЕРЕВНОЇ СТІНКИ У ХВОРИХ ІЗ РЕЦИДИВНИМИ ВЕНТРАЛЬНИМИ ГРИЖАМИ, ЯКИМ РАНИШЕ ВИКОНУВАЛАСЯ АЛОПЛАСТИКА ЗА МЕТОДИКОЮ SUBLAY

Лисенко Р.Б.

Резюме. У роботі представлені результати вивчення гістологічних та імуногістохімічних особливостей тканин навколо складних дефектів передньої черевної стінки у 5 хворих, що були раніше оперовані з приводу гриж черевної стінки серединної локалізації із використанням поліпропіленової сітки, розташованої за методикою sublay, із застосуванням імунологічних маркерів CD3, CD4, CD8, CD20, CD34, CD68, CD138, Ki67. Із точки зору гістотопографічних особливостей між поліпропіленовою сіткою та навколишніми тканинами виділені чотири окремі зони в ділянці операції: перша зона - над апоневрозом по серединній лінії, друга зона – під прямими м'язами по серединній лінії, третя зона - між задньою поверхнею прямих м'язів та поліпропіленовою сіткою, четверта зона, в якій знаходяться зовнішній, внутрішній косі та поперечний м'язи живота, що розташовуються латеральніше Спінгелевої лінії. Отримані результати комплексних морфологічних досліджень вказують на те, що в різних виділених зонах відбувається різний характер ексудативного та продуктивного запалення: у першій зоні визначається наявність осередкового ексудативне запалення з утворенням клітинних інфільтратів; у другій зоні спостерігається осередкове продуктивне запалення, яке протікає в декілька фаз: перша фаза – утворення фагоцитомі, друга фаза – утворення епітеліоїдних клітин, третя фаза – склерозу; у третій зоні поряд із осередковим запаленням у поперечно-смуғастій мускулатурі відбувається неповна регенерація з утворенням "м'язової бруньки"; у четвертій зоні утворюється спочатку рихла, а потім щільна рубцева тканина.

Ключові слова: складні дефекти передньої черевної стінки, алопластика за методикою sublay, імуногістохімічне дослідження.

UDC 617.55-007.43-089.844-089.168

Histological And Immunohistochemical Features Of Tissues Around Complex Defects Of Abdominal Wall In Patients With Relapse Ventral Hernias After The Procedure Alloplasty Sublay

Lysenko R.B.

Summary. The paper presents the results of a study of histological and immunohistochemical features of tissues around complex defects of abdominal wall in 5 patients with relapse ventral hernias, which were previously operated on for abdominal wall middlian localization using a polypropylene mesh that was placed on a method sublay, using immunological markers CD3, CD4, CD8, CD20, CD34, CD68, CD138, Ki67 have to. Isolated pieces, which are directly in contact with the aponeurosis with further histological study is divided into three zones: the first - the domain of white line of the stomach, the second - zone cross tendon fibers, the third - the zone having some tendon fibers. The results obtained are complex morphological studies indicate that in different fields developed aponeurotic structures of different types of exudative inflammation: a first zone occurs lympho-leukocytic reaction in the phase of infiltration and suppuration in the second observed immunological reaction to the transformation of B lymphocytes into plasma cells by T- suppressor, in the third zone, along with the presence of plasma cells that surround the with fiber with polypropylenmesh migration occurs with the formation of phagocytic monocytes.

Key words: complex defects of abdominal walla, alohernioplasty by method sublay, immunohistochemical examination.

Стаття надійшла 25.05.2012 р.
Рецензент – проф. Ляховський В.І.