

## МОРФОЛОГІЧНІ ЗМІНИ ПРИВУШНИХ ЗАЛОЗ ПРИ ЕКСПЕРИМЕНТАЛЬНОМУ АНАСТОМОЗІ СЛІПОЇ КИШКИ І ПЕРИТОНІТІ

Вищий державний навчальний заклад України

«Українська медична стоматологічна академія» (м. Полтава)

\*Буковинський державний медичний університет (м. Чернівці)

Робота є фрагментом НДР ВДНЗУ «УМСА» «Комплексне дослідження генетично обумовлених особливостей NF-kB опосередкованої сигнальної трансдукції, що визначає розвиток хронічного системного запалення у хворих на метаболічний синдром та цукровий діабет 2 типу», № державної реєстрації 0111U001774.

**Вступ.** Проблема функціональних взаємодій носин слинних залоз з органами травної системи є актуальною в сучасній медицині. Зацікавленість у цьому питанні в значній мірі обумовлена розширенням і поглибленням нашої уяви про їх структуру та функцію. В регуляції фізіологічної діяльності великих слинних залоз, окрім ролі центральної нервової системи, важливе значення має інтероцептивна імпульсація, в основному – з органів травлення, вплив якої значно підвищується в умовах патології [3, 7, 9, 10, 13].

Дані фундаментальних морфологічних досліджень, проведених Е. А. Бичкене та О. В. Гуржій [3, 7] переконливо показали, що при захворюваннях шлунково-кишкового тракту в привушних залозах спостерігається прогресивний дистрофічний процес, який зумовлює порушення їх функції, ось чому вираженість цих проявів безпосередньо залежить від ступеня враження структурних складових тканин залоз. В свій час, у зв'язку з наявністю взаємозв'язків між секреторною функцією шлунку і слинними залозами П. Шилейкіс [13] запропонував виділити в організмі систему «шлунок – слинні залози».

У регуляції функціонального стану слинних залоз, окрім центральної нервової системи, найбільше значення має нейрогуморальна активність та інтероцептивна імпульсація, значення і вплив яких різко збільшується в умовах патології [1, 5, 8, 14].

Післяопераційні паротити, як вважає більшість авторів, є результатом нейрон-рефлекторної дії із внутрішніх органів, особливо після оперативних втручань на шлунку і кишечнику, що призводить до пригнічення продукції секрету слинними залозами. У хворих, які перенесли оперативні втручання на органах черевної порожнини та мали післяопераційний паротит смертність складає 53,9% випадків, в зв'язку з чим виникає необхідність проведення

профілактичних заходів, направлених на запобігання цього ускладнення [2, 6, 7].

При беззаперечному існуванні взаємозв'язку між функціональною активністю слинних залоз, органами і системами організму до цього часу не вивчені варіанти можливих секреторних змін діяльності залоз і ступінь їх вираженості у відповідь на оперативне втручання з приводу гострої хірургічної патології органів черевної порожнини. Без знань про морфологічний стан і функціональні порушення в них при таких захворюваннях, як гострий апендицит та перитоніт ускладнює проведення лікувально-профілактичних заходів, направлених на підтримання гомеостазу порожнини рота у цих хворих.

**Мета дослідження** – встановити характер структурних змін в привушних залозах експериментальних тварин при анастомозі сліпої кишки та перитоніті для подальшої реалізації отриманих результатів в клінічній практиці.

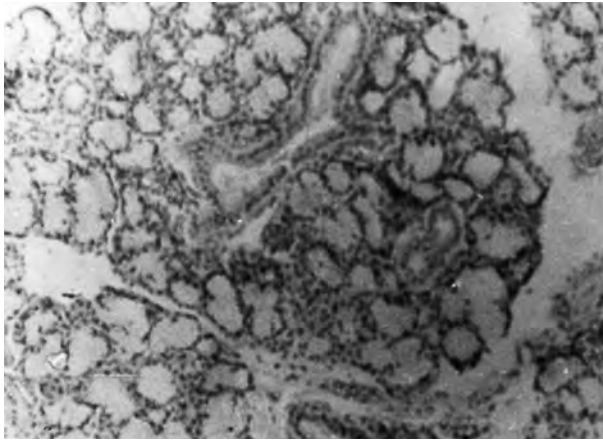
**Об'єкт і методи дослідження.** Матеріалом для морфологічних досліджень були привушні залози 41 тварини (підсвинки) в віці 4-5 місяців, вагою 50-65 кг. Із них 20 використовувались для одержання контрольних результатів, а інші були поділені на 2 групи для утворення експериментальної моделі. З цією метою під гексеналовим знеболюванням (0,1 мг/кг) з дотриманням правил асептики та антисептики проводили:

1) операцію накладання анастомозу сліпої кишки по О. Д. Синещекову [12] і видалення з обох сторін привушних залоз після виведення тварин з експерименту (11 тварин);

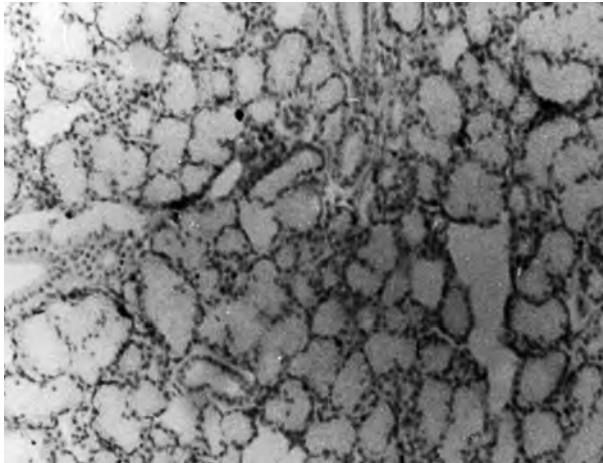
2) операцію видалення з обох сторін привушних залоз при анастомозі сліпої кишки, що ускладнювалися розвитком місцевого перитоніту (10 тварин).

Утримання тварин та експерименти проводилися відповідно до положень «Європейської конвенції про захист хребетних тварин, які використовуються для експериментів та інших наукових цілей» (Страсбург, 1985), «Загальних етичних принципів експериментів на тваринах», ухвалених Першим національним конгресом з біоетики (Київ, 2001).

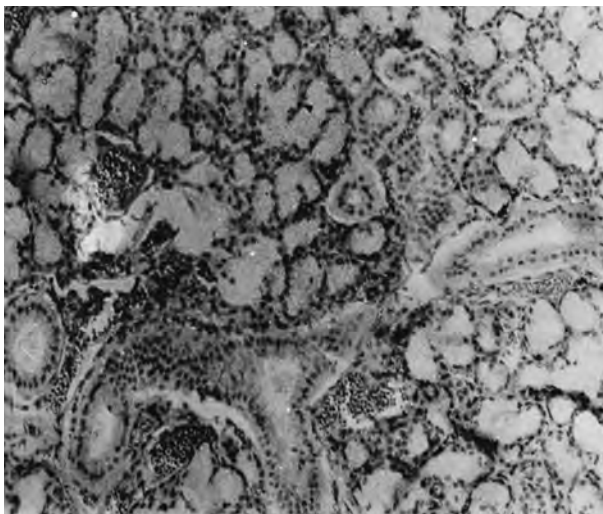
Забій тварин проводили на 6-7 добу після оперативного втручання. Шматки відпрепарованих



**Рис. 1.** Гістоструктура тканини привушної залози інтактної групи тварин. Забарвлення гематоксилін-еозином.  $36 \times 200$ .



**Рис. 2.** набряк строми, розширення отворів міждолькових проток привушної залози при експериментальному анастомозі сліпої кишки. Забарвлення гематоксилін-еозином.  $36 \times 200$ .



**Рис. 3.** набряк строми і повнокрів'я судин, розширення отворів міждолькових протоків привушної залози при місцевому перитоніті. Забарвлення гематоксилін-еозином.  $36 \times 200$ .

привушних залоз фіксували в 10% нейтральному формаліні і занурювали в парафін, готували гістологічні зрізи і фарбували гематоксилін-еозином. Використовувалася реакція ШИК+альціановий синій [4].

Визначали логарифм об'єму ядер (lgV) гландулоцитів та площу (S) внутрішньодолькових та міждолькових проток залоз [11]. З цією метою препарати замальовувались на апараті МАЛ-4 з загальним збільшенням в 1400 разів.

Експериментальна частина роботи виконана за безпосередньої участі і підтримки професора А. А. Поліщука, Полтавська аграрна академія.

#### **Результати досліджень та їх обговорення.**

Мікроскопічно основну масу привушних слинних залоз інтактних тварин складають ацинуси – кінцеві відділи, які відкриваються у вставковій відділі і переходять у внутрішньодолькові протоки. Отвори внутрішньодолькових протоків вузькі, оточені пучками колагенових волокон. Міждолькові і міждолькові протоки мають широкі отвори, які оточені прошарками сполучної тканини, макро- і мікросудинами (**рис. 1**).

Ацинарні клітини привушних залоз дають позитивну ШИК-реакцію (+) на глікопротеїни, слабе забарвлення альціановим синім на глікозамінглікани (+–), інколи не забарвлюються.

Морфометричне вивчення lgV ядер гландулоцитів виявило три максимальних піка об'єму ядер: 1,05; 1,1; 1,25. Середня величина lgV ядер гландулоцитів склала  $1,062 \pm 1,06$ . Площа отвору внутрішньодолькових проток привушних залоз дорівнювала  $35,04 \pm 4,77$  мкм<sup>2</sup>, міждолькових –  $314,82 \pm 29,72$  мкм<sup>2</sup>.

При загальному збереженні структури видалених привушних залоз тварин з анастомозом сліпої кишки нами відзначено зменшення об'єму кінцевих відділів. Отвори міждолькових проток розширені, спостерігається помірно виражений набряк строми і повнокрів'я її судин (**рис. 2**). Гістохімічна картина залоз характеризувалась незначною інтенсивністю накопичення глікопротеїнів та глікозамінгліканів.

Максимальні піки ядерних класів гландулоцитів достовірно ( $p < 0,001$ ) зменшувались, що характеризує виражене зниження функціональної активності секреторних клітин. Поряд з цим відзначено розширення внутрішньодолькових і міждолькових протоків (**табл.**).

Для морфологічного стану привушних залоз тварин з місцевим перитонітом характерною ознакою є значне зменшення об'єму кінцевих відділів. Отвори міждолькових проток розширені з наявністю в них застійного секрету. Спостерігається різке вираження набряку строми і повнокрів'я її судин (**рис. 3**). Морфологічний стан інших структурних елементів суттєво не відрізняється від інтактної групи тварин. Встановлено також накопичення глікопротеїнів і глікозамінгліканів у паренхімі залоз.

Морфометричне вивчення lgV ядер гландулоцитів виявило його достовірне зменшення, порівняно з контролем. Відзначалося збільшення площин отвору внутрішньодолькових і міждолькових протоків (**табл.**).

## Морфометричні показники стану привушних залоз експериментальних тварин

Групи дослідження	IgV ядер гландулоцитів	Площа отвору протоків (мкм <sup>2</sup> )	
		міждолькових	внутрішньодолькових
Інтактні тварини, n=20	1,062±0,06	314,83±29,72	35,04±4,77
Тварини з анастомозом сліпої кишки, n=11 P <sub>1-2</sub>	0,118±0,05 <0,001	594,67±16,96 <0,001	47,07±6,05 <0,001
Тварини з місцевим перитонітом, n=20 p <sub>1-3</sub> p <sub>2-3</sub>	0,479±0,001 <0,001 <0,05	760,73±10,73 <0,001 <0,001	70,54±9,88 <0,001 <0,001

Проведені експериментальні дослідження дозволили нам зробити висновок, що привушні залози підсвинків за цілим рядом ознак належать до складних розгалужених утворень, які містять усі типи вивідних протоків і виробляють сірчистий секрет. Вивчаючи їх, ми не виявили будь-яких морфологічних відмінностей, які б суттєво відрізняли привушні залози поросят і відповідні залози людини, що дає нам підстави розглядати їх як гомеоморфологічні функціональні системи.

Зміни морфологічної структури привушних залоз, що спостерігаються при анастомозі сліпої кишки та перитоніті у вигляді набряку строми і повнокрів'я її судин при зменшенні об'єму ядер гландулоцитів, збільшенні площин отворів міждолькових, внутрішньодолькових протоків обумовлюють зниження функціональної активності залоз, яка більш виражена при перитоніті.

## Таблиця Висновки.

1. При анастомозі сліпої кишки та перитоніті в привушних залозах експериментальних тварин виникає набряк строми, повнокрів'я судин, зменшення об'єму ядер гландулоцитів, збільшення площини отворів міждолькових і внутрішньодолькових протоків.

2. Зниження функціональної активності секреторного апарату привушних залоз при анастомозі сліпої кишки та перитоніті призводить не лише до зменшення продукції секрету, але й створює, на нашу думку, сприятливий фон для розвитку транзиторних

реактивно-дистрофічних і запальних процесів у тканинах залоз.

3. Морфологічні зміни в структурі привушних залоз і зниження їх секреторної спроможності вказують на необхідність застосування комплексу лікувально-профілактичних заходів, направлених на відновлення їх функціональної активності у хворих з гострою хірургічною патологією органів черевної порожнини.

**Перспективи подальших досліджень.** Для запобігання післяопераційних паротитів і розширення можливостей комплексного лікування хворих з гострою хірургічною патологією черевної порожнини виникає необхідність в розробці та включенні до його складу профілактичних заходів, направлених на підтримку функціональної активності великих слинних залоз.

## Література

1. Анализ видового состава соматических заболеваний у пациентов с хроническими заболеваниями слюнных желез. Часть 1. Паренхиматозный паротит и синдром Шегрена / В. В. Афанасьев, А. В. Муромцев, Н. В. Деркач [и др.] // Российский стоматологический журнал. – 2006. – № 4. – С. 31-35.
2. Афанасьев В. В. Роль слюнных желез в гомеостазе организма // В. В. Афанасьев, М. А. Полякова, Р. С. Степаненко // Российский стоматологический журнал. – 2010. – № 5. – С. 26-27.
3. Бичкене Э. А. Функциональное и морфологическое состояние околоушных слюнных желез при заболеваниях желудочно-кишечного тракта : дис. кандидата мед. наук : 14. 01. 22 / Э. А. Бичкене. – Каунас, 1989. – 155 с.
4. Волкова О. В. Основы гистологии с гистологической техникой / О. В. Волкова, Ю. К. Елецких. – М. : Медицина, 1982. – 304 с.
5. Гаврильев В. М. Навантажувальні саліваційні проби в діагностичному і лікувальному процесах у хворих неврогенною сі алопатією / В. М. Гаврильев, О. В. Рыбалов // Актуальні проблеми сучасної медицини: Вісник Української медичної стоматологічної академії. – 2009. – Т. 9, Вип. 4 (2) – С. 158-161.
6. Губин М. А. Клинико-лабораторная характеристика, диагностика и лечение острого деструктивного паротита / М. А. Губин, Ю. Н. Пруссакова // Российский стоматологический журнал. – 2005. – № 1. – С. 7-9.
7. Гуржій О. В. Стан привушних залоз та органів порожнини рота при гострому апендициті і перитоніті у дітей : автореф. дис. на здобуття наук. ступеня канд. мед. наук : спец. 14. 00. 21 «Стоматологія» / О. В. Гуржій. – Полтава, 1995. – 19 с.
8. Колісник І. А. Функціональна активність привушних слинних залоз у хворих на крилопіднебінний гангліоніт / І. А. Колісник, П. І. Ткаченко // Вісник проблем біології і медицини. – 2009. – Вип. 3. – С. 171-173.
9. Кристаллография и распознавание заболеваний тонкой кишки / Г. В. Римарчук, Г. В. Плаксина, Н. И. Урсова [и др.] // Актуальные проблемы гастроэнтерологии. – М. – 2008. – № 5. – С. 157.
10. Ордашев Х. А. Состояние внутренних органов у больных хроническим сиаладенитом / Х. А. Ордашев // Актуальные вопросы диагностики и лечения заболеваний и поврежденных слюнных желез: Материалы научно-практической конференции с международным участием, посвященной I съезду стоматологов Российской Федерации. – М., 2009. – С. 41-42.
11. Рыбалов О. В. Морфологическое изучение поднижнечелюстных слюнных желез при атеросклерозе и гипертонической болезни / О. В. Рыбалов, В. И. Ковачев, И. И. Сидоренко // Наукова естафета ювіляра: наук. конф., присв. 70-річчю проф. П. Т. Максименка: зб. наук. праць. – Полтава, 1992. – С. 153-154.

- 
- 
12. Синещеков А. Д. Изучение методикой хронических фистул и анастомозов пищеварительных и обменных функций желудочно-кишечного тракта у сельскохозяйственных животных / А. Д. Синещеков // Докл. в с. -х. академии им. Тимирязева. – Вып. 3. – 1996. – С. 2-10.
  13. Шилейкис П. Функциональное состояние слюнных желез у больных гастродуоденальной язвой / П. Шилейкис // Тез. хирург. язвенной болезни желудка и двенадцатиперстной кишки. – Вильнюс, 1980. – Ч. 2. – С. 365-367.
  14. Mandel L. Serum electrolytes in bulimic patients with parotid swellings / L. Mandel // Oral Surg., oral Meg., oral Pathol., oral Radiol. Endod. – 2003. – 96. – P. 414-418.

**УДК** 616.316.5:616.346-089.86-092.9

**МОРФОЛОГІЧНІ ЗМІНИ ПРИВУШНИХ ЗАЛОЗ ПРИ ЕКСПЕРИМЕНТАЛЬНОМУ АНАСТОМОЗІ СЛІПОЇ КИШКИ І ПЕРИТОНІТІ**

**Ткаченко П. І., Гуржій О. В., Митченко М. П.**

**Резюме.** В експериментах на 41 підсвинку проведено вивчення морфологічної структури привушних залоз при анастомозі сліпої кишки і перитоніті. Із них 20 тварин використовувалися для отримання контрольних результатів, інші були розділені на дві групи: для вивчення змін при анастомозі і при перитоніті. Встановлено зниження функціональної активності привушних залоз, що призводить до зменшення продукції секрету і створює передумови для розвитку реактивно-дистрофічних і запальних процесів в тканинах залоз. Це обумовлює необхідність застосування лікувально-профілактичних заходів, направлених на стабілізацію їх функціональної активності у хворих з гострою хірургічною патологією органів черевної порожнини.

**Ключові слова:** анастомоз, перитоніт, привушні залози.

**УДК** 616.316.5:616.346-089.86-092.9

**МОРФОЛОГИЧЕСКИЕ ИЗМЕНЕНИЯ ОКОЛОУШНЫХ ЖЕЛЕЗ ПРИ ЭКСПЕРИМЕНТАЛЬНОМ АНАСТОМОЗЕ СЛЕПОЙ КИШКИ И ПЕРИТОНИТЕ**

**Ткаченко П. И., Гуржий Е. В., Митченко М. П.**

**Резюме.** В экспериментах на 41 поросенке проведено изучение морфологической структуры околоушных желез при анастомозе слепой кишки и перитоните. Из них 20 животных использовались для получения контрольных результатов, остальные были разделены на две группы: для изучения изменений при анастомозе и при перитоните. Установлено снижение функциональной активности околоушных желез, что приводит к уменьшению продукции секрета и создает предпосылки для развития реактивно-дистрофических и воспалительных процессов в тканях желез. Это обуславливает необходимость применения лечебно-профилактических мероприятий, направленных на стабилизацию их функциональной активности у больных с острой хирургической патологией органов брюшной полости.

**Ключевые слова:** анастомоз, перитонит, околоушные железы.

**UDC** 616.316.5:616.346-089.86-092.9

**Morphological Changes of Parotid Gland in Experimental Cecum Anastomosis and Peritonitis**

**Tkachenko P. I., Gurzhiy E. V., Mytchenok M. P.**

**Abstract.** The problem of functional relationships of the salivary glands with the digestive system organs is relevant in modern medicine. Interest in this area is largely due to the expansion and deepening of our understanding of their structure and their function. In the regulation of physiological activity of salivary glands, besides the role of the central nervous system, the importance of interoceptive impulses, mainly from the digestive system should be noted and its impact increases significantly under the conditions of pathology.

The findings of fundamental morphological studies conducted by E. A. Bychkene and A. V. Hurzhii have convincingly shown that people, suffering from diseases of the gastrointestinal tract had progressive dystrophic process in the parotid glands which leads to its dysfunction, and that is why the severity of these manifestations depends on the degree of the lesion of the gland tissue structural components. At one time, due to the presence of correlations between the secretory function of the stomach and salivary glands, P. Shyleikis proposed to identify the body system «the stomach – salivary glands».

In the regulation of the functional state of the salivary glands, in addition to the central nervous system, the neurohumoral activity and interoceptive impulses, are the most important and their significance and influence increase dramatically under the conditions of pathology.

Postoperative parotitis, according to most authors result from neuron reflex action of the internal organs, especially after a surgery on the stomach and intestines, leading to inhibition of secretion production in salivary glands. In patients who underwent a surgery on abdominal organs and had postoperative parotitis, the mortality rate is 53.9% of cases, and therefore there is a need for preventive measures aimed at preventing this complication.

With unquestioning existence of the relationship between functional activity of the salivary glands, and the body organs and systems, options for possible changes in the secretory activity of the glands and the degree of severity in response to surgery for acute surgical pathology of the abdominal cavity have not been studied yet. Not

---

---

knowing their morphological status and functional impairment in such diseases as acute appendicitis and peritonitis complicates the treatment and preventive measures aimed at maintaining oral homeostasis in these patients.

*Objective.* To establish the nature of structural changes in the parotid glands of experimental animals with anastomosis of the cecum and peritonitis for further implementation of the results in clinical practice.

*Object and methods.* The material for morphological studies were parotid glands of 41 animals (gilts) at the age of 4-5 months, weighing 50-65 kg. Of these, 20 were used for the acquisition of control results, and the rest were divided into 2 groups to form an experimental model.

*Conclusions.* In anastomosis of the cecum and peritonitis, the parotid glands of experimental animals had stromal edema, hyperemia of blood vessels, reducing the volume of glandulocyte nuclei, increasing the surface of the openings in the interlobar and intralobular ducts.

Decreased functional activity of the secretory apparatus of the parotid glands with anastomosis of the cecum and peritonitis leads not only to a decrease in production of secretion, but also creates, to our mind, a favorable background for the development of transient reactive degenerative and inflammatory processes in the tissues of the glands.

Morphological changes in the structure of the parotid glands and a reduce in their secretory capacity point to the need for complex health care measures aimed at restoring their functional activity in patients with acute surgical pathology of the abdominal cavity.

*Prospects for future research.* To prevent postoperative parotitis and to increase the possibility of complex treatment of patients with acute surgical pathology of the abdomen there is a need to develop and include it to the preventive measures aimed at supporting the functional activity of salivary glands.

**Key words:** anastomosis, peritonitis, parotid glands.

*Рецензент – проф. Костиленко Ю. П.*

**Стаття надійшла 3. 02. 2014 р.**